Mikroskopie und Chemie
am Krankenbett

von

H. Lenhartz

X 7H C2.50

R50204

Mikroskopie und Chemie

am Krankenbett.

Leitfaden bei der klinischen Untersuchung und Diagnose.

Für Aerzte und Studirende bearbeitet

von

Dr. Hermann Lenhartz,
Professor an der Universität Leipzig.

Mit zahlreichen in den Text gedruckten Abbildungen und drei lithographirten Tafeln.



Berlin.
Verlag von Julius Springer.
1893.

Buchdruckerei von Gustav Schade (Otto Francke) Berlin N.

Dem Andenken

Ernst Wagner's

in treuer Dankbarkeit.

Digitized by the Internet Archive
in 2015

https://archive.org/details/b21938696

Vorwort.

Der Titel des vorliegenden Buchs erschöpft nicht den ganzen Inhalt, weist aber auf die behandelten Hauptsachen in knapper Form hin. Es war mein Bestreben Aerzten und Studirenden einen Leitfaden zu bieten, der sowohl über die klinisch-mikroskopischen und chemischen Untersuchungsmethoden, als auch über deren diagnostische Verwerthung in der Praxis unterrichtet. Regelmässige unsern Gegenstand betreffende Uebungen werden bislang an den meisten Universitäten nur selten abgehalten und daher in ihrer Bedeutung von den praktischen Aerzten vielfach unterschätzt; ihre Pflege wird aber immer nothwendiger, je mehr der Stoff anwächst. Schon jetzt ist dieser zu umfangreich, um in der Klinik oder Propädeutik genügend mit abgehandelt zu werden. Nur durch praktische Uebungen, wie sie ja für andere Disciplinen längst Regel sind, können sich die Studirenden die Kenntnisse erwerben, deren man in der Praxis bedarf. Von dieser Voraussetzung ausgehend habe ich auf die Anregung des Herrn Geheimraths Curschmann an dessen Klinik schon seit mehreren Jahren diese Specialcurse eingerichtet und geleitet.

Aus der Lehrthätigkeit heraus sind die hier in erweiterter Form wiedergegebenen Vorlesungen entstanden. Das reiche Material der hiesigen Klinik, mit der ich seit meiner

1879 unter Ernst Wagner's Leitung beginnenden Assistentenzeit fast immer in Verkehr geblieben bin, hat mir besonders in den letzten Jahren Gelegenheit geboten, der hier von mir vertretenen Richtung mein besonderes Interesse zuzuwenden. Ich möchte daher nicht unterlassen, Herrn Geheimrath Curschmann sowohl für diese Freundlichkeit, als auch dafür zu danken, dass er die Bearbeitung dieses von ihm für nöthig erachteten Leitfadens stets mit Interesse begleitete.

Ueber die Eintheilung des Buchs orientirt ein Blick in das Inhaltsverzeichniss. Hier sei noch bemerkt, dass ich in dem mikroskopischen Theile nur die Untersuchung frischer und getrockneter Klatsch- und Zupfpräparate berücksichtigt habe, weil die umständlichere Untersuchung von Schnitten u. dergl. in das Gebiet der pathologischen Anatomie gehört. Der mikroskopischen Beschreibung habe ich überall eine sorgfältige makroskopische Aufnahme vorausgeschickt.

Die Chemie findet vor allem bei der Harnuntersuchung eingehende Beachtung, während in den von der Prüfung des Bluts und Mageninhalts handelnden Abschnitten nur die praktisch wichtigen, u. a. die gerichtsärztlichen Blutuntersuchungen aufgenommen sind.

Im ersten Abschnitt des Buchs sind in möglichster Kürze die pflanzlichen und thierischen Parasiten behandelt. Nur so konnte die für die Pathologie immer wichtiger erscheinende Parasitenlehre einheitlich dargestellt und vielfachen Wiederholungen in den nachfolgenden Abschnitten vorgebeugt werden. Dass dabei die Beschreibung der pflanzlichen Parasiten einen breiteren Raum einnimmt, versteht sich heutzutage von selbst. Bezüglich mancher Detailfragen habe ich hier besonders Baumgarten's Mykologie und Leuckart's klassische Parasitenlehre berücksichtigt, die die Gesammtforschung auf diesen Gebieten wiederspiegeln. Herr Geheimrath Leuckart hatte auch die grosse Freundlichkeit,

mir einige Aushängebogen der 2. Auflage zur Einsicht vorzulegen.

Bei der Blutuntersuchung sind die farbenanalytischen Studien Ehrlich's u. a. eingehend besprochen; dass hier noch viele Fragen der Beantwortung warten, wird jeder zugeben, der die Sache objektiv prüft.

Die Lehre vom Auswurf und Harn ist, wie ich meine, in umfassender und doch knapper Form bearbeitet; hier habe ich ganz besonders die Interessen der in der Praxis stehenden Collegen im Auge gehabt und daher die diagnostischen Fragen überall eingehend berücksichtigt.

Bei dem Lehrbuchcharakter des Buchs habe ich von Litteraturangaben abgesehen, dagegen habe ich aus historischem Interesse die Namen der um die Entwicklung verdienten Autoren in den Text aufgenommen.

Die dem Buch beigegebenen Zeichnungen sind sämmtlich von Herrn Dr. phil. Etzold und zwar vorwiegend nach Originalpräparaten ausgeführt und bis auf wenige Einzelheiten wohlgelungen. Im allgemeinen sind die Bilder nach mittleren, auch dem praktischen Arzte zugänglichen Vergrösserungen entworfen und von wenigen Ausnahmen abgesehen, mit dem Zeiss'schen Prismenapparat in der Höhe der Mikroskoptischplatte gezeichnet. Die Farbentafeln hat die bekannte Firma Werner und Winter in Frankfurt sehr gut wiedergegeben.

Für die vortreffliche Ausstattung des Werkes spreche ich der Verlagsbuchhandlung meinen Dank aus.

Möge das Buch seinen Zweck erfüllen und überall die Lust für die beschriebenen klinischen Untersuchungen wecken.

Leipzig, April 1893.

Hermann Lenhartz.

Inhalts-Verzeichniss.

Seite

Einleitung: Einrichtung, Auswahl und Handhabung des Mikroskops 1
Reagentien und Hilfsgeräthe 5

I. Pflanzliche und thierische Parasiten.

A. Pflanzliche Parasiten.

1. Bakterien 8
Allgemeine Vorbemerkungen über ihr morphologisches und biologisches Verhalten und ihren Nachweis im Klatschpräparat, hängenden Tropfen und Trockenpräparat. Färbungsmethoden 13
Specielle Beschreibung der pathogenen Bakterien 18
I. Mikrokokken 18
1. Bei den verschiedenen Eiterungen (Staphylococcus und Streptococcus 19
2. Bei der croupösen Pneumonie (Friedländer's und Fränkel's Diplococcus) 20
3. Bei Gonorrhoe 22
II. Bacillen:
1. Bei Tuberculose (Färbung nach Koch, Ehrlich, Ziehl-Neelsen und Gabbet), Verfahren von Biedert und Dahmen Micrococcus tetragenus . . . . . 24—29
2. Bei Lepra 29
3. - Milzbrand 30
4. - Rotz 33
5. - Typhus abdominalis 34
6. - Tetanus 35
7. - Cholera asiatica 35
8. - Diphtherie 38
9. - Influenza 40
III. Spirillen 40
Spirochaeta Obermeieri der Febr. recurrens 40
Anhang: Actinomyces 42
2. Pilze 44
Schimmel- oder Fadenpilze (Aspergillus fumigatus. Mucor corymbifer) 44
Oidiumarten (Oidium lactis et albicans). 47
Achorion Schoenleinii 48
Trichophyton tonsurans 49

Seite
Mikrosporon furfur 51
Anhang: Leptothrix buccalis 52

B. Thierische Parasiten.

I. Ektoparasiten 54
Argas reflexus, Phthirius pubis 54
Acarus folliculorum, Sarcoptes scabiei 55
II. Entoparasiten 56
1. Protozoen und zwar 56
a) Rhizopoden: Malaria-Plasmodien 56
und Amoeba coli 60
b) Sporozoen: Gregarinen 60
c) Infusorien: Cerco- und Trichomonas 61
Megastoma entericum 62
2. Eingeweidewürmer 62
1. Nematoden 63
Anguillula intestinalis, Oxyuris vermicularis 63
Anchylostomum duodenale 64
Trichocephalus dispar 65
Trichina spiralis 66
Ascaris lumbricoides 67
Filaria Bankrofti s. sanguinis hominis 68
2. Cestoden 68
Taenia solium 69
- saginata 70
- nana 72
- echinococcus 73
Bothriocephalus latus 74
3. Trematoden 74
1. Bilharzia haematobia (Distomum haematobium) . 74
2. Distomum pulmonale 75

II. Die Untersuchung des Blutes.

A. Das Blut bei Gesunden.

Physiologische Vorbemerkungen über Reaction, specifisches Gewicht, Gesammtmenge, Zusammensetzung und spektroskopisches Verhalten . . . . . 77—80
Mikroskopische Untersuchung des Bluts 80
Rothe Blutkörper (Erythrocyten) 80
Weisse Blutkörper (Leukocyten) 81
Blutplättchen 82
Elementarkörnchen 82
Blutkörperzählung (nach Thoma-Zeiss) 83
der rothen 83
- farblosen 86
Indirekte Zählung der farblosen 86
Zählung der Blutplättchen 87
Bestimmung des (relativen) Hämoglobingehalts 87
Nach Fleischl 87
Nach Gowers 88

Seite

B. Das Blut bei Kranken.

Herstellung der Bluttrockenpräparate 90
Färbung - - 91
Mit Eosinlösung 91
- Ehrlich's 3fach Glyceringemisch 91
- - Hämatoxylin-Eosinlösung 91
- - Triacidlösung 92
- Aronson-Philip'scher Lösung 93
- Chenzinsky-Plehn'scher - 93
- Ehrlich's neutraler Farblösung 93
Aenderungen des Blutbefunds bei Krankheiten 94
a) Im allgemeinen 94
1. An den rothen Blutzellen 94
Poikilocytose 94
Auftreten kernhaltiger rother Blutkörper (Normo- und Gigantoblasten) 95
Auftreten abnorm grosser (kernloser) rother Blutzellen (Megalocyten) 96
Auftreten von abnorm kleinen rothen Blutzellen (Mikrocyten) 96
Anämische Degeneration 96
2. An den Leukocyten 97
1. Eosinophile Zellen 97
2. Neutrophile - 99
3. Basophile oder Mastzellen 99
Procentuales Auftreten dieser Gebilde 100
Bedeutung der „Körnungen“ 101
b) Bei speciellen Erkrankungen 101
I. Die Anämien und zwar 102
1. Die einfach primäre Anämie oder Chlorose 102
2. - - secundäre Anämie 103
3. - progressive perniciöse Anämie 103
Empfehlenswerthe Färbungen 105
II. Leukämie 107
Diagnose der speciellen Form nach dem Blutbefund . . 109
Färbungen des Trockenpräparats 110
- - frischen Blutpräparats 111
Diagnostische Schwierigkeiten 111
Bedeutung der sog. „Markzellen“ 112
Charcot'sche Krystalle bei Leukämie 113
Theorien über das Wesen der Leukämie 114
III. Leukocytose 115
1. Physiologische Form 115
a) Bei der Verdauung 115
b) - Schwangerschaft 116
c) - Neugeborenen 116
2. Pathologische Form 117
a) Bei chron. Kachexie 117
b) Gegen Ende des Lebens (terminale L.) 117
c) Entzündliche Leukocytose 118
Bei croupöser Pneumonie u. a. 118
Fehlen der Leukocytose bei Typhus u. a. . . . 118, 119
Theorie der ac. Leukocytose 119
IV. Pseudoleukämie 120

Seite
V. Hämoglobinämie 121
VI. Kohlenoxydvergiftung 123
Mikroorganismen im Blut 124
Forensischer Nachweis von Blutspuren 124
Nachweis der Blutzellen in eingetrockneten Blutflecken 124
- des Blutfarbstoffs nach Teichmann (Häminkrystalle) . 125
- - - - - mit dem Spektroskop 127
Spektrum des Methämoglobins 128

III. Die Untersuchung des Auswurfs.

Bedeutung des Auswurfs im allgemeinen. Wesentliche und unwesentliche Bestandtheile 129
Anatomische Skizze des Respirationsapparats 130
Bedeutung der makroskopischen und mikroskopischen Untersuchung und deren Ausführung 131
1. Allgemeine Voruntersuchung: Bestimmung der Menge und Farbe: Eintheilung in schleimige, eitrige, seröse und blutige Sputa und deren Mischformen . . . . . 132—133
Prüfung der Zähigkeit, des Geruchs und der Reaction . . 135
2. Makroskopische Besonderheiten 135
„Linsen“ 135
Fibringerinnsel (Bronchialbäume) 136
Curschmann'sche Spiralen 138
Dittrich'sche Pfröpfe 138
Gewebsfetzen 138
Kalkkonkremente u. dergl. 138
3. Mikroskopische Untersuchung 139
Rothe und farblose Blutzellen 139
Epithelien einschl. der Alveolarepithelien 140
Fettiger Detritus 141
Elastische Fasern 141
Fibrinöse Gerinnsel 143
Curschmann'sche Spiralen 144
Krystalle: Charcot-Leyden'sche Krystalle 144
Fettsäurekrystalle (Nadeln und Drusen) . . . 146
Cholesterin 147
Hämatoidin 148
Tyrosin und Leucin 149
Pflanzliche Parasiten im Sputum 150
Thierische - - - 152
Anhang: Lungensteine und Fremdkörper 153
Verhalten des Auswurfs bei besonderen Krankheiten . . 154
Bei acuten Katarrhen der Luftwege 154
- chron. - - - 155
- Bronchoblennorrhoe 155
- Bronchiektasien 155
- fötider (putrider) Bronchitis 156
- fibrinöser Bronchitis 156
- acuter croup. Pneumonie 157
Abweichungen bei traumat. Pneumonie und bei Säufern . 158
- bei Grippe, bei Ikterus und Abscedirung . 159
- entzündlichem Lungenödem 160

Seite

bei Lungenbrand 160
- Lungenabscess 161
- durchgebrochenem Empyem 162
- Lungentuberculose 163
- Bronchial-Asthma 167
Curschmann'sche Spiralen mit und ohne Centralfaden, deren Bedeutung . . . . . 168—171
Dauerpräparate von Spiralen 173
- Lungenödem 174
- Keuchhusten 174
- Grippe 175
- Neubildungen 175
- Herzfehlern 176
„Pigmentzellen“ 178
Art des Pigments, Hämosiderin und Hämatoidin . . 178
Eisenreaction 179
Herkunft und Bedeutung der „Herzfehlerzellen“ . . . 180
- hämorrhagischem Lungeninfarkt 182
- Hysterie 183

IV. Die Untersuchung des Mundhöhlensekrets und der Magen- und Darmentleerungen.

Anatomische Vorbemerkungen 184
1. Untersuchung der Mund- und Rachenhöhle 185
Bei Sooransiedelung 185
- Bednar'schen Aphthen 186
- Gonokokken in der Mundhöhle 186
- Tonsillitis acuta et chronica 186
- Cystenbildungen in den Tonsillen 186
- Tonsillar- und Retropharyngeal-Abscess 187
- Diphtherie 187
- Tuberculose 187
2. Befund bei Krankheiten des Magens 188
A. Befund bei der makroskopischen und mikroskopischen Untersuchung des Erbrochenen oder Ausgeheberten:
Speisereste 188
Schleim 188
Blut 188
Epithelien und Drüsenschläuche 189
Parasiten: pflanzliche und thierische 189
Eiter 190
Zufällige Beimengungen 190
Verhalten des Erbrochenen oder Ausgeheberten bei besonderen Krankheiten:
1. Bei acuten und chron. Katarrhen des Magens 190
2. - Ektasie 190
3. - Ulcus rotundum 190
4. - Krebs des Oesophagus und Magens 191
5. - acuter phlegmonöser Gastritis 192
B. Chemische Prüfung des Mageninhalts 192
Qualitativer Nachweis der freien Salzsäure mit Congopapier 192
mit Methylviolettlösung 192

Seite
mit Tropäolinlösung 193
- Günzburg's Reagenz 193
- Boas'scher Resorcinprobe 193
Quantitative Bestimmung der Salzsäure nach Mintz-Boas . 194
Nachweis der Milchsäure 194
- des Pepsins 195
- - Labferments 195
Prüfung der Eiweissverdauung 195
Nachweis von Syntonin, Propepton und Pepton 196
Prüfung der Stärkeverdauung 196
Achroo- und Erythrodextrin und Maltose 196
3. Befund bei Erkrankungen des Darms 196
Makroskopische Untersuchung der Darmentleerungen . . . 197
Menge, Form, Farbe, Schleim, Blut, Gallensteine und Würmer 198
Mikroskopische Untersuchung der Darmentleerungen 198
Bei Gesunden: Nahrungsreste, Krystalle, Epithelien, Bakterien 198
- Kranken: Unverdaute Muskelfasern und ungelöste Stärke 200
Charcot-Leyden'sche Krystalle, „gelbe Schleimkörner" 201
Verhalten der Entleerungen bei bestimmten Erkrankungen:
1. bei acuten Darmkatarrhen 202
a) des Dünndarms allein 202
b) des oberen Dickdarms 202
c) des Rectums 202
d) des ganzen Dickdarms 202
2. bei chron. Darmkatarrhen 202
a) des Dünn- und Dickdarms 202
b) - Dickdarms allein 202
c) - Rectums allein 203
3. bei nervöser Diarrhoe 203
4. - Enteritis membranacea (membranöse oder tubulöse Enteritis) 203
5. bei Darmgeschwüren 204
6. - Darmatrophie 204
7. - Icterus catarrhalis 204
8. - fettiger oder amyloider Leberdegeneration 205
9. - Darmtuberculose 205
10. - Ruhr 205
11. - Typhus abdominalis 206
12. - Cholera 207
13. - Darmsyphilis 208
14. - Mastdarmkrebs 208
15. - Intussusceptionen u. dgl. 208

V. Die Untersuchung des Harns.

1. Die Eigenschaften des normalen Harns 209
2. Verhalten des Harns bei Krankheiten 211
Makroskopisch wahrnehmbare Aenderungen von Menge, Aussehen u. s. f. 211
Genauere chemische Untersuchung des Harns 211
1. Nachweis der normalen Harnbestandtheile 211

Seite
Harnstoff. Darstellung des salpetersauren Harnstoffs . . . 211
Harnsäure. Murexidprobe 212
Kreatinin-Nachweis 212
Hippursäure 212
Kochsalz und sein Nachweis. Vermehrung und Verminderung der Chloride 212
Phosphorsaure Salze. Nachweis 212
Schwefelsäure (präformirte und gebundene) 213
2. Chemisch nachweisbare pathologische Bestandtheile . . . 213
Ammoniakalische Gährung 213
Albuminurie, physiologische (cyklische) u. pathologische Form 214
Qualitativer Nachweis der Eiweisskörper 216
Nachweis von Serumalbumin (u. Globulin) 216
1. Heller'sche Salpetersäureprobe 216
2. Salpetersäure-Kochprobe 216
3. Essigsäure-Ferrocyankaliprobe 217
4. Die Proben mit Essigsäure und gesättigter Kochsalz- oder Glaubersalzlösung 217
5. Metaphosphorsäureprobe 217
6. Pikrinsäureprobe 218
7. Essigsäure-Rhodankaliprobe 218
Nachweis des Globulins 218
- - Propeptons und Peptons 219
- - Fibrins und Mucins 220
Quantitative Bestimmung des ausgeschiedenen Eiweisses nach Esbach 220
Lipurie — Chylurie 220
Hämaturie und Hämoglobinurie 222
Chemischer Nachweis des Blutfarbstoffs nach Heller und Almén . 223
Gallenfarbstoffe im Harn 223
Nachweis des Bilirubins mit der Chloroform-, Gmelin- und Gmelin-Rosenbach'schen Probe 223
Nachweis des Urobilins 224
Gallensäuren und deren Nachweis im Harn 224
Indikanurie und Nachweis des Indikans nach Jaffe 225
Scheinbare Melanurie durch Indikan 225
Auftreten von Indigo im Harn 226
Echte Melanurie 226
Aenderungen im Aussehen und chemischen Verhalten des Harns durch gewisse in den Körper aufgenommene Arzneimittel:
1. durch Rhabarber und Senna 226
2. - Santonin 227
3. - Tannin 227
4. - Copaivabalsam 227
5. - Antipyrin 227
6. - Naphtalin 227
7. - Salicylsäure 227
8. - Carbol 227
9. - Jodkali 227
10. - Bromkali 227
Glykosurie und Diabetes mellitus 228
Physiologische und alimentäre Glykosurie 229
Diabetes mellitus: Beschaffenheit des Harns im allgemeinen . . . 229

Seite

Qualitativer Nachweis des Zuckers durch:
1. die Trommer'sche Probe 231
2. - Fehling'sche - 232
3. - Moore'sche - 232
4. - Böttcher'sche - 232
5. - Nylander'sche - 232
6. - Phenylhydracinprobe nach v. Jaksch 233
Qualitative und quantitative Zuckerbestimmung durch
7. die Gährungsprobe (Einhorn) 234
8. - Polarisation 235
9. - Fehling'sche Methode 237
Nachweis der Acetessigsäure nach Gerhardt 238
Nachweis des Acetons nach Legal 239
Ehrlich's Diazoreaction 239
Rosenbach's Burgunderreaction 239
Mikroskopische Untersuchung des Harns 240
Sedimentirungsmethode 241
1. Organisirte Harnsedimente 241
Anatomische Vorbemerkungen 241
1. Rothe Blutkörper im Harnsediment 242
2. Leukocyten im Harnsediment 243
3. Epithelien aus Nieren und Harnwegen 244
Fettkörnchenzellen 245
4. Harncylinder, hyaline, granulirte, wachsartige . . . 246—249
Bedeutung und Entstehung der Harncylinder . . . 249—250
Cylindroide 250
5. Eiter (und gummiartige Verflüssigung desselben) 250
6. Schleim 251
7. Fibrin 251
8. Fett 251
9. Samenbestandtheile 252
10. Pigment: Hämosiderin und Hämatoidin, Melanin, Indigo . 252
11. Fetzige Abgänge bei Tuberculose 252
12. Gewebs- und Neubildungsbestandtheile 252
13. Parasiten 253
a) pflanzliche: Mikrococcus und Bacterium ureae, Sarcine, Leptothrix und Hefezellen; von pathogenen besonders Gonokokken, Tuberkelbacillen und Aktinomyces . . 254
b) thierische: Echinococcus, Distomum und Filaria . . 254
2. Nicht organisirte Harnsedimente 255
Saures harnsaures Natron und Harnsäure 255
Oxal- und Hippursäure 256
Leucin und Tyrosin, Cholesterin und Fettkrystalle 257
Tripelphosphat und harnsaures Ammon 258
Kohlensaurer Kalk 258
Schwefelsaurer Kalk 259
Neutraler phosphorsaurer Kalk und phosphors. Magnesia . . 259
Spektroskopie des Harns 259
1. Oxyhämoglobin im Harn 260
2. Methämoglobin - - 260
3. Urobilin - - 260
4. Hämatoporphyrin im Harn 260

Seite

Verhalten des Harns bei einzelnen Krankheiten:
I. Krankheiten der Nieren 260
1. Acute Nephritis, ac. hämorrhag. u. nicht hämorrh. Form . 261
2. Chronische Nephritis 265
a) Diffuse Nephritis, „grosse weisse Niere“ 265
b) Chron. Nephritis mit Herzhypertrophie 266
1. Gewöhnlicher Morb. Bright. chron. 266
und secundäre Schrumpfniere 267
2. Chron. hämorrhag. Nephritis, „rothe oder bunte Niere“ 267
3. Schrumpfniere 268
Das Amyloid der Nieren 269
Contusionen der Nieren, Hydronephrose und Nierenabscess 270
II. Krankheiten der Harnwege 270
Pyelitis, Cystenniere, Cystitis 270
Urethritis 271
Tripper und „Tripperfäden“ 271
Spermatorrhoe (Mictions- u. Defäcations-S.) 273
Azoospermatorrhoe 274
Prostatorrhoe 274
Azoo- und Oligozoospermie 275
Anhang: Untersuchung der Sekrete aus Brustdrüse und Scheide:
Milch, Scheidensekret und Lochien 276
Hämoglobinurie 276
Neubildungen der Nieren und Blase 277
Konkrementbildungen in Nierenbecken und Blase 277

VI. Die Untersuchung der Punctionsflüssigkeiten.

1. Transsudate 279
2. Exsudate 279
a) Seröse Exsudate 280
b) Hämorrhagische Exsudate 281
Bei Tuberculose und Neubildungen 281
Auffällige Zellgebilde bei letzteren (Krebszellen?) . . . 281
Zottentheile bei solchen 282
Cholesterin und Blutfarbstoff in hämorrhag. Exsudaten . . 283
c) Eitrige Exsudate 283
d) Jauchige Exsudate 284
3. Echinococcus-Cysteninhalt 284
4. Ovarialcysten 284
5. Hydronephrose 285
6. Hydrops der Gallenblase 286

Einleitende Bemerkungen

über die

Einrichtung und Handhabung des Mikroskops und über die nothwendigsten Reagentien und Hülfsgeräthe.

---

1. Der optische Theil des Mikroskops wird gebildet aus dem Objectiv, das am unteren Ende des Tubus angeschraubt, und dem Ocular, das in die obere Oeffnung desselben eingelassen wird. Das Objectiv liefert das vergrösserte umgekehrte Bild, das vom Ocular aufgefangen und weiter vergrössert wird. Das erste besteht aus einem System verschiedenartiger Linsen, das durch seine Zusammenstellung aus Crownglas-Sammel- und Flintglas-Zerstreuungslinsen die chromatische Aberration nach Möglichkeit ausschaltet. Diese würde sich bei der Anwendung nur einer Linse durch das Auftreten einer farbigen, das Gesichtsfeld mehr oder weniger einengenden Randzone in störender Weise geltend machen, da die das weisse Licht zusammensetzenden Strahlen verschiedenartig gebrochen würden. Einer weiteren Schädigung des Bildes, der sphärischen Aberration, wird durch ein in den Tubus eingeschaltetes Diaphragma vorgebeugt, das die peripheren Strahlenbündel des das Objectiv durchsetzenden Lichtkegels abfängt und die Vereinigung der (centralen) Strahlen in einem Punkte ermöglicht.

Die Leistungsfähigkeit der Mikroskope ist in den letzten Jahrzehnten durch die Einführung der Immersionslinsen und des Abbe'schen Beleuchtungsapparates wesentlich erhöht worden. Bei dem Gebrauch der früher allein üblichen „Trockensysteme“ erleidet das von dem Hohl- oder Planspiegel reflectirte Licht dadurch stetige Einbusse, dass in Folge des verschiedenen Brechungsvermögens der zu durchsetzenden Medien die Lichtstrahlen bei dem Vordringen durch Objectträger und Deckglas und von da in die zwischen Präparat und Frontlinse gelegene Luftschicht und aus dieser in das Linsensystem jedesmal eine theilweise Ablenkung erfahren. Bei

einer grossen Reihe von Untersuchungen, ganz besonders bei der Erforschung pathogener Bakterien, wird durch diesen Lichtausfall die Leistungsfähigkeit des Mikroskops empfindlich herabgesetzt. Durch die von Koch in die Mikroskopie eingeführten Immersionen ist der Lichtverlust auf einen geringen Grad beschränkt. Die Einschaltung von Wasser zwischen Frontlinse und Präparat hat schon merklich genützt; in viel auffälligerer Weise wird aber eine Vergrösserung des Lichtkegels und grössere Schärfe und Helligkeit der Bilder erzielt durch die Einschaltung einer Immersionsflüssigkeit, die wie das Cedernöl den Brechungsindex des Crownglases besitzt: es wird dann jede Brechung der Lichtstrahlen vor ihrem Eintritt in das Objectiv verhindert.

Der Werth der Immersionslinsen wird durch den Abbe'schen Beleuchtungsapparat wesentlich erhöht. Derselbe besteht, ausser dem Spiegel und Diaphragmahalter, aus einer Verbindung von 2 oder 3 Linsen, wovon die eine planconvex, die zweite biconvex, bez. die mittlere concavconvex ist. Der Condensor wird in den Ausschnitt des Mikroskoptischchens so eingestellt, dass die ebene Fläche der oberen planconvexen Linse mit der Tischebene zusammenfällt. Jetzt kann man mit der Sammellinse einen mächtigen Lichtkegel auf das Präparat concentriren. Die Intensität des Lichts wird durch Blenden geregelt, die in den Diaphragmahalter als concentrisch durchlochte Scheiben eingelegt werden. Am einfachsten aber wird die Blendung durch die Bewegungen der „Iris-Blende“ erreicht, die in sehr bequemer, sinnreicher Weise einen raschen Wechsel in der Grösse des Diaphragmas jeden Augenblick zulässt.

2. Bei der Auswahl eines Mikroskops kommt selbstverständlich der Preis des Instruments in Frage. Wenn es auch im Allgemeinen zu empfehlen ist, bei der Anschaffung nicht zu sparen, so möchte ich hier die Bemerkung nicht unterdrücken, dass für den praktischen Arzt, der sich nicht gerade mit dem Studium der Bakterien beschäftigen will, ein einfaches Mikroskop im Preise von etwa 110 Mark völlig ausreicht. Man erhält dafür (von Leitz) ein festes Stativ mit Oc. I u. III und Obj. 3 u. 7, womit eine Linearvergrösserung bis zu 500 erreicht werden kann. Ausser der Untersuchung des „Structurbildes“ von Sputum-, Harn- und anderen Secrettheilen ist auch die Untersuchung auf Tuberkelbacillen und bei einiger Uebung selbst auf Gonokokken sehr gut durchführbar.

Unbedingt aber rathe ich Jedem, bei dem der Preis nicht den zwingenden Ausschlag zu geben hat, ein besseres Instrument auszuwählen, vor Allem gleich ein gutes Stativ mit „Zahn und Trieb“ zur Bewegung des Tubus; die Anschaffung besserer Linsen besonders der Immersionssysteme kann ja nach und nach erfolgen. Ausge-

zeichnete Mikroskope liefern die Firmen C. Zeiss in Jena und Leitz in Wetzlar. Die illustrirten Cataloge geben alle nöthige Auskunft.

Für specielle wissenschaftliche Untersuchungen ist die Anschaffung von Mess- und Zeichenapparaten, die mit dem Mikroskop in Verbindung gebracht werden, durchaus nöthig. Für die Messungen ist das Mikrometerocular zu empfehlen, da das Augenglas zur genauen Einstellung für jedes Auge verschiebbar ist; als Zeichenapparat sind die Camera lucida von Oberhäuser und Abbe oder das Zeichenprisma am meisten in Gebrauch.

Als apochromatische Objective sind in jüngster Zeit hervorragend vervollkommnete Systeme in den Handel gebracht, bei denen durch Verwendung neuer Glasarten und wesentlich verbesserte Correction die Reste der den früheren Systemen anhaftenden chromatischen und sphärischen Aberration nahezu beseitigt worden sind. Die Bilder erscheinen völlig farbenrein und erlauben durch geringen Wechsel der Einstellung die gleiche Schärfe des Bildes am Rande und in der Mitte des Sehfelds.

3. Für den Gebrauch des Mikroskops gelten folgende Regeln. Das Instrument ist vor Staub zu schützen; bei häufigem Gebrauch empfiehlt sich die Bedeckung mit einer Glasglocke oder die Einstellung in die jetzt gebräuchlicheren Schränkchen, in denen das Mikroskop bequem steht.

Bei jeder Untersuchung hat man in der Regel mit der schwachen Vergrösserung zu beginnen, und erst nachdem die allgemeine Orientirung vorausgegangen ist, die stärkeren Systeme (am besten mit Revolverapparat) zu benutzen. Die grobe Einstellung muss bei den einfachen Mikroskopen durch vorsichtige drehförmige Bewegungen des Tubus bewirkt werden, um nicht durch zu starkes Vordrängen die Frontlinse zu beschädigen. Erfolgt die Abwärtsbewegung schwer und unregelmässig, so ist der Tubus mit etwas Spiritus zu reinigen oder schwach einzufetten.

Die Instrumente mit sog. Zahn und Trieb gestatten leichtere Annäherung des Objectives an das Präparat. Beim Gebrauch der Immersionslinsen wird ein kleiner Tropfen Oel auf die Mitte des Deckglases gebracht und die Linse vorsichtig bis zur oberflächlichsten Berührung abwärts bewegt. Nach dem Gebrauch ist die homogene Immersion durch sanftes Andrücken mit Fliesspapier vom Oel zu reinigen; auch empfiehlt es sich, mit einem weichen, in Benzin. puriss. getauchten Läppchen durch concentrische Reibungen den Rest des Oels zu entfernen. Jeder Ueberschuss an Benzin ist zu vermeiden, damit der einfassende Kitt nicht erweicht wird. Die feinere Einstellung wird unter steter Controle des in das Instrument hineinsehenden Beobachters mit Hülfe der Mikrometerschraube, die

in neuerer Zeit meist an dem oberen Ende der Stativsäule angebracht ist, bewirkt. An dieser nimmt die rechte Hand schwache Drehbewegungen vor, während die linke Hand das Präparat hin- und herschieben kann.

Der schwachen Vergrösserung kann sowohl der Plan- als Concavspiegel das möglichst von einer weissen Wolke aufgefangene Licht zuführen; bei starken Systemen wird in der Regel der mehr Licht bietende Hohlspiegel benutzt. Im Allgemeinen verdient das Tageslicht den Vorzug. Künstliches Licht wird am besten durch eine blaue Glasplatte oder eine „Schusterkugel“, die eine sehr verdünnte, mit etwas Ammoniak versetzte schwefelsaure Kupferlösung enthält, abgetönt.

Bei starker Vergrösserung, die in der Regel durch feinere Objective, nicht durch stärkere Oculare anzustreben ist, sind möglichst enge Blenden einzulegen, oder mit der sehr zu empfehlenden Irisblende der Lichtkegel einzuengen. Die homogenen Immersionssysteme vertragen auch die sehr starken Oculare gut. Der Abbe'sche Condensor braucht auch bei der Beobachtung des „Structurbildes“ nicht entfernt zu werden, da bei enger Blende die histologischen Feinheiten in Folge des verschiedenen, der Structur eigenen Brechungsvermögens erhalten bleiben. Wird dagegen das „Farbenbild“ besichtigt, so ist jede Blendung zu entfernen oder die Irisblende weit zu öffnen, um die mächtige Lichtquelle zur vollen Wirkung kommen zu lassen. Auf diese Weise werden die histologischen Umrisse — das „Structurbild“ — nahezu völlig ausgelöscht: dafür tritt das „Farbenbild“ um so bestimmter hervor.

Für die Untersuchung mit starken Trockensystemen ist es rathsam, eine für das System zweckmässige Deckglasdicke anzuwenden. Bei den vortrefflichen Instrumenten von Zeiss ist an dem Mantel solcher Systeme die Deckglasdicke, für welche die vollkommenste Correction besteht, in Zahlen angegeben. Als mittlere Deckglasstärken gelten die von 0,15—0,2 mm aufwärts. Für die Wirkung der homogenen Immersion kommt die Deckglasdicke nicht in Betracht.

Auch die Tubuslänge muss beachtet werden, da die Objective auf eine bestimmte Länge desselben justirt sind. Die jedem guten Mikroskop beigegebene Tabelle zeigt an, für welche Länge sich die angegebenen Vergrösserungen verstehen.

Gar nicht selten wird das mikroskopische Bild durch helle geschlängelte Linien und dunkle und helle Punkte gestört; sie sind der Ausdruck entoptischer Erscheinungen, die ja auch beim gewöhnlichen Sehen als die bekannten „Mouches volants“ ab und zu auftreten. Dass manche hin und wieder störende Punkte im Gesichts-

feld durch wirkliche Verunreinigungen der optischen Medien veranlasst sind, erkennt man dadurch am besten, dass man das Ocular (seltener das Objectiv) dreht und beobachtet, ob die betreffenden dunkeln Punkte eine gleichförmige Ortsveränderung mitmachen. Die Gläser müssen stets durch sanftes concentrisches Reiben mit einem weichen, durch Alkohol oder Benzin befeuchteten Läppchen gesäubert werden. Nicht selten hinterlassen die Tücher, mit denen (die System- oder) die Präparatengläser geputzt sind, Spuren am Glas zurück, die den Anfänger leicht irre führen können. Es ist daher der schon oft ertheilte Rath am Platz, dass der Untersucher Baumwoll-, Woll- und Seidenfäden, die mit den Gläsern in Berührung gebracht werden, absichtlich unter das Mikroskop bringt, um diese Bilder sich einzuprägen und vor unbequemen Täuschungen bewahrt zu bleiben.

4. Von Reagentien müssen zur Hand sein:

1. Physiologische (0,7 %) Kochsalzlösung als indifferente Zusatzflüssigkeit, die gleich den übrigen Reagentien am besten vom Rande des Deckglases her dem Präparat zugeführt wird.
2. Säuren:

   Essigsäure meist in ½—2% Lösung; sie bringt die Eiweissstoffe des Zellleibes und die Bindegewebsfasern zum Quellen und macht sie durchsichtig. Die Zellkerne der elastischen Fasern und das Fett, sowie die Mikrobien bleiben unberührt und heben sich deshalb von den übrigen aufgehellten Substanzen scharf ab. Das Mucin wird gefällt und auch bei Ueberschuss der Säure nicht gelöst, während das Fibrin meist rasch aufgehellt wird und verschwindet.

   Salz- und Schwefelsäure dienen in 0,5 % Lösung zur Entkalkung; bei der Anwendung der ersteren entweicht CO_2; im anderen Falle bilden sich Gypskrystalle. In 1 ‰ Lösung wirken sie wie die Essigsäure. Als Zusatz zum Alkohol (etwa 3 %) werden die Salz- und Salpetersäure bei der Entfärbung verwandt.

   Die Osmiumsäure in ½—1 % Lösung verwenden wir zum Nachweis von Fett, das schwarz gefärbt wird, und als Conservirungsmittel bei der Untersuchung des frischen Bluts u. s. f.
3. Alkalien:

   Die Kali- und Natronlauge werden in 1—3, höchstens 5 % Lösung gebraucht. Sie bringen Eiweiss, Bindegewebe und die Zellkerne zur allmählichen Aufquellung oder Lösung, lassen dagegen Kalk und Pigment, Fett und elastisches Gewebe, sowie die Mikroorganismen unverändert.
4. Glycerin. Dasselbe soll absolut rein sein. Es wirkt durch

sein hohes Lichtbrechungsvermögen als hervorragendes Aufhellungsmittel. Gleichzeitig ist es zur Conservirung der Präparate zu verwenden, da es weder an der Luft verdunstet, noch andere chemische Verbindungen ausser mit dem Fette eingeht, das je nach der Menge völlig unsichtbar wird.

5. Alkohol wird als Härtungs- (Blut) und Entfärbungsmittel oft verwendet. Aether und Chloroform spielen als Reagens auf Fett eine Rolle. Alkohol und Aether vereint dienen als Härtungsmittel. Mit 10 % Essigsäure, oder 3 % Salpeter- oder Salzsäure versetzt, ist der Alkohol ein stärkeres Entfärbungsmittel. Zum gewöhnlichen Auswaschen dient 1 % Salzsäure in 70 % Alkohol.

6. Farbstoffe. Von diesen werden in umfassender Weise die Anilinfarben gebraucht, und zwar kommen dieselben bei der Bakterienuntersuchung hauptsächlich als basische Farbstoffe zur Verwendung, während bei der Untersuchung der Gewebszellen ausser diesen auch die sauren bez. neutralen benutzt werden. Ueber die Art ihrer Verwendung werden wir in den Abschnitten über die Bakterien- und Blutuntersuchung eingehend berichten.

Ausser den Anilinfarben benutzen wir nicht selten noch das Jod und das Hämatoxylin.

Das Jod färbt in wässeriger Lösung die Albuminate und bindegewebigen Substanzen schwach gelb und lässt die Kerne lebhafter hervortreten; die rothen Blutkörper zeigen einen braunen, die sog. Corpora amylacea einen Rothwein ähnlichen oder ebenfalls dunkelbraunen Farbenton. Es wird am besten in verschiedenfacher Verdünnung der Lugol'schen Lösung (Jod 1,0, Kal. jod. 2,0, Aq. dest. 100,0) verwandt. Die Präparate halten sich nicht, da das Jod leicht ausgezogen wird. Eine gesättigte Gummilösung ist zur Einbettung empfehlenswerth.

Hämatoxylin. Im Gegensatz zu den vorwiegend das Protoplasma färbenden Eosinlösungen ist das Hämatoxylin als eine vortreffliche Kernfarbe zu verwenden. Der in Alkohol gelöste Farbstoff zeigt einen bräunlichen Farbenton, der bei Zusatz von Alaun in einen bläulichen übergeht, den wir bei unseren Arbeiten benutzen.

Durch die Verbindung mit Eosin wird eine vortreffliche Doppelfärbung erzielt. Ueber die genauere Zusammensetzung und Anwendung der Lösungen wird besonders in dem vom Blut handelnden Abschnitte berichtet werden.

7. Canadabalsam. Zur Einbettung der Präparate wird derselbe, meist mit Xylol. purissim. oder Chloroform versetzt, an-

gewandt. Auch der Copaivabalsam ist zu gleichem Zweck geeignet. Die Transparenz der Präparate wird durch den Balsam noch erhöht.

5. Nothwendige oder empfehlenswerthe Hülfsutensilien:

1—2 anatomische Pincetten mit zarten Branchen, eine Cornet'sche Pincette, die für die Färbung von Deckglastrockenpräparaten hervorragend geeignet ist, eine kleine Scheere, ein kleines Messer, 2 Präparirnadeln und eine Platinöse.

Ferner von Glassachen: einige kleine Glasstäbe, Pipetten, Reagensgläser, Uhrschälchen, Glastrichter, Spitzgläser und Porzellanschälchen, 1 zur Hälfte mit Asphaltlack geschwärzter Porzellanteller, Objectträger, Deckgläschen, Spiritusflamme. Fliesspapier und Etiketten.

I. Pflanzliche und thierische Parasiten.

A. Pflanzliche Parasiten.

1. Bakterien.

Allgemeine Vorbemerkungen.

Seit den grundlegenden Forschungen F. Cohn's u. a. werden die Bakterien allgemein dem Pflanzenreiche eingereiht, da ihre elementaren Gebilde wie die Pflanzenzellen wachsen und sich theilen. Man bezeichnet sie mit Naegeli auch als Spaltpilze (Schisto- oder Schizomyceten), da sie gleich den Pilzen des Chlorophylls entbehren.

Die einzelnen Bakterienzellen bestehen aus einem protoplasmatischen kernfreien Inhalte, der von einer cellulose- oder eiweissartigen Hülle umschlossen ist. Diese spielt sowohl bei der Zelltheilung, als auch bei der Bildung der Zellverbände (Zoogloea) eine wichtige Rolle; sie kann durch Wasseraufnahme quellen und in einen gallertigen Zustand übergehen.

In Ermangelung schärferer Trennungsmerkmale theilt man die Bakterien nach ihrer verschiedenartigen morphologischen Erscheinung ein: in Kugelbakterien oder Mikrokokken, stäbchenförmige Zellen oder Bacillen und schraubenförmige Gebilde oder Spirillen.

Die Bakterien pflanzen sich entweder durch Spaltung oder Sporenbildung fort. Bei ersterem Vorgang wird die Zelle durch eine von ihrer Hülle ausgehende Querwand in zwei meist gleiche Hälften getheilt; oder die Trennung geschieht nicht nur in einer, sondern nach 2 oder allen 3

Richtungen des Raumes. Je nachdem begegnen wir den einfach getheilten Bakterien oder Diplokokken oder den zu viert zusammenliegenden Tafelkokken oder den Sarcine-(Packetkokken-)Bildungen. Bleiben die Diplokokken in längeren Reihen verbunden, so spricht man von Streptokokken (Schnurkokken), erscheinen sie mehr in häufchenartiger Anordnung, so bezeichnet man sie als Staphylokokken (Haufenkokken).

Die Sporenbildung findet (vielleicht) auf zweierlei Arten statt: bei der einen, sog. endogenen Sporenbildung, die mit voller Sicherheit erwiesen, bisher aber nur bei den Milzbrandstäbchen beobachtet ist, bildet sich in der Mutterzelle eine stärker lichtbrechende Zone, die mehr oder weniger rasch zu einer runden, in der Regel mehr eiförmigen Spore auswächst, die von dem hellen Resttheil der Mutterzelle umsäumt erscheint. Bei völliger Reife der Spore zerfliesst die äussere Membran und die Spore wird frei. Sie beginnt dann unter günstigen Nährverhältnissen zu keimen, erscheint weniger lichtbrechend, streckt sich mehr und mehr und gleicht schliesslich ganz der Mutterzelle.

Nach manchen Forschern soll die Sporenbildung erst bei Erschöpfung des Nährbodens beginnen, also dann, wenn die Erhaltung der Art gefährdet ist; soviel ist sicher, dass zu ihrer Entwicklung die Sauerstoffzufuhr durchaus nöthig ist und gewisse Temperaturgrenzen eingehalten werden müssen[1]). Die zweite Art der Sporulation wird als Arthro- oder Glieder-Sporenbildung bezeichnet. Sie soll darin bestehen, dass sich einzelne, morphologisch keineswegs scharf charakterisirte Zellglieder abschnüren und eine Dauerform bilden. Weitere Untersuchungen haben noch zur Lösung dieser Frage beizutragen.

Die Sporen stellen wirkliche Dauerformen vor, die sich durch ihre hervorragende Widerstandsfähigkeit vor den Mutterzellen auszeichnen.

[1]) Für die Frage der Sporenbildung sind die Ergebnisse Fischer's sehr wesentlich, dass auch an den Bakterienzellen bez. Fadenpilzen plasmolytische Vorgänge stattfinden. Unter der Einwirkung mehr oder weniger starker Salzlösungen, die man vom Deckglasrande her zusetzt, werden z. B. in anfangs homogenen Pilzfäden hellglänzende Körper erzeugt, die beim Auswaschen mit Wasser verschwinden und offenbar dadurch entstehen, dass sich das Protoplasma von der Zellmembran ablöst und zu Klumpen zusammenzieht; nach dem Auswaschen der Salzlösung dehnt es sich bis zum früheren Umfang wieder aus.

Für das Leben und Wachsen der Bakterien sind Temperaturen unter 5° und über 50° C. als Grenze anzusehen. Die sog. pathogenen Bakterien, die als Erreger der Infectionskrankheiten erkannt sind, gedeihen bei Körpertemperatur am besten, während die nicht pathogenen bei weit niederer Temperatur, etwa bei 20° C. am besten fortkommen. Gährung und Fäulniss, sowie die Bildung von Farbstoff und Säure sind als Wirkungen dieser Gruppe u. a. zu nennen.

Je nachdem die Sauerstoffzufuhr für die Bakterien nöthig, schädlich oder gleichgiltig ist, unterscheidet man obligate Aërobien, Anaërobien und facultative Anaërobien. Zur letzten Art gehören fast sämmtliche pathogenen Mikrobien.

Als streng parasitische Bakterien bezeichnet man diejenigen, welche nur im lebenden Thierkörper, als Saprophyten die, welche nur auf todter organischer Materie lebens- und entwicklungsfähig sind. Als facultative Parasiten und Saprophyten solche, die auf den einen oder anderen Nährboden zwar in erster Linie angewiesen sind, aber auf beiden ihre Entwicklungsfähigkeit bewahren.

Die eigenen Stoffwechselprodukte setzen der Vermehrung und Thätigkeit der Bakterien eine Grenze. Ungünstiger Nährboden giebt zu Misswuchs, zur Bildung von Degenerationsformen Anlass.

Als **specifisch pathogen** darf eine Bakterienart nur dann angesprochen werden, wenn dieselbe in allen Fällen einer bestimmten Krankheit und ausschliesslich bei dieser mikroskopisch nachweisbar ist und durch die Uebertragung der „reingezüchteten" Art auf andere Körper stets die gleiche Krankheit hervorgerufen wird (Koch).

Nicht für alle Bakterien, denen wir die Rolle eines specifischen Krankheitserregers zuzuschreiben geneigt sind, ist der Nachweis in dem vollen Umfange der hier aufgestellten Forderungen erbracht. Dies rührt daher, dass die besonders durch Koch und seine Schüler geschaffenen und zu hoher Vollkommenheit geführten Methoden noch nicht völlig abgeschlossen sind, ganz besonders aber wohl auch daher, dass der Thierversuch mit manchen Bakterienarten im Stich lässt, weil diese nur im Körper des Menschen selbst ihren eigent-

lichen Nährboden und die zu ihrer Entwicklung und specifisch-pathogenen Wirkung nöthigen Bedingungen finden.

Es würde uns über unser Ziel hinausführen, wenn wir die Züchtungsmethoden, besonders das von Koch geschaffene Verfahren der „Reincultur", hier eingehender besprechen wollten. Darüber geben die speciellen vortrefflichen Lehrbücher von C. Fränkel, Baumgarten, Flügge, Hüppe, Günther u. A. den besten Ueberblick. Unsere Aufgabe wird es sein, dem Arzt eine knappe und doch übersichtliche Beschreibung der mikroskopischen Untersuchungsmethoden für den Nachweis der pathogenen Bakterien zu bieten.

Die **Untersuchung auf Bakterien** führt man an ungefärbten und gefärbten Präparaten aus. Erstere werden einfach so hergestellt, dass man ein Flöckchen oder Tröpfchen der zu untersuchenden Materie zwischen Objectträger und Deckglas bringt und durch sanften Druck eine durchsichtige Schicht herstellt (Klatschpräparat). Die gefärbten Präparate erfordern eine umständlichere Behandlung, die unten beschrieben ist.

Der Untersuchung ungefärbter Präparate haften grosse Unvollkommenheiten an. Die Differenzirung der Bakterien ist ungenau; es stören die lebhaften Bewegungserscheinungen, die theils durch Eigenbewegung oder, wie dies bei den Kokken stets der Fall, durch Brown'sche Molecularbewegung und Flüssigkeitsströmungen veranlasst werden. Zur Besichtigung bedient man sich am besten der Immersionslinse und des Abbe'schen Beleuchtungsapparats, muss aber eine Blende einschalten, da sonst das „Structurbild" (Koch) durch die starke Beleuchtung ganz ausgelöscht wird.

Ueber die Lebensäusserungen der Bakterien giebt die mikroskopische Untersuchung des hängenden Tropfens Auskunft.

Vorschrift. Man benetze mit einem nicht zu grossen Tropfen der zu untersuchenden Flüssigkeit ein sauber gereinigtes Deckgläschen und lagere über dasselbe einen hohlgeschliffenen Objectträger, dessen Ausschnitt am Rande mit Vaseline bezogen ist, derart, dass der Tropfen genau in die Höhlung schaut. Alsdann wird das Präparat umgedreht und in der gewöhnlichen Weise mikroskopisch untersucht — am besten gleichfalls mit Oelimmersion, Abbe und Blende. Man stellt am besten die Randabschnitte ein, da das morphologische und biologische Verhalten der Bakterien in möglichst dünner Schicht am besten zur Wahrnehmung kommt.

Die Methode kommt fast ausschliesslich zur Beobachtung von

Reinculturen in Frage. Sie hat vor der Untersuchung des Klatschpräparats voraus, dass man die Bakterien in ihren natürlichen Formen und Bewegungen sieht und dass die Besichtigung über Stunden hinaus fortgeführt werden kann, da die Verdunstung fast aufgehoben ist Immerhin würde auch auf diesem Wege der jetzige Stand der Bakterienkenntniss nicht ermöglicht worden sein. Dazu bedurfte es der Ausbildung der Färbungsmethoden, wie sie jetzt allgemein geübt werden.

R. Koch gebührt auch hier das Verdienst, die grundlegenden Methoden erdacht und angewandt zu haben. Nächst ihm haben Ehrlich, Weigert, Baumgarten, zahlreiche Koch'sche Schüler u. A. zweckmässige Modificationen ersonnen und die Technik des Färbeverfahrens vervollkommnet. Für die Erfolge waren von ausschlaggebender Bedeutung: Die Einführung der Oelimmersion in Verbindung mit dem Abbe'schen Beleuchtungsapparate, die Gewinnung eines geeigneten Verfahrens zur Herstellung der „Deckglastrockenpräparate“ und die Verwendung der Anilinfarbstoffe.

Herstellung der Deckglastrockenpräparate.

1. Von der zu untersuchenden Materie wird mit vorher stets ausgeglühter Stahlnadel oder Platinöse ein möglichst kleines Tröpfchen oder Flöckchen auf ein sauber gereinigtes Deckglas gebracht, das mit einem zweiten Deckglas derart bedeckt wird, dass die Kanten der beiden nicht genau übereinander liegen. Ist das Object noch nicht durch den schwachen Druck des Deckglases in dünner Schicht ausgebreitet, so genügt es, mit einer Nadel sanft nachzuhelfen. Alsdann zieht man am besten mit zwei Pincetten die Deckgläser leicht und rasch aneinander hin, ohne sie abzuheben. Oder man gewöhnt sich daran, die Deckgläser an je zwei gegenüberliegenden Kanten mit den Fingern zu fassen und übereinander hin zu ziehen. Jede Berührung der Deckglasflächen ist zu vermeiden.

Ein geübterer Untersucher kommt auch mit einem Deckglas aus, indem er mit Hülfe einer Platinöse, Glas- oder Stahlnadel etwas von der zu untersuchenden Materie durch leichtes Ausstreichen über der Glasfläche ausbreitet. Bei Flüssigkeiten empfiehlt es sich, ein Tröpfchen an die eine Ecke des Deckglases zu bringen und, indem man den äussersten Winkel des Deckglases hier fixirt, den Tropfen rasch und sanft mit der Kante eines geschliffenen Objectträgers, grösseren Deckgläschens oder anderer Gegenstände über der Fläche auszuziehen.

2. Die Präparate bleiben sodann mit der bestrichenen Seite nach oben ruhig liegen, um an der Luft vollkommen zu trocknen. Man kann diesen Vorgang dadurch beschleunigen, dass man die Präparate in grösserer Entfernung über einer Flamme oder einfach an der Luft hin- und herbewegt.

3. Jetzt ist es noch nothwendig, die eiweisshaltigen Stoffe des Präparates in einen unlöslichen Zustand überzuführen. Dies geschieht durch Erhitzen. Am einfachsten verfährt man dabei nach Koch's Vorschrift so, dass man das völlig lufttrocken gewordene Präparat mit der beschickten Seite nach oben 3 Mal durch die Flamme zieht. Auf diese Weise erreicht man eine dauerhafte, durch stunden- und tagelange Behandlung mit Farblösungen nicht mehr zu störende Fixirung des Präparats, während sonst durch Lösung und Quellung der Eiweiss und Schleim haltigen Stoffe das Bild meist getrübt sein würde.

Anfänger machen häufig den Fehler, die Fixirung in der Flamme vor dem völligen Lufttrocknen vorzunehmen — ein unklares Bild ist die Folge, und die Ungeduld wird mit Zeitverlust bestraft. Ferner darf nicht zu stark erhitzt werden. Man hat sich daher an ein 3maliges Durchziehen zu gewöhnen. Nur die Herstellung der Bluttrockenpräparate erfordert ein öfteres, mindestens 5—10maliges Durchziehen oder ein 1—2 Minuten langes Erhitzen über der Flamme. Oder man nimmt, was wir für empfehlenswerther halten, die Fixirung solcher Präparate in absolutem Alkohol vor. Man legt das völlig lufttrockene Präparat 15—30 Min. in absoluten Alkohol oder in eine Mischung von Alkohol und wasserfreiem Aether.

Ausser der Fixirung der eiweisshaltigen Körper, die auch der vielstündigen Behandlung mit Farblösungen widersteht, erzielt man so die völlige Ruhestellung der Bakterien, deren mehr oder weniger rasche Beweglichkeit, abgesehen von der durch Strömungen und Brown'sche Bewegungen veranlassten Unruhe, eine gründliche Beobachtung der Form nahezu hindert.

Die Färbung der Trockenpräparate.

Die in der beschriebenen Weise hergestellten Deckglastrockenpräparate werden zum Nachweis von Bakterien mit Lösungen der Anilinfarbstoffe behandelt, die aus dem bei der Leuchtgasfabrikation nebenher gewonnenen Steinkohlentheer hergestellt und durch ihre hohe Affinität zu den Bakterien ausgezeichnet sind.

Man unterscheidet mit Ehrlich basische und saure Anilinfarbstoffe. Während die ersteren vorwiegend als Kern- und Bakterienfarben anzusehen sind, kommt letzteren mehr die Eigenschaft zu, das Zellprotoplasma und hervorragend schön den Leib der hämoglobinhaltigen rothen Blutzellen zu färben, worauf wir später in dem vom Blut handelnden Abschnitt zurückkommen werden. Hier haben uns nur die basischen — kernfärbenden — Farbstoffe zu beschäftigen. Dieselben werden in wässriger und alkoholischer Lösung verwandt. Am meisten werden das Gentianaviolett und Fuchsin, das Methylenblau und Bismarckbraun oder Vesuvin benutzt. Während die beiden ersten sehr intensiv und leicht überfärben, färben die letzteren schwächer und überfärben nicht.

Es empfiehlt sich, von den beiden ersten eine concentrirte alkoholische Lösung vorräthig zu halten, während man von den beiden letzteren concentrirte wässrige Lösungen aufbewahren kann, oder jedesmal eine frische Lösung herstellt.

Die Färbung. Man setzt zu einem Uhrschälchen mit Wasser etwa 5—6 Tropfen conc. alkoholische Gentianaviolett- oder Fuchsinlösung und lässt auf dieser Mischung das Trockenpräparat mit der beschickten Seite nach unten schwimmen, indem man das Deckglas an 2 gegenüberliegenden Kanten mit der Pincette fasst und aus etwa 1—2 cm Höhe auf den Flüssigkeitsspiegel fallen lässt.

Nach einer gewissen Zeit nimmt man das Deckglas mit der Pincette aus dem Uhrschälchen, lässt den überschüssigen Farbstoff abfliessen und spült es, indem man es stets mit der Pincette an 2 gegenüberliegenden Kanten gefasst hält, in Wasser ab. Nun lässt man es völlig lufttrocken werden — was man durch Absaugen mit Fliesspapier beschleunigen kann — und bettet das völlig trocken gewordene Präparat in Xylolcanada- oder reinen Copaivabalsam ein.

Einfacher ist die Färbung in der Weise auszuführen, dass man das mit einer Cornet'schen Pincette[1]) gehaltene Deckglas an der Präparatenseite mit einigen Tropfen der Farblösung beschickt, die man je nach Bedarf einwirken lässt.

Endlich kann man die Färbung am Objectträger-Trockenpräparat vornehmen. Das zu untersuchende Theilchen wird zwischen 2 Objectträgern so vertheilt, dass mindestens $^1/_4$ der Länge und $^1/_3$ der Breite unbedeckt bleibt. Das lufttrockne Präparat wird etwa 10—12 Mal durch die Flamme gezogen. (Bei genügender

[1]) Von Lautenschläger in Berlin zu beziehen.

Fixirung muss man sich bei Berührung der Unterseite leicht brennen.) Alsdann wird die Präparatschicht mit einem gleich grossen Stück Fliesspapier bedeckt und dies mit der Farblösung tropfenweise benetzt. Ohne und mit Erwärmen ist die Färbung auszuführen (S'wiatecki). Die Methode bietet manchen Vortheil. Man ist in der Lage, eine grössere Präparatenschicht durchzumustern, die nirgends metallische Niederschläge zeigt (wie dies bei dem Deckglasverfahren häufig der Fall), da die Farblösung hier filtrirt wird. Ferner ist das Uhrschälchen überflüssig.

Die Zeit der Färbung richtet sich nach der Art der Bakterien und der Stärke der Farblösung. Wir werden bei der Beschreibung der einzelnen Bakterien darauf eingehen. Hier sei nur bemerkt, dass, je stärker die Farblösung ist, um so kürzer die Färbezeit sein darf, und dass es sich im Allgemeinen empfiehlt, keine sehr concentrirte Lösungen wegen der Gefahr der Ueberfärbung anzuwenden. Wohl kann man durch Entfärbungsmittel den Schaden wieder ausgleichen, aber manche Bakterien werden dann fast ebenso, wie die Kerne wieder entfärbt.

Die Färbekraft der Lösungen wird wesentlich erhöht:

1. Durch Erhitzen, indem man das Deckglas auf einer vorher im Kochröhrchen erhitzten und in ein Uhrschälchen gebrachten Lösung schwimmen lässt oder die in einem solchen befindliche Lösung gleich über der Flamme erhitzt, bis Dämpfe aufsteigen oder am Rande kleine Blasen zu sehen sind.

2. Durch einen Zusatz von Alkali, entsprechend den hier folgenden Vorschriften von Koch und Löffler:

Koch's (nicht mehr gebräuchliche) alkalische Methylenblaulösung:

1 ccm conc. alkohol. Methylenblaulösung
200 - Aq. dest.
0,2 - 10% Kalilauge.

Löffler's alkalische Methylenblaulösung:

30 ccm conc. alkohol. Methylenblaulösung
100 - Kalilauge in der Stärke von 1:10000.

3. Durch die Verbindung mit frisch bereitetem Anilinwasser.

Vorschrift. Man setzt zu einem mit Aq. destill. nahezu gefüllten Kochröhrchen eine etwa 1—1,5 cm hohe Schicht von Anilinum purum, einer öligen, bei der Darstellung der Anilinfarben gewon-

neuen, stark riechenden Flüssigkeit, und schüttelt etwa 1—2 Minuten lang kräftig durch. Die Mischung wird filtrirt, das völlig wasserklare Filtrat darf keine Spur freien Oels auf der Oberfläche mehr darbieten. Zu einem Uhrschälchen mit diesem Filtrat giebt man sodann 2—4 Tropfen der alkoholischen Fuchsin- oder Gentianaviolettlösung.

Wird die alkohol. Anilinwasser-Gentianaviolettlösung häufig benutzt, so empfiehlt sich die Herstellung in folgender Art:

5 ccm Anilinum purissim. werden mit
95 - Aq. dest. kräftig geschüttelt, alsdann durch ein angefeuchtetes Filter gelassen. Zu dem wasserklaren Filtrat, auf dem keine Fettaugen sichtbar sein dürfen, werden
11 - conc. alkohol. Gentianaviolett- oder Fuchsinlösung zugesetzt. Die gut gemischte Farblösung wird auf's neue durch ein angefeuchtetes Filter gegeben und zum Filtrat
10 - absol. Alkohols — der grösseren Haltbarkeit wegen — zugesetzt.

Diese Gentianaviolett- oder Fuchsinanilinwasserlösung behält etwa 2—3 Wochen eine ausgezeichnete Färbekraft und ist in kaltem und erhitztem Zustande zur Färbung fast aller pathogenen Bakterien zu gebrauchen. Auch widersteht sie den Entfärbungsmitteln mehr als die meisten anderen Lösungen.

4. Durch einen Zusatz von 5 % Carbolsäurelösung (Ziehl).

Vorschrift:	Fuchsin oder Gentianaviolett	1,0
	Alcohol.	10,0
	Acid. carbol. liquefact.	5,0
	Aq. destill. ad	100,0.

Die „Carbolfuchsin- (oder gentianaviolett-) Lösung" bietet ausser dem Vorzug hoher Färbekraft den einer fast unbeschränkten Haltbarkeit.

Isolirte Bakterienfärbung.

Da bei der Behandlung mit diesen Farblösungen ausser den Zellen und Bakterien auch kleine, mit den letzteren zu verwechselnde Elemente, wie Kerndetritus und Mastzellenkörnungen (s. diese), lebhaft gefärbt werden und zu Täuschungen Anlass geben können, so ist nicht selten die „isolirte Bakterienfärbung" geboten. Von den bisher zur isolirten Bakterienfärbung empfohlenen Methoden verdient die Gram'sche unbedingt den Vorzug.

Gram's Vorschrift. Die Deckgläser werden 1—2 Minuten in frisch bereiteter (oder 1—2 Wochen alter) Gentianaviolettanilinwasserlösung gefärbt und 1 Minute in Lugol'sche Lösung gebracht, worin sie ganz schwarz werden, alsdann in absolutem Alkohol bis zur völligen Entfärbung abgespült. Das eben noch mattgrau erscheinende Präparat wird nach völligem Verdunsten des Alkohols in Xylolcanadabalsam eingelegt. Nur die Bakterien sind gefärbt, alle andern Elemente entfärbt.

Da es vorkommt, dass bei diesem Verfahren manche Zelltheilchen noch etwas blauen Farbstoff zurückbehalten, empfiehlt es sich nach Ribbert, die Präparate aus der Jodlösung zunächst in Essigsäurealkohol (10—20 Theile conc. Essigsäure ad 100 Alkohol) und dann erst in Alkohol zu bringen, oder Günther's Vorschlag zufolge nach der Behandlung mit Jod zuerst in absol. Alkohol abzuspülen und dann für 6—10 Sekunden 3 % Salpetersäurealkohol einwirken zu lassen. Um die Bakterien noch lebhafter im Bild hervorzuheben, ist es rathsam, die zelligen Elemente mit einer von dem blauen Farbenton contrastirenden Nüance, etwa Bismarckbraun nachzufärben; zu diesem Zweck lässt man dies in wässriger Lösung 1—2 Minuten einwirken.

Nicht für alle Bakterienarten ist die Gram'sche Methode verwendbar, indem manche gleich den Zellen entfärbt werden.

Die Gram'sche Färbung nehmen an: die Bacillen der Tuberculose, Lepra, des Tetanus und Milzbrands, sowie der Fränkel'sche Pneumococcus und die Strepto- und Staphylokokken; dagegen werden entfärbt: die Bacillen von Cholera asiat., Rotz, Diphtherie (Roux und Yersin bestreiten dies) und Abdominaltyphus, sowie die Recurrensspirillen und der Friedländer'sche Pneumococcus.

Specifische Bakterienfärbung.

Sie ist ungleich werthvoller und entscheidender als jede andere Methode der Bakterienfärbung. Leider ist eine solche bisher nur für die Färbung der Tuberkelbacillen bekannt. Nur diese leisten der Entfärbung mit Säuren einen solchen Widerstand, dass die völlige Entfärbung aller übrigen Theile des Präparats zu erzielen ist, während der Farbstoff von den Bacillen zäh zurückgehalten wird (s. unten).

Alle gefärbten Bakterienpräparate sind möglichst mit Abbe und Immersion, aber ohne Blende zu be-

sichtigen. Gerade die durch den Abbe'schen Condensor gewährte Lichtfülle kommt dem „Farbenbild" (Koch) zu Statten. Ich wiederhole aber ausdrücklich, dass sowohl die Untersuchung auf Tuberkelbacillen, als auch auf Gonokokken in zuverlässiger Weise mit einfachen Trockensystemen, die eine Linearvergrösserung von etwa 250—500 bieten, vorgenommen werden kann. Wohl entgehen hier gewisse Feinheiten und kann z. B. das Bild der Gonokokken nicht scharf „aufgelöst" werden; aber die Frage, ob jene beiden Bakterienarten in den Präparaten vorhanden sind, kann auch mit den genannten Trockensystemen entschieden werden.

Die pathogenen Bakterien.

Bei der Beschreibung der pathogenen Bakterien und ihres mikroskopischen Verhaltens berücksichtige ich nur diejenigen Formen, deren Rolle als bestimmte Krankheitserreger gesichert oder wahrscheinlich gemacht ist. Die grosse Zahl der in der Mundhöhle, im Mageninhalt, im Harn und Stuhl vorkommenden Bakterien wird später gelegentlich mit berührt werden. Ich bespreche der Reihe nach die Mikrokokken, Bacillen und Spirillen.

I. Mikrokokken.

1. Bei den verschiedenen Eiterungen.

Der ***Staphylococcus pyogenes*** (aureus und albus) (Taf. I. Fig. 1) ist der Erreger mehr umschriebener Eiterung (Furunkel. Panaritium, Tonsillarabscess, Empyem, eitrige Parotitis) und erscheint vorwiegend in Träubchenform. Er wurde von Ogston 1880 genauer beschrieben und wegen des eigenthümlichen Zusammenliegens der Einzelkokken als Staphylococcus (*σταφυλή*, die Weintraube) bezeichnet. Die Theilung erfolgt ähnlich wie bei Gonokokken, der Trennungsspalt ist aber sehr fein. Je 2 Kügelchen fand ich im Mittel 2,1 μ[1]) gross, die einzelnen Trauben zwischen 3,5—10 μ.

[1]) μ = Mikromillimeter = $^1/_{1000}$ mm.

Er wird durch alle basischen Anilinfarben, sowie nach Gram rasch und kräftig gefärbt.

Der Staphylococcus besitzt eine sehr grosse Widerstandsfähigkeit; er ist in der Luft, im Spülwasser, auch im Boden nachgewiesen, gehört also zu den facultativen Parasiten. Da er bei manchen Eiterungen regelmässig und ausschliesslich gefunden wird, in charakteristischer Reincultur gezüchtet ist und die subcutane Injection, ja Einreibungen derselben in die gesunde Haut umschriebene Abscesse, bez. furunculöse Eiterungen hervorgerufen haben (Garrè), ist an seiner Specifität nicht zu zweifeln.

Er ist ab und zu im Blut, von Brunner auch im „Schweiss" gefunden und scheint für manche Formen von Endocarditis als Erreger in Frage zu kommen. Ribbert hat durch Injection des Staphylococcus, auch ohne vorherige Läsion der Klappen, endocarditische Processe bei Thieren hervorgerufen.

Der ***Streptococcus pyogenes*** (Taf. I, Fig. 1) ruft das Erysipel und die mehr flächenhaften, phlegmonösen Eiterungen hervor und führt wohl aus diesem Grunde häufiger zur Allgemeininfection wie der Traubencoccus. Seine Einzelglieder bilden durch reihenartige Anlagerung mehr oder weniger lange Ketten, die aus je 2 und 2 zusammengesetzt erscheinen. Die Grösse der Kokken ist oft verschieden. Bei einer mit Streptokokken verlaufenden Pneumonie konnte ich je 2 Kokken zwischen 1,2—1,75 μ messen.

Die Färbung gelingt in wenigen Minuten mit allen basischen Anilinfarben und auch nach Gram.

Der Str. pyogenes ist identisch mit dem von Fehleisen und Koch 1881 gefundenen, in Reincultur gezüchteten und von F. mit Erfolg auf Thiere und Menschen übertragenen Erysipelcoccus.

Er giebt häufig zu Mischinfectionen Anlass. Ganz besonders gefürchtet ist er bei der Diphtheria scarlatinosa, wo sein Hinzutreten sehr wahrscheinlich tödtliche Sepsis veranlasst (Heubner). Nach Baumgarten ist er der alleinige Erreger der „schwersten Fälle von Diphtherie", da er allein sich sowohl in den Membranen als auch in verschiedenen inneren Organen findet. (Siehe Diphtheriebacillus!)

Bei einem in 3 Tagen unter choleraähnlichen Erscheinungen tödtlich ablaufenden Fall fand Beck in den Stuhlentleerungen Streptokokken „in Reincultur".

2. Bei croupöser Pneumonie.

Als Erreger derselben sind verschiedene Mikrobien in den letzten 10 Jahren angegeben worden. Bisher ist von keinem die specifische Pathogenität festgestellt.

Eberth und R. Koch fanden in den Lungen Pneumonischer eigenthümliche Kokken, denen sie eine ursächliche Beziehung zum Krankheitsprocess zuschrieben; Friedländer erhob an mehreren Leichen regelmässigere Kokkenbefunde.

Friedländer's Pneumokokken sind kleine, meist ovale Zellen, die zu 2 oder 3—4 zusammenhängend, durch eine ziemlich breite Kapsel ausgezeichnet sind; in verdünnten Kalilösungen und Wasser ist dieselbe löslich.

Färbung: 1. Die Deckglastrockenpräparate bleiben etwa 24 Stunden in folgender Lösung:

Concentrirte alkohol. Gentianaviolettlösung 50,0,
Aq. destillat. 100,0, Acid. acet. 10,0.

Darnach Entfärbung in 1‰ Essigsäure und Abspülen in Alkohol.

2. Das Trockenpräparat wird 2—3 Minuten in Anilinwasser-Methylviolettlösung gefärbt, dann ½ Minute in absolutem Alkohol entfärbt und in Aq. dest. abgespült.

Die Kokken erscheinen dunkel-, die Kapseln hellgraublau. Oft sieht man mehrere Kokkenpaare in einer Hülle vereint.

Durch das Gram'sche Verfahren wird der Diplococcus entfärbt.

Obwohl Friedländer u. a. den Coccus als specifischen Erreger der Pneumonie ansahen, kommt ihm diese Eigenschaft sicher nicht zu, da er sich weder regelmässig, noch ausschliesslich bei der Pneumonie findet und die Uebertragungsversuche durchaus nicht einwandfrei sind; denn 1. tritt die croupöse Entzündung nie ein, 2. sind die Impfversuche viel zu schwere Eingriffe. Auch ist er sowohl auf der Mundschleimhaut, im Speichel, im Auswurf anderer Kranken und im Nasenschleim völlig Gesunder gefunden.

Diplococcus Pneumoniae (Fränkel-Weichselbaum) Taf. I, Fig. 2.

Im Gegensatz zu dem Friedländer'schen Coccus findet sich dieser wohl regelmässig und meist unvermischt bei der fibrinösen Pneumonie. Weichselbaum fand ihn bei 88 Fällen 81 Mal. Ich selbst habe ihn im Sputum von 15 Pneumonikern, bei denen ich darauf geachtet habe, regelmässig angetroffen. In der pneumonischen Lunge kommt er am reichlichsten in den frischesten Theilen der Anschoppung vor, ferner ist er fast regelmässiger Begleiter der die Pneumonie complicirenden Krankheiten: Pleuritis, Pericarditis (Peri-

tonitis), Meningitis. Einige Male ist er auch im Blute Pneumonischer gefunden.

Er hat, wie der Friedländer'sche, eine sehr deutliche schleimige Kapsel, die fast regelmässig 2 ovaläre, an ihrem freien Ende etwas spindelartig ausgezogene, mit der breiteren Basis sich paarweise nahe berührende Kokken (ich fand den Diplococcus 1,5—1,75 μ breit und 2,0—2,6 μ lang) umhüllt. Seltener treten sie in grösseren, kettenartig gereihten Verbänden auf und erscheinen statt der breiten die spitzen Enden einander genähert.

Färbung: 1. Das mit einem Flöckchen des rostfarbenen Auswurfs beschickte Deckglastrockenpräparat schwimmt 5—6 Min. auf einer Gentianaviolett-Anilinwasserlösung, wird wenige Sekunden in absoluten Alkohol gebracht und dann in Wasser vom überschüssigen Farbstoff befreit. Die Kokken erscheinen schwarzbläulich, die Kapsel farblos und von dem leicht gebläuten Grunde scharf abgezeichnet.

2. Will man die Kapsel durch eine Contrastfärbung hervorheben, so bedient man sich nach meinen Erfahrungen am besten der Wolf'schen Doppelfärbung:

Man bringt das Deckglas für 4—5 Minuten in Fuchsin-Anilinwasser, sodann für 1—2 Minuten in eine wässerige, aber noch durchscheinende Methylenblaulösung und spült in Wasser ab. Die von rosafarbener Kapsel umhüllten, dunkelblau gefärbten Kokken heben sich von dem bläulichroth gefärbten Grunde sehr deutlich ab.

Nicht in allen Fällen gelingt die Färbung der Kapsel so, wie es hier angegeben ist. Manchmal bleibt sie farblos, ohne dass irgend ein Fehler bei der Anfertigung des Präparats dafür zu beschuldigen ist.

3. Ein rasch anzufertigendes Orientirungsbild erhält man, wenn man das Deckglas mit einigen Tropfen Carbolfuchsin beschickt und direct über der Flamme 1—1½ Minuten lang erwärmt. Abspülen in Wasser. Die Kokken lebhaft roth, von heller Hülle umgeben.

4. Das Gram'sche Verfahren entfärbt die Kokken nicht.

Ist der Fränkel'sche Diplococcus als specifischer Erreger der croupösen Pneumonie anzusehen? Mit einem glatten Ja ist die Frage nicht zu beantworten. Oben ist schon hervorgehoben, dass der Coccus fast constant bei der Pneumonie vorkommt und gerade in den frischesten Herden reichlich und fast rein sich findet. Aber man findet ihn auch im Mund-

schleim völlig Gesunder. Ferner sind die Uebertragungsversuche von Reinculturen nicht in der Weise gelungen, dass die Zweifel an der specifischen Pathogenität verstummen müssten. Die Uebertragung durch Inhalation missglückte stets; subcutane Injectionen erzeugen bei Kaninchen, Mäusen u. a. Thieren tödtliche Septicämie ohne alle pneumonische Processe. Diese sind (bis zu einem gewissen Grade der echten croupösen Entzündung ähnlich) nur durch unmittelbare Einspritzung in die Lunge selbst hervorzurufen.

So ist es verständlich, dass A. Fränkel selbst „die diagnostische Bedeutung des Diplokokkenbefundes für völlig untergeordnet" erklärt.

3. Bei Gonorrhoe. (Taf. I, Fig. 3.)

Der ***Gonococcus***, 1879 von Neisser entdeckt, wird besonders auf Grund der hervorragenden Untersuchungen Bumm's allgemein als specifischer Erreger der Gonorrhoe angesehen. Er findet sich constant und ausschliesslich bei der Gonorrhoe und den ihr völlig gleichenden Processen, besonders bei der Blennorrhoea neonatorum. Bei Neugeborenen wurden (bisher nur in 2 Fällen) zweifellose Gonokokken in oberflächlichen eitrigen Infiltraten am Zungenrücken und der Schleimhaut der Wangen und des harten Gaumens gefunden. (Rosinski-Dohrn und C. Fränkel.) Er ist in Reincultur — zuerst von Bumm — gezüchtet und mit vollem Erfolg auf die Harnröhrenschleimhaut zweier gesunder Personen übertragen. Ueber seine specifische Pathogenität kann demnach kein Zweifel obwalten.

Die Gonokokken bieten das charakteristische — obschon ihnen nicht allein zukommende — Verhalten dar, dass sie in der Mehrzahl in den Leib der Eiterzellen eindringen und sich dort derart vermehren, dass der ganze Zellleib mit ihnen angefüllt und der vielgestaltige Kern theilweise oder ganz verdeckt erscheint. In den Kern selbst dringen die Gonokokken nie ein, ebenso nicht in Plattenepithelien und nur selten in Cylinderepithelien. (Bumm.)

Die Kokken erscheinen fast stets in kleineren und grösseren Häufchen, meist zu zweien vereint, die Kaffeebohnen oder Semmel ähnlich mit den planen Flächen einanderzugekehrt liegen. Ab und zu erblickt man auch je 4 in naher Berührung, was auf eine nach 2 Richtungen des

Raumes stattgehabte Theilung hinweist. Der Grenzspalt zwischen je 2 Einzelkokken ist ziemlich breit und stets erkennbar.

Färbung. Am einfachsten und sehr empfehlenswerth ist die Färbung mit concentrirter wässriger Methylenblaulösung, die man $^1/_2$ Minute lang auf das Präparat einwirken lässt. Abspülen in Wasser. Die Löffler'sche Lösung muss 1 Minute einwirken. Das Methylenblau ist dem Bismarckbraun vorzuziehen, weil es die Kokken entschieden deutlicher als die Kerne hervorhebt. Sonst sind alle übrigen basischen Anilinfarben zu benutzen.

Sehr hübsche Bilder liefert eine frisch verdünnte Carbolfuchsinlösung, die hell durchscheinend ist. Lässt man in derselben das Deckglas etwa 2 Minuten liegen, so erhält man meist noch distinctere Bilder als mit Methylenblau.

In meinen Kursen habe ich es häufig beobachtet, dass die Anfänger kleine Ausläufer der vielgestalteten Kerne von Eiterzellen für die Kokken ansahen. Es ist daher zu betonen, dass diese im Mittel nur etwa 1—1,25 μ gross sind, dass sie ferner mit Vorliebe in der Randzone der Eiterzellen gelagert sind, so dass man durch sie die bei der einfachen Färbung mit Anilinfarben nur mattblau oder rosa angedeutete Zellcontour schärfer gezeichnet erhält, bez. sich ergänzen kann.

Einen schärferen Einblick gestattet die Doppelfärbung, bei der der Zellleib mit einer Protoplasmafarbe, die Kokken mit einer Kernfarbe tingirt werden.

Die Deckgläser werden einige Minuten in erhitzter 0,5 % wässriger Eosinlösung gefärbt, der überschüssige Farbstoff mit Fliesspapier abgesaugt, alsdann das Präparat ohne vorheriges Abspülen in Wasser auf $^1/_4$ Minute mit concentrirter alkoholischer Methylenblaulösung benetzt und mit Wasser abgespült. Es heben sich die Gonokokken kräftig blau aus der eosinroth gefärbten Leibessubstanz der Eiterzellen ab, deren Kerne in der Regel etwas matter blau als die Kokken gefärbt sind. Auch treten besonders schön die bei der Gonorrhoe fast regelmässig anzutreffenden „eosinophilen" Zellen (s. Blut) hervor.

Am einfachsten und sehr distinct gelingt die Doppelfärbung mit Dahlia-Methylgrünlösung (10 g 1 % wässr. Dahliaviolett- und 30 g 1 % wässr. Methylgrünlösung), die man $^1/_4$ Min. ohne Erwärmen einwirken lässt. Die Zellleiber werden matt, die Kokken leuchtend roth, die Kerne rothgrün oder mehr blaugrün gefärbt.

Durch die Gram'sche Methode werden die Kokken entfärbt.

II. Bacillen.

1. Bei Tuberculose. (Taf. I, Fig. 4 u. 5.)

Seit Villemin 1865 die Uebertragbarkeit tuberculöser Krankheitsproducte auf Thiere bis zu einem gewissen Grade wahrscheinlich gemacht, und Cohnheim 1877 Uebertragungen von Tuberculose in die vordere Augenkammer mit Erfolg ausgeführt hatte, griff mehr und mehr die Ueberzeugung Platz, dass die Tuberculose eine echte Infectionskrankheit sei. Gefestigt wurde diese Anschauung durch den von Baumgarten erbrachten Nachweis der völligen Identität der in der Iris erzielten Impfknötchen mit den echten Miliartuberkeln. Aber die fundamentale, unverrückbare Stütze wurde erst von Koch mit der Entdeckung des Tuberkelbacillus als einzigen Erregers der Tuberculose erbracht. Muss auch zugegeben werden, dass unabhängig von Koch auch Baumgarten das regelmässige Vorkommen bestimmter Bacillen in tuberculösen Herden und Impftuberkeln beobachtet hat, so gebührt doch Koch das unantastbare Verdienst, den vollen und nach allen Richtungen abgerundeten Beweis für die specifische Pathogenität des nach ihm benannten Bacillus geliefert zu haben (1882).

R. Koch bewies das regelmässige und ausschliessliche Vorkommen des Bacillus und führte dessen Züchtung und Uebertragung mit Erfolg aus. Und was besonders für uns Aerzte bedeutsam ist, er ermittelte auch die später genauer zu beschreibende „specifische“ Färbungsmethode, die dadurch charakterisirt ist, dass die Bacillen den einmal aufgenommenen Farbstoff bei der Behandlung der Präparate mit Salpetersäure und Alkohol nicht verlieren.

Die Tuberkelbacillen sind schlanke, häufiger leicht gebogene, als gerade Stäbchen von 3—5 μ Länge (also etwa $^1/_4$—$^4/_5$ so lang wie der Durchmesser einer rothen Blutzelle), ihre Enden sind oft etwas abgerundet. Sie treten meist einzeln, seltener zu zweien, hin und wieder aber in Nestern zu 5—12 und mehr auf (im Sputum nach Tuberculininjection, im Harn bei Urogenitaltuberculose). Die Stäbchen erscheinen am gefärbten Präparate nicht selten von hellglänzenden, runden oder eiförmigen Lücken (Taf. I, Fig. 5) unterbrochen, die von Koch als endogene Sporen gedeutet sind, zum Theil aber wohl als Degenerationsformen — Vacuolen — angesprochen werden dürfen.

Für die Sporennatur spricht besonders der Umstand, dass ein Sputum mit zahlreichen Lücken tragenden Bacillen eine ganz hervorragende Resistenzfähigkeit darbietet. Erst 15—20 Minuten langes Aufkochen eines solchen Sputums hebt seine Virulenz auf, und während frisches Sputum durch 100grädigen Wasserdampf in 15 Min. seiner Virulenz beraubt wird, ist dies bei getrocknetem erst in ½—1 Stunde möglich. Durch Fäulniss verliert es erst nach 1—1½ Monaten, durch 5% Carbolsäure in etwa 24 Stunden seine Ansteckungskraft, der Magensaft und die Secrete des Darms lassen die Bacillen ungestört.

Die Tuberkelbacillen sind am besten auf geronnenem Blutserum zu züchten. Die Cultur hat ein charakteristisches Aussehen. Sie wachsen am besten bei 37,5° C.

Färbung. Die von Koch ursprünglich benutzte alkalische Methylenblaulösung wird zur Zeit nicht mehr angewendet.

Zu empfehlen sind folgende:

1. Die Koch-Ehrlich'sche Methode, die äusserst zuverlässig ist.

Ausführung: Die mit dem eitrigen Secret beschickten Deckglastrockenpräparate schwimmen 12—24 Stunden auf frisch bereiteter oder nicht zu alter Ehrlich'scher alkohol. Gentianaviolett- oder Fuchsin-Anilinwasserlösung. Sodann bringt man sie — ohne vorherige Abspülung — auf wenige Sekunden in eine Salpeter- oder Salzsäurelösung, die im Verhältniss von 1 : 3 mit Aq. dest. hergestellt ist. Hier nehmen die Präparate einen grünlich-blauen oder grünlich-rothen Farbenton an, der das Zeichen zum sofortigen Abspülen in 70% Alkohol und Wasser giebt.

Besichtigt man jetzt das völlig lufttrockene und in Balsam eingebettete Präparat, so sieht man nur die Tuberkelbacillen bläulich oder mehr violett (bei der Fuchsinfärbung roth) tingirt; alle übrigen Elemente sind durch die Säure- und Alkoholbehandlung wieder entfärbt.

Wesentlich erleichtert wird aber die Durchmusterung des Präparats, wenn man der bisher beschriebenen Färbung eine sogen. Unter- oder Contrastfärbung nachschickt. Man bringt daher das trocken gewordene Präparat zunächst noch für 1—2 Minuten in eine wässrige Bismarckbraun- (oder Methylenblau-) lösung, spült in Wasser oder Alkohol ab und bettet das völlig trockene Präparat in Xylolcanadabalsam ein.

Jetzt heben sich die blau (oder roth) tingirten Stäbchen lebhaft von der braun (oder blau) gefärbten Grundsubstanz ab.

Durch Erwärmen der obigen Farblösung ist die Färbung

wesentlich abzukürzen. Man kann schon nach 15—20 Min. das Präparat herausnehmen und der weiteren Behandlung mit Säure, Alkohol und der Contrastfärbung unterwerfen. Indess kommt es, besonders bei stärkerer Erhitzung, leichter zu störenden Farbniederschlägen.

2. Die Färbungsmethode von Ziehl-Neelsen ist ebenfalls sehr zuverlässig und hat vor der ersteren den Vortheil voraus, dass die Grundfärbeflüssigkeit, das Carbolfuchsin, zum sofortigen Gebrauch fertig ist und die Färbekraft viele Monate lang unverändert bewahrt (s. S. 16).

Die Präparate verbleiben in der kalten Lösung 15—24 Stunden oder in der erwärmten etwa 15 Minuten.

Die Entfärbung erfolgt durch wenige Sekunden langes Eintauchen in 5% Schwefelsäure; nach der sofortigen Abspülung in Alkohol und Wasser wird sodann die Unterfärbung mit wässriger Methylenblaulösung angeschlossen. Nach völligem Trocknen Einschluss in Balsam.

3. Gewährt die letztgenannte Methode durch entschiedene Zeitersparniss grosse Vortheile, ohne dass die Zuverlässigkeit der Färbung leidet, so bietet die von Gabbet vorgeschlagene Modification der 2. Methode Gelegenheit, in noch kürzerer Zeit die Färbung auszuführen. Die Zeitersparniss wird zur Hauptsache durch die in einen Act zusammengezogene Entfärbung und Unterfärbung gewonnen.

Gabbet benutzt die Ziehl'sche Carbolfuchsinlösung zur Hauptfärbung und lässt die Deckgläser 2 Minuten in der erwärmten Lösung.

Nach Abspülen in Wasser werden die Präparate 1 Minute lang in die Lösung II gebracht, die 1—2 g Methylenblau in 100 g 25% Schwefelsäurelösung enthält.

Nach raschem, gründlichem Abspülen in Wasser Trocknen und Einlegung in Balsam.

Ich habe diese Methode seit mehreren Jahren angewandt und sie sowohl in meinen Kursen, als besonders in meiner Poliklinik unzählige Male ausführen lassen und mich überzeugt, dass sie äusserst brauchbar ist und einen hohen Grad von Zuverlässigkeit bietet. Immerhin habe ich einige wenige Male mit der Koch-Ehrlich'schen Färbung noch Bacillen aufgefunden, die mir bei der Gabbet'schen Färbung entgangen waren. Eine gewisse Vorsicht scheint mir daher gerathen. Auch ohne Erwärmen des Carbolfuchsins erhält man

meist gute Färbungen, indess ziehe ich die Erwärmung vor, weil ich bei Controluntersuchungen mit 2 aneinander hingezogenen Deckgläsern in dem mit erwärmter Flüssigkeit gefärbten Präparate entschieden zahlreichere und kräftiger gefärbte Bacillen gefunden habe.

Es ist hier nicht der Ort, alle übrigen Methoden der Reihe nach zu beschreiben, die zur Färbung der Tuberkelbacillen vorgeschlagen sind. Mit den obigen Vorschriften kommt man stets aus — vorausgesetzt, dass die angefertigten Präparate überhaupt Bacillen enthalten. Dies ist aber auch bei den aus zweifellosem tuberculösen Sputum stammenden durchaus nicht immer der Fall.

Nicht selten findet man erst im 5. oder 6. Präparate einige wenige Bacillen, ja in einer nicht kleinen Reihe kann die Untersuchung auf Bacillen negativ ausfallen, obwohl die objective Beurtheilung der Lungen kaum einen Zweifel über den tuberculösen Charakter der Erkrankung lässt und das Sputum deutlich eitrige Beschaffenheit zeigt.

In solchen Fällen führt das Biedert'sche Verfahren bisweilen noch zu einem positiven Befund.

Vorschrift: Von dem Auswurf wird ein Esslöffel voll mit etwa 2 Esslöffel Wasser, dem 8—10 Tropfen Natronlauge zugesetzt sind, bis zur völligen Verflüssigung unter öfterem Umrühren gekocht. Sodann fügt man von neuem etwa 5—10 Esslöffel Wasser hinzu, kocht mehrmals auf und bringt nach etwa 8—10 Minuten den Rest in ein Spitzglas zum 2—3tägigen Sedimentiren.

Nimmt man die Bacillenuntersuchung vor, so empfiehlt es sich, statt mit der Pipette etwas anzusaugen, den grössten Theil der im Spitzglas befindlichen Flüssigkeit bis auf einen kleinen krümligen Rest abzuschütten und aus dem tüchtig umgerührten Rest eine Probe zu verwenden.

Die darin befindlichen — oft in grösseren Häufchen vereinten — Bacillen erscheinen meist weniger schlank, aber sonst tadellos gefärbt.

Die Sedimentirung kann durch Centrifugiren — nach Steenbeck-Litten — wesentlich abgekürzt werden; es empfiehlt sich diese Methode ganz besonders für den Nachweis der Bacillen im Harn, wo sie zwar oft in grösseren Zöpfen, nicht selten aber nur sparsam auftreten.

Auch das von Dahmen angegebene Verfahren führt in manchen Fällen zum Nachweis von Tuberkelbacillen, die bei dem gewöhnlichen Vorgehen nicht aufzufinden waren. Es ist als eine Modification der Biedert'schen Methode anzusehen, hat aber vor dieser das Fortlassen des Natronlaugenzusatzes und weit grössere Schnelligkeit voraus.

Vorschrift: Etwa ein halbes Reagensglas voll Sputum wird in siedendem Wasser oder Dampfbad 15 Minuten lang gekocht. Dadurch coaguliren die Eiweisskörper der Zellen und fallen nach dem Erkalten, die Bacillen mit sich reissend, zu Boden. Die abstehende Flüssigkeit, in die von der Oberfläche her bisweilen noch einige schleimige Gerinnsel hineinragen, ist dünn und leicht beweglich; sie wird bis auf den mehr oder weniger spärlichen krümligen Niederschlag abgeschüttet. Dieser wird in einem Schälchen verrieben und kann sofort zum Färben des Deckglaspräparats benutzt werden.

Wir dürfen aber nicht verschweigen, dass jedem erfahrenen Arzte, der mit den Färbungsmethoden und der mikroskopischen Untersuchung auf's Beste vertraut ist, Fälle von chron. Tuberculose der Lungen begegnen, in denen auch die oft und auf's sorgfältigste vorgenommene Untersuchung des Sputums auf Bacillen stets negative Resultate ergiebt. Ich selbst habe noch in den letzten 2 Jahren 2 solche Fälle beobachten können, und ganz der gleiche Befund ist schon vor vielen Jahren von Leyden mitgetheilt. Sicher aber gehören solche Fälle zu den grössten Seltenheiten und es wäre durchaus verkehrt, daraus auch nur den geringsten Zweifel an der Zuverlässigkeit des diagnostischen Werths der Bacillenuntersuchung zu folgern. In dem einen meiner Fälle handelte es sich, wie die Autopsie ergab, um eine ganz zerstreute — kleinherdige — Tuberculose der Lungen und tuberculöse Perichondritis des Kehlkopfs. Der Patient hatte ein sehr massiges, vorwiegend schleimiges Sputum. Hier hätte ein gründliches Centrifugiren wohl am ehesten zum Ziel geführt. In dem andern Falle war das Sputum ebenfalls vorwiegend schleimig und bestanden kleinere Cavernen mit starker chron. fibröser Entzündung.

Den dichtesten Bacillenhaufen, echten Reinculturen von Tuberkelbacillen, begegnet man in solchen Präparaten, die den glatten gelblichen, undurchsichtigen Sputumpfröpfen,

„Linsen“ (s. diese), oder den gelblichen Käsekrümeln des Harns — bei Blasennierentuberculose — entnommen sind. Gerade der Anfänger thut gut, von den aus den Cavernen stammenden Linsen ein kleinstes Flöckchen der Färbung zu unterwerfen.

Auf Taf. I, Fig. 5 haben wir einen absichtlich nicht allzudünn ausgebreiteten „Zopf“ aus dem Harn eines an Blasentuberculose verstorbenen Kranken vorgelegt. Die dickeren rothgefärbten Stellen sind durch mächtige Bacillenzüge gebildet; aus ihnen heraus treten in dichten Reihen massenhafte, theils homogen gefärbte, theils zahlreiche Lücken (Sporen?) darbietende Bacillen.

Mikrococcus tetragenus. An den doppelt gefärbten Bacillenpräparaten des tuberculösen Sputums sieht man in der Regel eine mehr oder weniger grosse Zahl von gewöhnlichen Kokken oder kleineren Stäbchen in der „Unterfarbe“ tingirt. Es handelt sich im Allgemeinen um bedeutungslose Bakterienbeimengungen, die entweder auf dem Wege, den der Eiter von seiner Entleerung aus dem Körper zu nehmen hatte, beigemengt sind, oder sich ausserhalb des erkrankten Körpers entwickelt haben.

Eine Ausnahmestellung darf wohl der oben genannte Coccus beanspruchen, dem man im phthisischen Sputum ab und zu begegnet. Dieser Coccus tritt in der Regel einzeln, selten in grösseren Haufen auf und stellt sich dar als echter Tafelcoccus mit 4 kugligen (etwa 1 μ im Durchmesser grossen) Gliedern, die durch eine Gallerthülle vereint sind. R. Koch, der sie zuerst im tuberculösen Caverneninhalt fand, ist geneigt, diesen Kokken eine thätige Rolle bei der Bildung der Cavernen zuzuschreiben. Uebrigens kommt der Tetragenus hin und wieder auch im Speichel völlig gesunder Menschen vor.

2. Bei Lepra.

Der von dem norwegischen Arzte Hansen Ende der 70er Jahre in den Lepraknoten als regelmässiger Begleiter entdeckte und von Neisser genauer beschriebene Bacillus wird jetzt allgemein als specifischer Erreger der Lepra anerkannt.

Die Leprabacillen stellen ebenfalls schlanke, an den Enden leicht abgerundete Stäbchen dar, die vielleicht nicht ganz so lang sind wie die Tuberkelbacillen, aber gleich diesen den einmal auf-

genommenen Anilinfarbstoff auch bei Säure- und Alkoholentfärbung nicht abgeben. Auch bieten sie ausserdem helle Lücken in ihrem Verlauf dar, die als endogene Sporen anzusprechen sein dürften. Dies gesammte Verhalten räumt ihnen eine Ausnahmestellung ein.

Die Bacillen finden sich stets und ausschliesslich bei allen Lepraformen, mögen diese in der Haut, Schleimhaut und in den peripheren Nerven, oder in den inneren Organen, besonders in den Hoden und grossen drüsigen Organen des Unterleibs ihren Sitz haben. Im Blut kommen sie nicht vor.

Obwohl ihre Züchtung noch nicht gelungen, erscheint ein Zweifel an ihrer specifischen Pathogenität nicht berechtigt, zumal ihr Vorkommen, wie schon gesagt, ein ganz regelmässiges ist und durch die geglückte Uebertragung von Lepragewebe auf Thiere der kaum angezweifelte Infectionscharakter der Krankheit unmittelbar erwiesen ist. Von den Tuberkelbacillen sind sie bis zu einem gewissen Grade nur dadurch unterschieden, dass sie die Anilinfarbstoffe entschieden begieriger annehmen und besonders in wässrigen Lösungen ziemlich leicht und kräftig zu färben sind, während die ersteren sich viel spröder verhalten (Baumgarten).

Färbung. Alle basischen Anilinfarbstofflösungen — selbst wässrige — färben die Leprabacillen in kurzer Zeit. Empfehlenswerth aber ist das Koch-Ehrlich'sche Färbungsverfahren und die Gram'sche Methode.

3. Bei Milzbrand. (Taf. I, Fig. 6.)

Der Anthrax gehört zu den bakteriologisch am besten erforschten Krankheiten; mit untrüglicher Sicherheit ist nicht nur festgestellt, dass die bei ihm entdeckten Stäbchen regelmässig und ausschliesslich vorkommen und die selbst 100 Mal in Reincultur umgezüchteten Bacillen immer wieder den Milzbrand erzeugen, sondern es ist auch das Auskeimen und Wachsen der endogenen Sporen unzählige Male vollgültig erwiesen. Die Erforschung dieser Thatsachen ist in erster Linie wieder Koch's Verdienst.

Zwar hatten schon zu Anfang der 50er Jahre Pollender und Brauell feine Stäbchen im Blute milzbrandkranker Thiere gefunden, hatten Davaine und Brauell etwa 10 Jahre später durch einsichtsvolle Thierversuche die innigen Beziehungen zwischen den Stäbchen und dem Anthrax erwiesen, indem sie zeigten, dass nur stäbchenhaltiges Blut für Thiere virulent, von den Stäbchen befreites Blut

für dieselben unschädlich sei — aber erst Koch stellte die bakterielle Natur durch Färbung, Züchtung und Uebertragung fest und beobachtete als erster die Entwicklung der endogenen Sporen zu vollwerthigen Bacillen.

Die Milzbrandbacillen gehören nach Koch ursprünglich wohl zu den echten Saprophyten, die nur gelegentlich als „facultative Parasiten" in den Thier- und Menschenkörper gelangen, ohne zu ihrer Entwicklung darauf angewiesen zu sein. Sie befallen in erster Linie Schafe und Rinder, äusserst selten Pferde und Schweine, Hunde nie. Die Infection erfolgt bei den ersteren wohl ausschliesslich auf Weideplätzen oder im Stall, wenn Blut und sonstige Ausscheidungen bez. Sporen an der Oberfläche zurückgeblieben sind. Es kommt bei ihnen fast stets das Bild „der Darmmykose" zur Beobachtung.

Der Mensch ist der Uebertragungsgefahr viel weniger ausgesetzt als das Thier. Wohl können solche Personen, die mit der Wartung milzbrandkranker oder dem „Abdecken" gefallener Thiere, mit der späteren Verarbeitung von Fell und Haaren u. s. w. zu thun haben, an Milzbrand erkranken. Aber die Empfänglichkeit ist doch viel geringer als bei den genannten Thieren. Ferner tritt der Anthrax beim Menschen in der Regel an der äusseren Haut (Hals, Gesicht und Händen) in Form der Pustula maligna auf, die sich meist rasch aus kleinen, rothen Knötchen zu ausgedehnteren Infiltraten entwickelt, auf denen mit seröser oder serös-blutiger Flüssigkeit gefüllte blasige Erhebungen sichtbar sind. Aber schon 1872 beschrieben E. Wagner und Bollinger fast gleichzeitig eine Intestinalmykose bei Menschen, die unter typhusähnlichen Erscheinungen gestorben waren. In den geschwürigen Infiltraten des Dünn- und Dickdarms und der Mesenterialdrüsen, sowie in den cerebralen Blutungen fand E. Wagner Bacillen, die in ganz gleicher Form auch in den Thierhaaren, die von den Verstorbenen verarbeitet waren, sich darboten.

Seltener sind die besonders von englischen Autoren beschriebenen Fälle von Lungenmilzbrand. Sie sind ausschliesslich bei Lumpensammlern und Wollzupfern beobachtet und als „woolsorters disease" beschrieben worden. Die Möglichkeit des Einathmungsmilzbrands hat Buchner durch Versuche erwiesen.

Dass die Krankheit auf den Menschen auch durch Insectenstiche vermittelt werden kann, lehrt die Beobachtung Huber's, der in den Leibern von Flöhen virulente Milzbrandbacillen auffand.

Die bei Thieren im Blute und in den blutigen Ausscheidungen (aus Maul, Nase, Darm und Blase), beim Menschen in dem Sekrete der Pustula maligna (nicht constant) — im

Leichenblute und besonders in inneren Blutungsherden gefundenen Bacillen stellen glashelle Stäbchen von charakteristischer Form dar, denen jede Eigenbewegung fehlt. Sie sind etwa 1—1,5 μ dick und 3—5 μ lang, also nicht ganz so gross wie der Durchmesser einer rothen Blutzelle. Sie sind in der Regel zu mehreren Gliedern aneinandergereiht und lassen oft schon am ungefärbten Präparat, in Folge der eigenthümlichen Bildung ihrer Enden, hellere Lücken an der Verbindungsstelle zweier Glieder hervortreten. Weit besser ist dies im gefärbten Bild wahrzunehmen. Die Enden sind kolbig verdickt, scharf abgesetzt, aber deutlich dellenartig an der kreisrunden Berührungsfläche vertieft, so dass der oft herangezogene Vergleich mit dem oberen Ende des Radiusköpfchens hier thatsächlich viel für sich hat.

Die Färbung kann mit allen basischen Anilinfarben vorgenommen werden, indess ist vor den stark färbenden und leicht überfärbenden zu warnen. Wässrige Lösungen von Bismarckbraun oder Methylenblau färben die Deckgläser in zwei Minuten sehr prägnant.

Man sieht die braunen oder blauen Stäbchen zu 2, 3—8 Gliedern aneinandergereiht und an der Berührungsfläche durch schmale, ovale, helle Lücken getrennt.

In unserer Abbildung[1]) (Taf. I, Fig. 6) zeigt sich das von mancher Seite bestrittene Verhalten, dass die Bacillen vielfach von Leukocyten aufgenommen sind.

Bei der Gram'schen Methode tritt leicht Entfärbung ein.

Die **Milzbrandsporen**, deren Entwicklung niemals im lebenden Körper, wohl aber ausserhalb erfolgt und bei einer Temperatur von 30° und reichlicher Sauerstoffzufuhr auf Kartoffeln in 1—2 Tagen zu erreichen ist, stellen perlschnurartige Reihen von Einzelgliedern dar, die durch ihre helle, stark lichtbrechende Eiform schon vom ungefärbten Präparat ausgezeichnet sind und eine ungewöhnliche Dauerhaftigkeit besitzen. Während sporenfreie Bacillen durch Fäulniss, 1 % Carbollösung und durch den Magensaft rasch getödtet werden, können die Sporen selbst monatelanger Fäulniss, mehrtägigem Aufenthalt in 5 % Carbollösung und dem Magensaft mit völliger Erhaltung ihrer Virulenz widerstehen.

Die Färbung der Sporen geschieht am besten in der Weise, dass die Deckgläser in heisser Carbolfuchsinlösung 20—60 Minuten

[1]) Das Präparat Pustelsekret verdanke ich meinem Collegen, Herrn Prof. Dr. Karg, dem ich dafür an dieser Stelle herzlich danke.

lang gefärbt werden, um den Farbstoff sicher auch in die schwer färbbaren Sporen eindringen zu lassen. Bringt man darauf das Präparat etwa 1 Minute lang in schwach salzsauren Alkohol oder 5% Salpetersäure, so wird die Farbe lediglich dem Leib der Mutterzelle entzogen. Färbt man nun wieder etwa 1—2 Minuten lang mit concentrirter wässriger oder Löffler'scher Methylenblaulösung, so wird nur der entfärbte Zelltheil blau gefärbt und man sieht in auffälligem Gegensatz die rothen Sporen sich von dem blauen Rest der Mutterzelle abheben.

Möller empfiehlt, das Trockenpräparat zunächst 2 Minuten in Chloroform und nach Abspülen mit Wasser ½—2 Minuten lang in 5% Chromsäurelösung einzutauchen, sodann nach reichlichem Wässern 1 Minute lang mit einmal aufgekochtem Carbolfuchsin zu behandeln. Hiernach wird kurz in 5% Schwefelsäure entfärbt und nach gründlichem Auswaschen ½ Minute mit wässriger Methylenblaulösung die Färbung der Mutterzelle bewirkt. Die Methode giebt sehr gute Bilder; man braucht zwar einige Flüssigkeiten mehr wie bei der obigen Färbung, erzielt diese dafür aber in kürzerer Zeit.

4. Bei Rotz. (Taf. II, Fig. 7.)

Die Rotzerkrankung localisirt sich bei Pferden zuerst stets in den Nasenhöhlen und ruft Katarrh, Knötchen und Geschwürsbildung hervor, führt zu mehr oder weniger starken Lymphdrüsenschwellungen und Lymphangoitis, Hautknoten (Wurm) und in der Regel auch zu Herden in den Lungen.

Auf den Menschen wird die Krankheit wohl ausschliesslich von den Pferden übertragen und daher erklärt es sich, dass der menschliche Rotz mit seltenen Ausnahmen (Uebertragung bei der Section!?) nur bei Kutschern, Pferdeknechten u. s. w. beobachtet wird. Leichte Hautschrunden öffnen den Infectionsträgern den Eingang in die Haut, wo es zu Knötchen und furunculösen und phlegmonösen Eiterungen kommt, oder das Gift gelangt — dies ist der seltenere Fall — in die inneren Organe, von denen Lungen und Hoden hauptsächlich erkranken.

Die von Löffler und Schütz als Krankheitserreger erkannten Rotzstäbchen sind etwas kürzer und dicker als die Tuberkelbacillen und meist gerade; ihre Enden etwas abgerundet. Sie liegen meist einzeln, selten zu zweien oder gar in grösseren Häufchen. Oft sind sie von einem zarten Hof umgeben, der als Kapsel gedeutet werden kann. Helle Lücken unterbrechen auch bei ihnen nicht selten den Verlauf des

Stäbchens, ohne dass eine sichere Deutung dafür zu geben ist. Indess spricht die monatelange Virulenz für das Bestehen einer „Dauerform". Die Stäbchen treten frei zwischen den Zellen, oft aber auch von solchen eingeschlossen zur Wahrnehmung.

Das regelmässige Vorkommen in allen Krankheitsherden und Produkten, die Reinzüchtung und die von dieser aus erfolgreich ausgeführte Uebertragung der specifischen Erkrankung auf Pferde, Feldmäuse und Meerschweinchen haben die ursächliche Pathogenität der Bacillen absolut sichergestellt.

Färbung. Eine specifische Färbung — wie bei den Tuberkel- und Leprabacillen — ist für den Rotzbacillus noch nicht entdeckt. Obwohl die stärker färbenden basischen Anilinfarbstoffe und besonders die Löffler'sche alkalische Methylenblaulösung die Bacillen gut färben, ist folgende von Löffler speciell angegebene Methode vorzuziehen:

Die Deckgläser schwimmen 5 Minuten auf einer Farblösung, die aus gleichen Theilen Anilinwassergentianaviolett- (oder Fuchsin-) lösung und Kalilösung 1:10000 frisch hergestellt ist, werden sodann höchstens 1 Sekunde lang in 1% Essigsäure gebracht, der man durch Zusatz von wässerigem Tropäolin 00 einen rheinweinfarbigen Ton gegeben hat. (Durch diesen Zusatz wird nach Löffler der Farbstoff aus dem Zellleib ganz, aus den Kernen nahezu völlig entzogen.) Es folgt Abspülen in Wasser, Trocknen und Einbetten in Canadabalsam.

Durch das Gram'sche Verfahren werden die Bacillen entfärbt.

In zweifelhaften Fällen erscheint die Impfung von Meerschweinchen mit dem verdächtigen Sekret für die Diagnose am aussichtsvollsten. Folgen der Impfung Knoten und Geschwürsbildung und harte Knoten in den Hoden, findet man in diesen Herden gleichfalls die Bacillen, so ist damit der Rotz erwiesen.

5. Bei Typhus abdominalis.

Seit Gaffky's eingehenden Untersuchungen darf als wahrscheinlich gelten, dass der von ihm genauer studirte, aber schon von Eberth und Koch in Milz und Mesenterialdrüsen typhöser Leichen beobachtete Bacillus der ursächliche Erreger des Unterleibstyphus ist. Die Stäbchen kommen constant und ausschliesslich bei Abdominaltyphus vor und sind in charakteristischer Reincultur gezüchtet. Ihre erfolgreiche Uebertragung auf Thiere steht aber noch aus. Die Stäbchen sind durch lebhafte Eigenbewegung ausgezeichnet.

sind knapp drittel so gross wie eine rothe Blutzelle, sind nie in Zellen eingeschlossen.

Sie sind von Neuhauss zuerst im Blut, von Pfeiffer, E. Fränkel und besonders von Seitz in den Typhusstühlen, gelegentlich auch im Urin gefunden worden. Neumann fand sie im Urin noch zwischen dem 10.—21. Tage der Reconvalescenz.

Bei der Färbung, die am besten mit Carbolfuchsin oder Löffler'scher Methylenblaulösung erfolgt, bleiben die Deckgläser etwa 5—10 Minuten in der Farblösung und werden dann mit Wasser vorsichtig abgespült. Wegen der leichten Entfärbungsmöglichkeit ist Alkohol als Abspülungsmittel zu verbieten.

Die Gram'sche Methode entfärbt stets.

Für die Differentialdiagnose ist die Entdeckung der Bacillen bisher ohne Bedeutung gewesen, da die mikroskopische Untersuchung sicher nicht ausreicht und die Bacillen in den Stühlen keineswegs regelmässig zu finden sind. Die Gewinnung von Milzblut ist entschieden zu verwerfen.

6. Bei Tetanus.

Die von Nicolaier im Strassen- und Wohnungskehricht und manchen Erdarten gefundenen Bacillen, deren Uebertragung bei Thieren, besonders Meerschweinchen, typischen Tetanus und Trismus erzeugte, wurden von Rosenbach auch bei menschlichem Tetanus an der Infectionsquelle nachgewiesen.

Es sind zarte Stäbchen, die bald Fäden, bald Häufchen bilden und zweifellose Sporenbildung darbieten, indem stark lichtbrechende, meist endständige Gebilde in den Bacillen auftreten.

Durch ihr regelmässiges Vorkommen bei menschlichem Tetanus und dem Tetanus neonatorum (Peiper), ihre Reinzüchtung und erfolgreiche Uebertragbarkeit ist ihre Specifität erwiesen.

Die Färbung gelingt mit allen basischen Anilinfarben; Löffler's alkalische Methylenblaulösung ist besonders empfehlenswerth.

7. Bei Cholera asiatica. (Taf. II, Fig. 8.)

Der von Koch 1883 auf seiner von der Deutschen Reichsregierung veranlassten Forschungsreise in Indien als regelmässiger und ausschliesslicher Begleiter der echten Cholera entdeckte Kommabacillus wird mit Recht als specifischer Erreger angesehen.

Er wird im Darm und in den Darmentleerungen, nie im Blut und anderen Organen des Körpers gefunden und zeigt

sich — und das ist diagnostisch wichtig — oft massenhaft, fast in Reincultur, in den bekannten reiswasser- oder mehlsuppenartigen Stuhlentleerungen (bez. Darminhalt). Je fäculenter der Stuhl, um so spärlicher der Gehalt an Bacillen.

Diese stellen sich dar als leicht gekrümmte, kommaähnliche Stäbchen, die etwa halb so gross, aber deutlich dicker als die Tuberkelbacillen sind. Bisweilen sind sie stärker gekrümmt, fast halbkreisförmig, oder erscheinen durch ihre eigenthümliche Aneinanderlagerung wie ein grosses lateinisches S. Sonst treten sie meist einzeln, viel seltener in längeren welligen Fäden auf. In der Regel handelt es sich hier um Involutionsformen, wie dies aus den spirillenähnlichen, unter ungünstigen Verhältnissen gezüchteten Bildungen geschlossen werden kann. Sie haben dazu Anlass gegeben, die Cholerabakterien überhaupt den Spirillen zuzurechnen.

Die Kommabacillen zeichnen sich weiter durch sehr lebhafte Beweglichkeit aus. Endogene Sporenbildung ist bei ihnen mit Sicherheit auszuschliessen. Die von Hüppe beschriebene arthrogene Sporulation ist wegen der leichten Vergänglichkeit des Bacillus unwahrscheinlich. Austrocknen hebt ihre Virulenz oft schon in wenigen Stunden, mit Sicherheit in 1—2 Tagen auf, während sie diese in feuchtem Zustande monatelang bewahren. Von praktischem Interesse ist vor allem, dass der normale (saure) Magensaft sie rasch abtödtet und dass sie durch Fäulniss und in desinficirenden Lösungen (selbst $^1/_2$ % Carbolsäure) ebenfalls rasch zu Grunde gehen.

Die Infection erfolgt offenbar mit der Aufnahme der Nahrung, die entweder selbst schon Bacillen enthält (Trinkwasser, Milch, Obst u. dgl.), oder durch unreinliche Hände u. s. w. meist beim Essen mit Bacillen versetzt wird.

Da die Cholera asiat. bei Thieren nie vorkommt, schienen erfolgreiche Uebertragungsversuche anfangs aussichtslos zu sein, indess ist es Koch schliesslich gelungen, bei Meerschweinchen eine schwere tödtliche Darmerkrankung zu erzielen, wenn er die Säure des Magens neutralisirte und die Peristaltik durch Opium hemmte. Auch ist gelegentlich der „Choleracurse“ ein Praktikant mit einer Choleracultur durch eigene Unachtsamkeit inficirt und unter choleraähnlichen Erscheinungen erkrankt und haben die muthigen Selbst-

infectionen v. Pettenkofer's und Emmerich's die spec. Virulenz erwiesen. In den häufigen, farblosen Stuhlentleerungen wurden massenhafte Kommabacillen bei ihnen gefunden. So kann der Beweis, dass sie die zweifellosen Erreger der Cholera asiat. sind, als erbracht angesehen werden, obwohl v. Pettenkofer auch heute noch die Bedeutung der örtlich-zeitigen Disposition nachdrücklich betont.

Die Färbung ist mit allen basischen Anilinfarben möglich, wird am besten mit verdünnter Carbolfuchsinlösung vorgenommen, die in einem Uhrschälchen durch Hinzufügen von einigen Tropfen Ziehl'scher Lösung zu Wasser frisch bereitet wird. Man lässt die Deckgläser 5 (höchstens 10) Minuten darin liegen.

Die Gram'sche Methode entfärbt die Bacillen.

Eine sichere diagnostische Entscheidung ist bei dem Fehlen einer specifischen Färbung aus dem mikroskopischen Verhalten der Bacillen in den aus den Stühlen angefertigten Präparaten nicht zu folgern, zumal die Aehnlichkeit mit manchen in den Fäces vorkommenden Stäbchen und Spirillen besonders den ungeübten Untersucher leicht zu Trugschlüssen verführt. Nur durch die charakteristischen Eigenschaften der Cultur ist ein einwandsfreies Urtheil ermöglicht.

Cultur. Bei der grossen praktischen Bedeutung, die das Culturverfahren kürzlich bei der Hamburger Epidemie und ihren Ausläufern gezeigt hat, halte ich es für nöthig, von der bisher beobachteten Darstellungsweise einmal abzuweichen und eine kurze Beschreibung eines vereinfachten Culturverfahrens nach R. Pfeiffer hier zu geben.

Man vertheilt einige charakteristische „Schleimflocken" (die dem Stuhl das reiswasserähnliche Aussehen geben) durch vorsichtiges Schütteln in vorher verflüssigter und auf etwa 37° C. abgekühlter Gelatine (die überall leicht käuflich ist), verdünnt die Mischung wie üblich und giesst die inficirte Nährgelatine in mehrere Platten aus. Der Einfachheit wegen benutzt man Petri'sche Doppelschalen, die bei hoher Zimmertemperatur (20—24° C.) aufzubewahren sind.

Schon nach 20—24 Stunden tritt in den Colonien eine deutliche Körnung hervor. „Es sieht aus, als wenn dieselbe aus kleinen, stark lichtbrechenden Glasbröckelchen bestände." Auch bildet sich durch Verflüssigung der die Colonie umgebenden Gelatine ein kleiner Trichter aus, auf dessen Grund die Bakteriemasse herabsinkt. Bei

mikroskopischer Betrachtung „leuchtet die Colonie sternartig auf, wenn man absichtlich mit dem Objectiv unter die richtige Einstellungsebene hinabgeht und wird dunkel bei zu hoher Einstellung".

Von den zahlreichen im Stuhl unter normalen oder krankhaften Verhältnissen vorkommenden Bakterien wachsen in der Nährgelatine nur wenige Formen, die aber dadurch von den Kommabacillen wesentlich unterschieden sind, dass sie die Gelatine nicht verflüssigen. Bemerkt man also nach der Aussaat mit cholera-verdächtigen Entleerungen nach 24 Stunden in der Gelatine kleine, bei schräg einfallendem Lichte besonders gut hervortretende Verflüssigungstrichter, sieht man mikroskopisch das „sternartige Aufleuchten" und im gefärbten Präparate Kommabacillen, so ist die Diagnose der asiatischen Cholera absolut sichergestellt.

8. Bei Diphtherie. (Taf. II, Fig. 9.)

Die in den diphtherischen Membranen gefundenen und von Löffler reingezüchteten Bacillen erfahren bezüglich ihrer specifisch-pathogenen Bedeutung noch manchen Widerspruch. Ob er berechtigt ist, müssen weitere Untersuchungen entscheiden. Wesentlich gestützt scheint mir ihre diagnostische Bedeutung durch neuere Mittheilungen Heubner's, der bei 113 Fällen von echter Diphtherie 77 Mal Stäbchen in Nestern und Haufen, davon 24 Mal in „Reincultur" und 53 Mal mit Kokken gemischt nachwies. In den übrigen 36 Fällen fand Heubner bald nur Kokken, bald vorwiegend solche neben uncharakteristischen Stäbchen. Nur in einem (tödtlich verlaufenden) Falle erhob er einen völlig negativen Befund.

Gerade auf den Nachweis der „Bacillennester", wovon wir zwei abgebildet haben, ist besonderer Werth zu legen. Nach Heubner u. A. ist man im Stande, im Zweifelsfalle aus ihrer Gegenwart die Diagnose der Diphtherie zu stellen, während andrerseits ihr Fehlen mit grosser Wahrscheinlichkeit gegen Diphtherie spricht.

Immerhin glaube ich zur Vorsicht mahnen zu müssen: ich selbst möchte zunächst nur den ersten Satz anerkennen und würde die Diphtherie nur dann annehmen, wenn sich „fast eine Stäbchen-Reincultur" findet.

Dagegen wird ein Präparat, in dem Kokken, Stäbchen,

Kapseldiplokokken u. dergl. zu sehen sind, weder für, noch gegen die Diagnose sprechen dürfen; in solchen Fällen kann dieselbe — vom bakteriologischen Standpunkte aus — erst durch die „Reinzüchtung“ gesichert werden. Diese wird auf Blutserum vorgenommen und bietet ein aus porzellan- oder stearinweissen Tröpfchen zusammengesetztes, höchst charakteristisches Bild, das meist nach 16 Stunden ein Urtheil gestattet.

Ihre Uebertragung auf Thiere ruft zwar keine Diphtherie, die bei Thieren überhaupt nicht vorkommt, hervor, wirkt aber hochgradig virulent.

Löffler's Annahme, dass die Bacillen ein den Körper schwer schädigendes Gift entwickeln, wurde von Roux und Yersin u. A. bestätigt. Ob das Gift, wie Brieger und C. Fränkel zeigten, ein aus dem Gewebseiweiss durch die Thätigkeit der Bacillen abgespaltener Eiweisskörper ist, wird noch bestritten. Durch die von den Bacillen erzeugte Epithelnekrose wird anderen Spaltpilzen, z. B. den Streptokokken, eine Eingangspforte eröffnet.

Von grosser praktischer Bedeutung ist die Thatsache, dass die virulenten Stäbchen noch Tage lang nach dem Verschwinden der Membranen in der Mundhöhle der Genesenden gefunden worden sind (Escherich, Heubner).

Zum Nachweis der Diphtheriebacillen entnimmt man mit einer geglühten, am Ende etwas spatelartig breit gehämmerten Platinnadel etwas von dem Belag und zwar möglichst von der unteren Fläche der Membran ab und verreibt es auf einem Deckglas. Oder man streicht mit der unteren Fläche eines mit der Pincette abgelösten Membranfetzens über ein Deckglas hin. Dann findet man, besonders in frischen Fällen, nicht selten ganze Nester von Bacillen ohne anderweite Mikrobien.

Die Färbung geschieht am besten etwa 5—10 Minuten lang mit Löffler's alkalischer Methylenblaulösung oder 1 bis 2 Minuten mit Dahlia-Methylgrün (s. S. 23).

Die Stäbchen sind meist so lang wie die Tuberkelbacillen, aber doppelt so breit; ihre Enden erscheinen oft keulenartig verdickt. Die Färbung ist in der Regel nicht gleichmässig, indem sie von mehr oder weniger grossen Lücken unterbrochen ist. Dadurch entsteht oft ein körniges Bild, das

neben der sog. „Hantelform“ bis zu einem gewissen Grade für die Bacillen charakteristisch ist.

9. Bei Influenza. (Taf. II, Fig. 10.)

Als ursächliche Erreger der Grippe hat R. Pfeiffer zarte Stäbchen beschrieben, die durch ihr morphologisches Verhalten und ihr ausschliessliches Vorkommen bei der Influenza, sowie durch die Möglichkeit der Reincultur, die Annahme ihrer specifischen Pathogenität wahrscheinlich machen. Allerdings steht die erfolgreiche Uebertragung noch aus; auch sind zuverlässige Bestätigungen des Befunds von anderer Seite noch nicht erfolgt.

Die Pfeiffer'sche Annahme erscheint mir dadurch wesentlich gestützt zu sein, dass P. bei den an Influenzapneumonie Verstorbenen dieselben Bacillen ebenfalls vorwiegend intracellular in Parenchymschnitten massenhaft nachgewiesen hat.

Die äusserst kleinen unbeweglichen Stäbchen kommen nur im eitrigen Bronchialsekret der Grippekranken vor, in dem sie ab und zu als Reincultur zu finden sind. Sie nehmen alle basischen Anilinfarben begierig auf. In dem gefärbten Präparat erscheinen sie bald einzeln oder in kleinen Häufchen, bald, und zwar in der Mehrzahl, in der Leibessubstanz der Eiterkörperchen, ganz wie wir dies von den Gonokokken kennen. Die Zellen sind oft dicht mit ihnen angefüllt.

Färbung. Die aus den rein eitrigen Sputumtheilen angefertigten Deckglaspräparate schwimmen etwa 10—20 Minuten auf einer frisch bereiteten, stark verdünnten, noch durchscheinenden Ziehl'schen Carbolfuchsinlösung. Abspülen in Wasser. Trocknen in Canadaxylol.

Die zierlichen Stäbchen, frei und intracellular, zeigen theils gleichmässige Färbung, theils an den Endpolen lebhaftere Tinction, so dass man sie nicht selten als Diplokokken ansieht.

Nach Gram werden sie entfärbt.

III. Spirillen.

Spirochaeta Obermeieri bei Febris recurrens. (Fig. 1.)

In allen Fällen von Recurrens findet sich im Blut regelmässig und nur bei dieser Krankheit ein schraubenartig ge-

Anmerk. Die Abbildung ist nach einem Originalpräparat des Herrn Pfeiffer entworfen, dem ich für die Ueberlassung des Präparats hierdurch danke.

wundenes, gleichmässig zartes und helles Bakterium, das 1873 von Obermeier entdeckt und mit aller Sicherheit als ursächlicher Erreger der Krankheit angesprochen wurde. Die Spirillen sind schon im frischen ungefärbten Blut, bei etwa 350 bis 450facher Linearvergrösserung, sehr deutlich zu erkennen und verrathen sich dem Auge am meisten durch ihre ungemein lebhaften, spiralig fortschreitenden Bewegungen, die mit grossem Ungestüm ausgeführt werden und gerade im Wege befindliche Zellen oft lebhaft zur Seite stossen. Während sie in der Regel nur einzeln im Gesichtsfeld erscheinen, sieht man

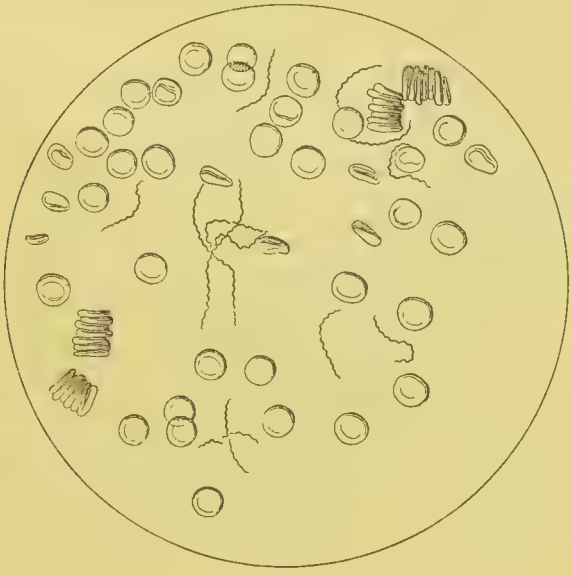

Fig. 1.
Spirochaeta Obermeieri. V. 380.

sie gar nicht selten auch in grösseren Gruppen vereint, so dass rattenkönigähnliche Bilder zu Gesicht kommen. Die Mikrobien bieten eine sehr wechselnde Länge dar; sie variiren zwischen der doppelten bis 5fachen Grösse des Durchmessers einer rothen Blutzelle; ihre Enden sind meist etwas spitzer als der übrige Schraubenfaden. Sie zeigen sich stets nur im Blut, nie in den Se- oder Exkreten, erscheinen kurz vor oder im Beginne des Fieberanfalles, vermehren sich sehr auffällig während desselben, um mit dem Abklingen des Fiebers völlig zu verschwinden und bei jedem neuen Relaps einen ähnlichen Cyklus zu wiederholen.

Ihre Züchtung ist noch nicht gelungen, wohl aber sind erfolgreiche Uebertragungen mit dem spirillenhaltigen Blute auf Menschen und Affen ausgeführt. Die Ansteckungsart ist noch unklar, wird vielleicht durch Flöhe bewirkt.

Ihr Nachweis im Blut ist für die Diagnose absolut entscheidend.

Die Färbung ist ganz unnöthig; will man sie vornehmen, so empfiehlt Günther, die Bluttrockenpräparate 10 Sekunden lang mit 5 % Essigsäure zu benetzen (zur Entfernung des Hämoglobins aus den rothen Blutzellen) und 10 Minuten mit Gentianaviolett-Anilinwasser zu färben. Sie nehmen aber auch alle anderen Anilinfarbstoffe in wässriger Lösung rasch und begierig an.

Der Aktinomyces nimmt unter den pathogenen Bakterien eine Sonderstellung ein.

Derselbe führt bei Rindern häufig zu Geschwülsten der Kiefer, Zunge und Mundhöhle und wurde 1878 von Bollinger zuerst beschrieben. Auch beim Menschen befällt er mit Vorliebe die Mundhöhle, besonders cariöse Zähne und führt zu brettharten Infiltraten nahe den Kieferwinkeln; nicht selten aber gelangt er auch in die Athmungswege, leitet fötide Bronchitis, peribronchitische und pneumonische Herde, sowie eitrige Pleuritis, Peripleuritis und mediastinale Processe ein. Weit seltener tritt er in der Bauchhöhle oder rein local an der äusseren Haut auf. J. Israel, der diese Mykose beim Menschen zuerst richtig deutete, Ponfik, Bostroem u. A. haben vorzugsweise zur Kenntniss der Strahlenpilzerkrankung beigetragen. J. Israel hat auf cariöse Zähne als Infectionspforte hingewiesen und in einem Falle von Lungenaktinomykose in einem kranken Herde das Fragment eines cariösen Zahnes aufgefunden. Bostroem, der das biologische Verhalten des Pilzes genauer studirte, beschuldigt die Getreidegrannen besonders der Gerste, an denen der Pilz häufig vorkommt, als Infectionsträger.

Bei der Krankheit finden sich in dem durch spontanen Aufbruch oder Incision entleerten Eiter oder im eitrigen Sputum, bez. auch in den eitrigen Beimengungen der Fäces, matt oder gesättigt gelbgefärbte, kleinste, eben sichtbare bis stecknadelkopfgrosse Körnchen, von meist käsiger Consistenz. Zerdrückt man ein solches Körnchen, so sieht man meist schon am ungefärbten Präparate zahlreiche Fäden mit mehr oder weniger glänzenden, birn- und keulen-

förmigen Enden in Form kleiner Fächer oder abgerundeter drusiger Gebilde angeordnet (Fig. 2).

Die Diagnose ist schon am ungefärbten Präparate meist sicher zu stellen. Hin und wieder begegnet man täuschend ähnlich geformten Gebilden, die nur beim Vergleich mit wirklichen Aktinomycespräparaten dadurch gewisse Unterschiede darbieten, dass die keulenförmigen Anschwellungen weniger stark sind. Die Behandlung solcher Präparate mit Alkohol oder Aether zeigt, dass es sich um eigenthümlich drusig angeordnete Fettkrystalle handelt. Ich bin solchen

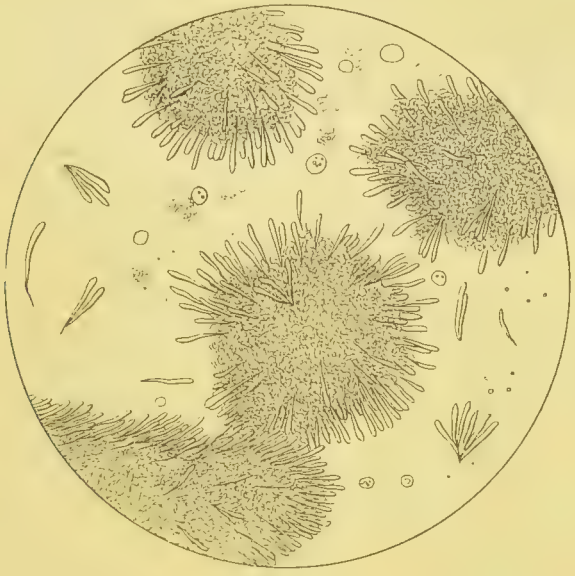

Fig. 2.
Aktinomyces hominis (Lunge). V. 350.

Gebilden je ein Mal bei carcinomatöser Pleuritis und Lungenabscess begegnet. Absolut sicher wird die Diagnose auch durch die Färbung erwiesen.

Färbung. Man färbe das Trockenpräparat 30—40 Minuten in erhitzter Carbolfuchsinlösung, dann für 10—15 Minuten in Lugol'scher Lösung, entfärbe mit Alkohol und spüle in Wasser ab.

2. Man färbe 5—10 Minuten lang in gesättigter Anilinwasser-Gentianaviolettlösung, spüle in physiologischer Kochsalzlösung ab, trockne mit Fliesspapier, bringe das Präparat für 2—3 Min. in Jod-jodkalilösung (1 : 2 : 100), trockne wieder mit Fliesspapier, entfärbe in Xylolanilinöl (1 : 2) und wasche mit Xylol aus. Einbetten in Canada-

balsam. (Weigert.) Die Pilze erscheinen lebhaft dunkelblau gefärbt. Will man auch die zelligen Elemente färben, so ist die vorherige etwa 3 Min. lange Färbung mit Lithioncarmin rathsam, damit die stark roth gefärbten Kerne sich lebhaft abheben.

3. Nach Babes: 5 Minuten lange Färbung mit gesättigter Anilinwasser-Gentianaviolettlösung, sodann 24 Stunden in einer concentrirten wässrigen, 2% Anilinöl enthaltenden Safraninlösung; darauf 1 Minute in Jodjodkalilösung. Auswaschen in Alkohol. Die Fäden des Pilzes sind blau, die kolbigen Enden gelbroth.

Sorgfältige Züchtungsversuche des Strahlenpilzes (von Bostroem, Wolff, Israel und G. Hesse) haben noch keine völlige Klarheit über die systematische Stellung erbracht. Es ist am wahrscheinlichsten, dass wir es mit einem höher organisirten, einem gewissen Formenwechsel unterworfenen Pilze zu thun und ihn darum den Cladothricheen einzureihen haben, die durch das Auftreten von Stäbchen und verzweigten Fäden charakterisirt sind. Die Untersuchungen oben genannter Forscher haben weiter erwiesen, dass die Keulen nicht als Sporen, sondern mit grosser Wahrscheinlichkeit als Involutionsgebilde aufzufassen sind, da sie in den Culturen gerade dann auftreten, wenn der Nährboden erschöpft ist.

Die mit den Culturen vorgenommenen Uebertragungsergebnisse sind nicht eindeutig; die Infectiosität des Strahlenpilzes selbst ist aber über jeden Zweifel erhaben, da Uebertragungen von Geschwulsttheilen auf Thiere mit Erfolg ausgeführt worden sind.

2. Pilze.

Von den Pilzen im engeren Sinne haben für den Arzt manche Formen der Schimmel- oder Fadenpilze und der Sprosspilze gewisses Interesse. Nur von einigen, der ersteren Gruppe angehörigen Gebilden sind pathogene Eigenschaften bekannt. Ueber das morphologische Verhalten der Pilze kurz folgendes:

Die am meisten verbreiteten Schimmelpilze sind durch ein einfaches Laub (den sog. Thallus) ausgezeichnet, das aus chlorophyllfreien Zellen besteht, die zu mehr oder weniger langen verzweigten und mit einander verbundenen Fäden (Hyphen) auswachsen und ein dichtes Flechtwerk, das Mycel, bilden. Aus diesen heben sich bei der Fructification die Frucht-

träger (Fruchthyphen) ab, die durch ihren eigenartigen Bau, oder vielmehr durch die Art der auf ihnen sich abspielenden

Fig. 3.
Aspergillus fumigatus (Cultur). V. 350.

Fig. 4.
Mucor corymbifer (Cultur). V. 350.

Frucht- (Conidien oder Sporen) Entwicklung die Unterscheidung der verschiedenen Schimmelpilze von einander zulassen.

Aerztliches Interesse beanspruchen der Kolbenschimmel (Aspergillus), der Pinselschimmel (Penicillium) und Blasenschimmel (Mucor). Bei den ersteren (Fig. 3) zeigt der Fruchtträger eine kolbige Endanschwellung, auf der mehr oder weniger zahlreiche, kleine, flaschen- oder kegelförmige Gebilde aufsitzen, von denen sich die runden oder eiförmigen Sporen abschnüren. Bei den Penicillien theilen sich die gegliederten Fruchtträger zunächst in kurze Aeste, die sog. Basidien, von denen büschelförmig feine Ausläufer, die Sterygmen abgehen mit den reihenartig ansitzenden Sporen. Bei den Mucorineen (Fig. 4) zeigen die ungetheilten und ungegliederten Fruchthyphen eine endständige, kuglige, protoplasmatische Anschwellung, das Sporangium, das vom Fruchtträger durch eine Platte, die Columella, geschieden ist und die durch Scheidewände von einander getrennten Sporen beherbergt. Bei der Reife verlassen dieselben das geplatzte Sporangium.

Dass die Schimmelpilze im Allgemeinen nur selten zu krankhaften Veränderungen im menschlichen Körper führen, rührt daher, dass es im lebenden Gewebe nie zu einer Vermehrung der Pilze kommen kann und die angerichtete Störung daher genau im Verhältniss zur Zahl der eingedrungenen Sporen steht. Von diesen aber kann offenbar — selbst wenn sie zu einer Art gehören, deren pathogene Eigenschaften erwiesen sind — eine gewisse Menge ohne besonderen Schaden aufgenommen werden.

Pathogene Wirkungen sind hauptsächlich von dem Aspergillus fumigatus (Fig. 3) bekannt, der einen schmutzig-grünen Rasen und ziemlich kleine, helle Sporen bildet. Er ist beobachtet bei manchen Formen von Pneumonomykose (Virchow, Dusch, Lichtheim) und gewissen Hornhauterkrankungen (Leber), die durch Trauma und gleichzeitige Einschleppung von Aspergillusvegetationen hervorgerufen sind. Bei der Lungenmykose entwickeln sich die Pilze als Saprophyten auf alten tuberculösen Herden, hämorrhagischen Infarcten, Krebsnestern u. s. w.

Auch Mucorarten (M. corymbifer (Fig. 4), der schneeweissen Rasen bildet) können zu schweren Störungen (Ulcerationen, Processen in Lungen und Darm) Anlass geben. (Lichtheim.)

Zur mikroskopischen Untersuchung eignen sich am besten ungefärbte Präparate, die man durch Zerzupfen von Pilzflocken in schwach ammoniakhaltigen, 50% Alkohol gewonnen hat und in Glycerin bei einer Vergrösserung von 150 bis 250 besichtigt.

Zur **Färbung** ist ausschliesslich Löffler's alkalische Methylenblaulösung, die Mycel und Fruchthyphen, aber nicht die Sporen färbt, anzurathen.

Oidiumarten.

Bei diesen weit einfacher gebauten Pilzen bilden sich gar keine Fruchtköpfe, vielmehr schnüren sich gleich von den aus

Fig. 5.
Soorpilz (Klatschpräparat). V. 350.

dem Mycel herauswachsenden, glashellen Hyphen die Sporen reihenartig ab. Am bekanntesten von ihnen ist das Oidium lactis, das ein regelmässiger Begleiter der Milch, besonders der sauer werdenden Milch ist. Der Soorpilz (Oidium albicans), Fig. 5, wurde lange Zeit mit ihm verwechselt. Er wird bald zu den Sprosspilzen (Grawitz), bald zu den niederen Schimmelpilzen (Plaut) gerechnet. Man weist ihm aber wohl mit Recht eine Mittelstellung zwischen den beiden Arten ein, da er thatsächlich, je nach der Art des Nährbodens, als Spross-

oder Fadenpilz wachsen kann. Er findet sich regelmässig in den weissen, stets ohne Verletzung der Schleimhaut abhebbaren, flockigen oder mehr häutigen Auflagerungen, denen man bei Kindern oder geschwächten Kranken, besonders bei Phthisikern, an der Schleimhaut der Mundhöhle begegnet. Weit seltener kommt er in der Vagina von Schwangeren, oder im Oesophagus vor.

Pathogene Eigenschaften kommen ihm fast nie zu; indess hat schon E. Wagner das Eindringen von Pilzfäden in das Gewebe der Oesophagusschleimhaut und Zenker ihre Anwesenheit in Gehirnabscessen beobachtet, hat endlich in jüngster Zeit Klemperer echte, allgemeine Soormykose durch intravenöse Injection von Soor-Reincultur bei Kaninchen erzielt.

Zum Nachweis genügt das Zerdrücken eines kleinsten Flöckchens der fraglichen Schleimhautauflagerung zwischen Deckglas und Objectträger. Man sieht massenhafte, glasige, vielfach gegliederte und verzweigte Fäden mit zahlreichen freien, stark glänzenden Sporen, die ausserdem vielfach in den mit einander verbundenen Fäden auftreten. Durch Zusatz verdünnter Kalilauge wird das Bild meist deutlicher.

Ungleich grösseres Interesse für den Arzt beanspruchen einige, ebenfalls zu den Oidiumformen gehörende Pilze, die wohl charakterisirte Hauterkrankungen hervorrufen: es sind das Achorion Schoenleinii, das den Favus, das Trichophyton tonsurans, das die gleichnamige Herpesform bedingt und das Mikrosporon furfur der Pityriasis versicolor.

Achorion Schoenleinii. (Fig. 6.)

Der Favus kommt fast ausschliesslich in der behaarten Kopfhaut, weit seltener an den Nägeln (Onychomykosis favosa) vor und zeigt im Beginn ein gelbes, von einem Haar durchbohrtes Bläschen, oder das charakteristische, ebenfalls um ein centralgelegenes Haar gebildete, rein gelbe Schüsselchen: Scutulum. Durch Zusammenfliessen zahlreicher Scutula entsteht oft ausgedehnte Borkenbildung, an deren äusserer Zone meist noch die Scutulumbildung deutlich ist. Die Haare erscheinen stets glanzlos, werden brüchig, fallen aus oder sind durch leichten Zug zu entfernen, ihre Wurzelscheiden sind angeschwollen und undurchsichtig gelb.

Die an den Fingernägeln vorkommende Pilzwucherung führt entweder nur zu umschriebenen gelblichen Auflagerungen oder zu

einer tieferen Erkrankung des Nagels selbst, der seinen Glanz verliert und brüchig wird.

Die von Schoenlein 1839 zuerst entdeckten und nach ihm benannten Pilze sind sowohl in den Wurzelscheiden und zwischen den Fasern des Haarschafts und in den abgeschabten Bröckeln der Fingernägel, ganz besonders massenhaft — oft geradezu in Reincultur — in den dellenförmigen, gelben Scutulis zu finden. Zur Untersuchung genügt es, ein Flöckchen davon mit Wasser oder etwas ammoniakhaltigem Alkohol zu verreiben und in Glycerin anzusehen.

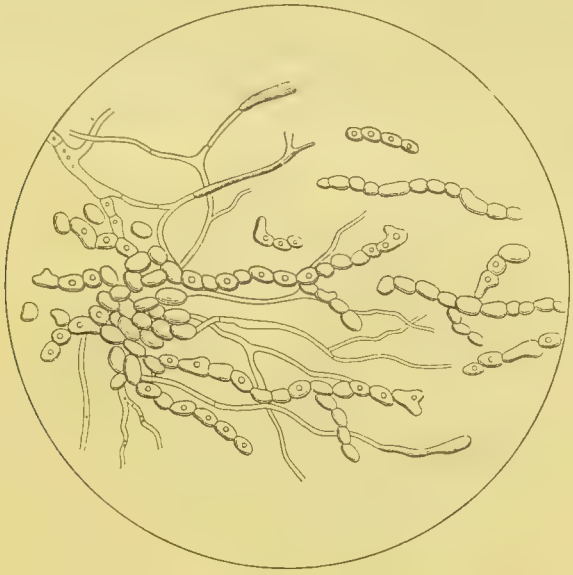

Fig. 6.
Achorion Schoenleinii (nach Bizzozero). V. 400.

Die Pilze bilden ein dichtes Mycel, das aus geraden und wellig gebogenen, verzweigten, glasigen Fäden besteht, die hier und da deutliche Ausbuchtungen oder ganze Reihen von ziemlich grossen, stark lichtbrechenden Sporen zeigen, die mehr oder weniger reichlich auch frei, aber dann meist in Ketten und Häufchen zu sehen sind.

Trichophyton tonsurans. (Fig. 7.)

Während die Auffindung der Pilze beim Favus stets leicht und regelmässig gelingt, bietet dieselbe beim Herpes tonsurans meist grosse Schwierigkeiten dar und erfordert stets viele Geduld. Dies rührt daher, dass die Pilzelemente nie in der

Massenhaftigkeit wie beim Favus vorhanden und die entzündlichen Reizerscheinungen weit stärker sind.

Die Pilzwucherung befällt sowohl die behaarte, als die unbehaarte Haut und die Haare und Nägel. Die erkrankte Oberhaut wird nur in den allerobersten Schichten betroffen. Die im Beginn kleinen, rothen und event. schuppenden Flecke, später durch Confluenz handgrossen Herde sind meist von Bläschen oder Pustelbildung begleitet. Ist — wie so häufig — die Bartgegend befallen, so sind meist heftige Entzündungserscheinungen vorhanden. Hier sowohl, wie an der Kopfhaut, wo die entzündlichen Reizerscheinungen stets geringer sind, werden die Haare zunächst glanzlos und brüchig, dann durch den Process zum Abbrechen geführt (daher H. tonsurans), oder beim Hineinwuchern der Pilze in die Wurzelscheiden und in die Haarsubstanz zum Ausfallen gebracht. Auch die Fingernägel können durch die Pilzwucherung theilweise oder ganz brüchig werden.

Fig. 7.
Trichophyton tonsurans, Fäden und Sporenreihen.
(Nach Bizzozero.) V. 400.

Als Erreger des Herpes tonsurans wurde von Gruby und Malmsten (1844/45) das Trichophyton tonsurans entdeckt. Die oft langen, wenig verzweigten Fäden bilden ein deutliches Mycel, in dem in der Regel lange, sporenhaltige Fäden wahrzunehmen sind. Anhäufungen freier Sporen (wie bei Favus) sind selten; meist lässt ihre Lagerung dann noch deutlich die Entstehung aus Sporenketten erkennen. Dagegen findet man in den Wurzelscheiden und Haaren häufiger grössere Sporengruppen.

Nachweis. Zur Diagnose genügt selten die Untersuchung von 1 oder 2 kranken Haaren; meist muss man eine ganze

Reihe, 10, 12 und mehr, einer sorgfältigen Bearbeitung und Betrachtung unterwerfen. Am besten untersucht man die ev. zerzupften Haarstümpfe in Glycerin, dem etwas Essigsäure zugefügt ist.

Der Beweis, dass es sich bei den beiden soeben beschriebenen Pilzen um wirklich verschiedene Oidiumformen handelt, ist von Grawitz mit Sicherheit durch Züchtung und erfolgreiche Uebertragung erbracht worden.

Mikrosporon furfur. (Fig. 8.)

Bei der Pityriasis versicolor wurde 1846 von Eichstedt ein Pilz entdeckt, der ebenfalls mit voller Sicherheit als ursächlicher Krankheitserreger aufzufassen und Mikrosporon furfur benannt ist.

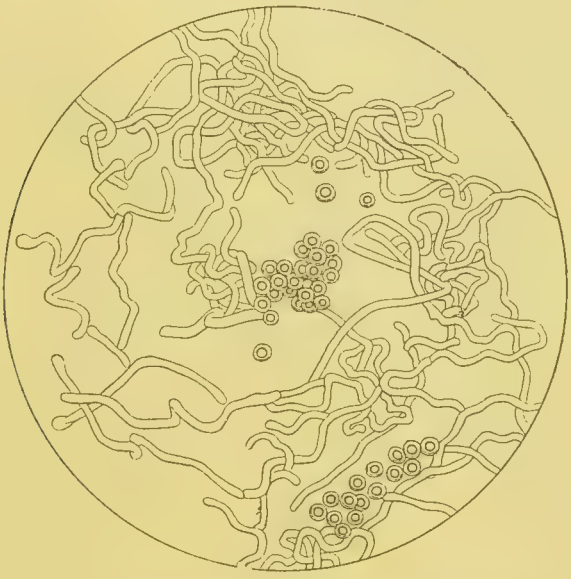

Fig. 8.
Mikrosporon furfur. Durchgepaustes Mikrophotogramm. V. 350.

Die Pilze dringen ausschliesslich in die obersten Schichten der Epidermis ein und führen zur Bildung kleiner, meist kreisrunder, selten etwas erhabener, matt gelber oder mehr bräunlicher Flecke. Die Eruptionen vergrössern sich in der Regel nur langsam, bleiben oft zerstreut, erreichen aber nicht so selten durch Zusammenfliessen zahlreicher benachbarter Flecke eine enorme Ausbreitung, so dass der ganze Rumpf von ihnen gleichmässig überzogen erscheint und nur kleinere oder grössere Inseln gesunder Haut dazwischen sichtbar

sind. Die Flecke bieten ab und zu eine schwach kleienförmige Schuppung dar.

Nachweis. Betupft man einen kleinen Fleck mit 10% Kalilösung und schabt nach etwa ¼ Minute mit einer Blattsonde etwas von der erweichten, oberen Schicht ab, so sieht man bei etwa 350facher Vergrösserung massenhafte, meist kurze, gebogene, gegliederte und verästelte, helle Pilzfäden mit traubenförmig gruppirten, stark lichtbrechenden Sporen.

Bei den echten Sprosspilzen, zu denen die Oidiumformen überleiten, bilden sich weder Mycel noch Conidien. Die Vermehrung findet durch einfache Sprossung in der Weise statt, dass an einer, oder gleichzeitig an mehreren Stellen der Zelloberfläche runde oder eiförmige Ausstülpungen auftreten, die mehr oder weniger rasch die Grösse der Mutterzelle erreichen und sich dann ablösen oder mit anderen zusammen die Sprossverbände bilden helfen.

Die an der Oberfläche verdorbener alkoholischer Flüssigkeiten sich bildende Kahmhaut besteht aus solchen Verbänden der Hefezellen (Saccharomyces cerevisiae), der häufigsten Form der Sprosspilze.

In seltenen Fällen kann es auch bei den Sprosspilzen zu Fadenwachsthum und Mycelbildung kommen.

Beim Menschen findet man die Hefepilze am häufigsten in dem erbrochenen oder ausgeheberten Mageninhalt bei Ektasia ventriculi, ferner nicht selten im Stuhl und Urin. Eine eigentlich pathogene Wirkung kommt ihnen nicht zu, wohl können sie durch die veranlassten Gährungen grosse Unbequemlichkeit hervorrufen.

Anhang.

Leptothrix kommt am häufigsten als L. buccalis vor und wurde von Leeuwenhoek entdeckt. Sie gehört sehr wahrscheinlich zu den Algen, nicht zu den Spaltpilzen und besteht aus dichten Bündeln gerader, schlanker, wasserheller, nicht verästelter Fäden, die von einer äusserst dichten, feinkörnigen Masse eingehüllt sind. Die Fäden selbst lassen bei starker Vergrösserung in ihrem Innern kleine, runde, in regelmässigen Abständen befindliche Körner wahrnehmen, die bei Jodzusatz eine blaue Färbung darbieten, also offenbar Amylum enthalten.

Die Leptothrixvegetationen, die sich regelmässig am Zahnbelag und ganz besonders massenhaft in hohlen Zähnen finden, werden sowohl mit der Weinsteinbildung, als Entkalkung der Zähne in Beziehung gebracht.

Ihr Nachweis ist leicht zu führen. Man nehme mit einem Zahnstocher oder dergl. einen kleinen Theil von dem Zahnbelag, bringe diesen unvermischt oder mit 1 Tropfen physiologischer Kochsalzlösung auf den Objectträger und drücke ein

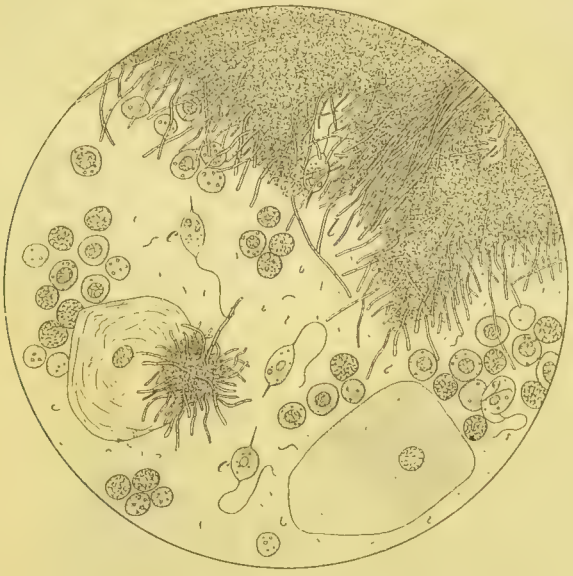

Fig. 9.
Leptothrix (l) und Cercomonas (c). V. 350.

Deckglas darauf. Sollte die Jodreaction ausbleiben, so säure man das Präparat mit 2,5 % Milchsäure etwas an.

Von Leyden und Jaffé wurde die Leptothrix bei Lungengangrän beobachtet und mit derselben in ursächliche Beziehung gebracht. Ein sicherer Beweis dafür steht aber aus.

Ich selbst fand in einem frisch geöffneten Tonsillarabscess (Fig. 9) eine dichte Leptothrixflora neben Cercomonas. Ob den Algen oder den Infusorien in diesem Falle ein pathogener Einfluss zuzuschreiben, oder ob beide nur zufällige Begleiter der Eiterung waren, lasse ich dahingestellt.

B. Thierische Parasiten.

Von den beiden grossen Gruppen, den Ekto- und Entoparasiten bieten besonders die letzteren für den Arzt Interesse.

Aus der Reihe der ersteren auf dem Körper schmarotzenden Parasiten hebe ich nur folgende kurz hervor. Einige Flöhe und Zecken, Pulex penetrans (Süd-Amerika) und Ixodes ricinus setzen sich wochenlang am Menschen als Blutsauger fest und geben gelegentlich zu Entzündungen und Geschwüren Anlass. Eine andere Zeckenart, Argas reflexus (Fig. 10), die Taubenzecke, die bloss Nachts vom Menschen Blut saugt, in der Regel aber nur an Tauben sich festsetzt, hat gelegentlich zu roseähnlichem Ausschlag und schwerem allgemeinen entzündlichen Oedem der äussern Haut und Schleimhaut mit beängstigendem Asthma geführt (Alt).

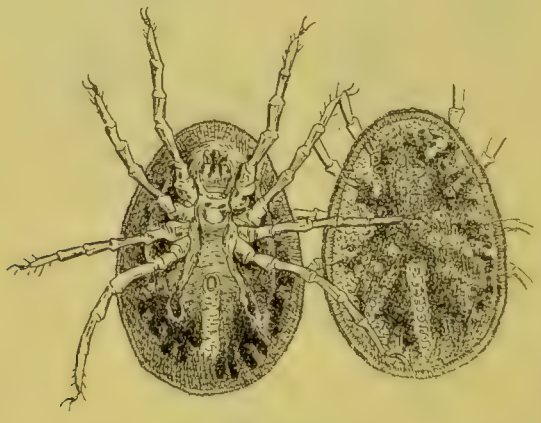

Fig. 10.
Argas reflexus (nach Alt). V. 4.

Das schmutzig graue mit mosaikartigem Schild gedeckte Thier ist etwa 5 mm breit, 7 mm lang und zeigt 4 Beinpaare, vor deren erstem der Rüssel, vor deren zweitem die Geschlechtsöffnung, hinter deren viertem die Cloake liegt. Im Hungerzustande ist die Zecke abgeplattet, nach dem Saugen fast kuglig mit oft 8fach vermehrtem Körpergewicht.

Von den Phthiriusarten ist hier nur die Filzlaus, Ph. pubis, zu nennen, die zuerst und oft ausschliesslich die Schamhaare besetzt, gelegentlich aber, die Kopfhaut ausgenommen, alle behaarten Körpergegenden befallen kann. Die Weibchen befestigen ihre Eier

an den Haaren, woran sich die Thiere mit den hakenförmigen Krallen meist sehr fest anhalten (Fig. 11).

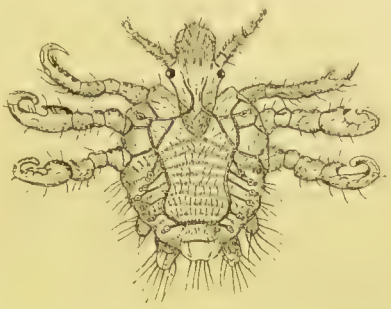

Fig. 11.
Filzlaus (nach Landois).

Acarus seu Demodex folliculorum, die Haarbalgmilbe, kommt im Grunde fast jeden Mitessers vor und ist in dem durch Ausstreichen gewonnenen, fettigen Haarbalgsekret leicht nachweisbar. Die Milbe ist etwa 0,3 mm lang, zeigt ausser dem Kopf einen mit 4 Fusspaaren besetzten Brusttheil und 3—4mal längeren Hinterleib. Bedeutungsloser Schmarotzer.

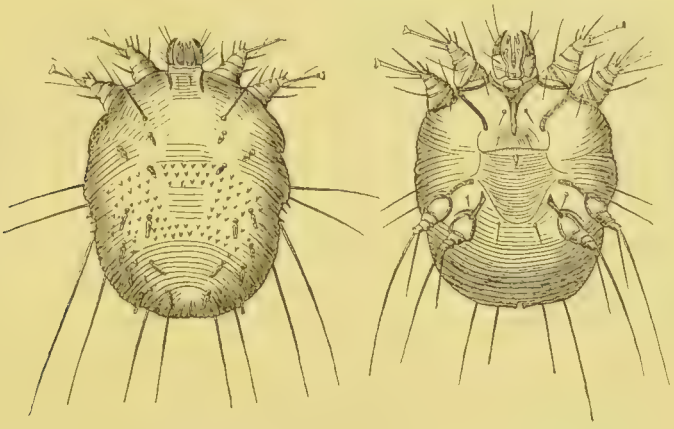

Fig. 12.
Sarcoptes scabiei. Weibchen von oben und unten gesehen (nach Gudden).

Der Sarkoptes scabiei verursacht die Krätze. Die Weibchen tragen an den vorderen zwei Beinpaaren Haftscheiben, an den zwei hinteren Borsten; die etwa um $^1/_3$ kleineren Männchen haben auch an dem hintersten Paare noch Haftscheiben. Die Weibchen und deren Eier sind am besten in den „Milbengängen“ zu finden, indem man den ganzen

Gang, dessen Anfang durch ein kleines, meist eingetrocknetes Bläschen, dessen Weiterverlauf durch dunkle Punkte (Schmutz und Excremente) und dessen Ende durch ein kleines, weisses, durch die Hornschicht durchscheinendes Pünktchen angezeigt wird, mit einem Messerchen flach abträgt und in verdünnter Kalilauge zwischen 2 Objectträgern einbettet. Man sieht dann ausser dem Weibchen, dessen Sitz durch das hell durchscheinende Pünktchen am Ende des Ganges kenntlich wird, eine Reihe von mehr oder weniger entwickelten Eiern mit körnigem Inhalt oder fast reifem Embryo. Auch durch Ausstechen (am Ende des Canals mit einer Nadel) ist das Weibchen allein zu gewinnen.

Von den im Körperinnern lebenden Parasiten, „Entoparasiten" besprechen wir zunächst die Protozoen.

Malaria Plasmodien. (Taf. II, Fig. 11.)

Die von Laveran und Richard 1882 entdeckten, von Marchiafava und Celli 1885 genauer studirten und beschriebenen Plasmodien, aus der Klasse der Rhizopoden, sind klinisch äusserst wichtige Gebilde. Da an ihrer specifischen, ätiologischen Bedeutung für die Malaria nicht mehr zu zweifeln ist, und ihre Entdeckung die Vermuthung zulässt, dass auch manche anderen Infectionskrankheiten nicht durch Bakterien, sondern durch ähnliche, an der Grenze von Thier- und Pflanzenwelt stehende, protoplasmatische Gebilde hervorgerufen werden möchten, so erscheint eine genaue Beschreibung des morphologischen und biologischen Verhaltens der Plasmodien hier gerechtfertigt.

Dieselben finden sich regelmässig in jedem Fall von Malaria und zwar ausschliesslich im Blute des Kranken; sie kommen darin frei vor, hauptsächlich aber im Leibe der rothen Blutzellen (Hämatobien), nur äusserst selten in dem der Leukocyten. Als sog. endoglobuläre Form nehmen sie anfangs nur den zehnten Theil der Blutscheibe, später, durch mehr oder weniger rasches Wachsen, mehr als die Hälfte derselben ein. Am ungefärbten, frischen Präparat verrathen sie sich durch lebhafte, amöboide Bewegungen, die auch an den freien, leichter zu übersehenden, hellen und meist runden Protoplasmaklümpchen deutlich zu beobachten sind und hier

und da durch flott bewegliche Geisselfäden unterstützt werden. Gerade diese geisselführenden Formen haben Laveran und Richard zuerst als die eigentlichen Krankheitserreger beschrieben, während Marchiafavà und Celli mit voller Sicherheit feststellten, dass in erster Linie „die Einschlüsse", die endoglobulären Formen, zu dem gewöhnlichen Bild der Malaria gehören.

Der weitere Entwicklungsgang des Hämatobiums ist folgender. Mit dem fortschreitenden Wachsen desselben tritt unter zunehmender Entfärbung der befallenen rothen Blutscheiben deutliche Pigmentbildung auf. Die dunkeln feinen Körnchen sind anfangs unregelmässig im Leib der Protozoen vertheilt und bieten im frischen (ungefärbten, durch Wachsrand vor dem Verdunsten geschützten) Präparate ein unaufhörliches, lebhaftes Tanzen dar, das mit aller Bestimmtheit auf Eigenbewegungen des endoglobulären Parasiten zu beziehen ist. Dafür sprechen der grosse Umfang und die meist kreisförmige Art der Bewegung. Je blasser die Blutscheibe wird, um so reichlicher ist meist die Pigmentbildung.

Es beginnt darauf die Segmentirung der Plasmodien, indem bald mehr unter dem Bild eine Traube, bald unter dem eines Gänseblümchens von der Peripherie her eine Theilung des Parasiten bemerkbar wird. Dabei sammelt sich das Pigment mehr und mehr im Centrum an und bietet bei grosser Dichtigkeit oft einen deutlich braungelben oder mehr röthlich glänzenden Farbenton dar. Die pigmentfreien Theilungsabschnitte (Sporen) lösen sich ab und verschwinden bis zur Vorbereitung des neuen Anfalles, bei dem eine sehr rasche Vermehrung erkennbar ist.

Färbung. Die Plasmodien sind am besten mit Methylenblau zu färben und zwar sowohl frisch, als im Trockenpräparat. Zur Färbung des frischen Objects lässt man das mit dem Blutstropfen beschickte Deckgläschen rasch auf einen am Objectträger befindlichen Tropfen concentrirter wässriger Methylenblaulösung fallen und umzieht den Deckglasrand mit Wachs oder dergl. Man kann dann sowohl die Form, wie die Lebensäusserungen der Protozoen stundenlang sehr anschaulich verfolgen. Besonders schön ist dies natürlich am erwärmten Objecttisch möglich. An diesem ist der Entwicklungsgang von zahlreichen italienischen und deutschen Forschern studirt worden.

Das Bluttrockenpräparat — entweder in Alcohol absol. oder 1 Stunde lang bei 110° im Kupferschrank fixirt — wird mit der Chenzinsky'schen Methylenblau-Eosinlösung (s. Blut) 6 bis 24 Stunden in der Kälte gefärbt, oder durch kürzeres Verweilen in der erhitzten Lösung. Indess ist letzteres weniger zu rathen: dann ist es schon besser, das Präparat nacheinander mit Methylenblau und Eosin zu behandeln.

An den doppelt gefärbten Präparaten erscheinen die rothen Blutzellen lebhaft rosaroth, die „Einschlüsse" hellblau. An den pigmenthaltigen Zellen ist der vom Hämatoben noch frei gelassene Leib der rothen Blutscheiben auffallend weniger roth gefärbt oder erscheint als ganz farbloser Saum. Die Trauben- oder Gänseblumenform, „das Segmentirungsbild", tritt oft äusserst prägnant hervor.

Ausser den „Einschlüssen" beobachtet man nicht selten helle, farblose Lücken in den rothen Blutkörperchen, echte Vacuolen, auf die Quincke besonders die Aufmerksamkeit gelenkt hat. Sie sind als Degenerationszeichen aufzufassen, die nichts für Malaria Charakteristisches bieten, da sie auch bei andern Infectionskrankheiten vorkommen.

Die Zahl der Plasmodien erreicht ihren Höhepunkt kurz vor und im Beginn des Fieberanfalls. Den blutkörpergrossen (sowohl freien als eingeschlossenen) pigmentführenden Gebilden begegnet man besonders zur Zeit des Frostes. Einige Stunden nach dem Anfall sind mehr die kleinen, runden, lebhafte amöboide Bewegungen zeigenden Formen zu beobachten.

Während die deutschen Beobachter, die sich eingehender mit dem Studium der Theilungsformen u. s. w. beschäftigt haben (Quincke, Plehn, Bein u. A.) die Ansicht vertreten, dass wir aus dem Vorkommen der Plasmodien wohl mit voller Sicherheit die Diagnose der Malaria, nicht die des Typus, Stadiums und der Schwere des Anfalls bestimmen können, scheint den italienischen Forschern, vor allem Golgi, dem sich einer mir freundlichst gegebenen mündlichen Zusicherung auf Grund eigner in Italien erhobener Untersuchungen auch von Jaksch anschliesst, die Möglichkeit der feineren Diagnose des Typus unbedingt zulässig. Nach Golgi ist die Zahl der Theilungsformen (Sporen), in die jedes

Plasmodium zerfällt, bei der Tertiana erheblich grösser (15—20), als bei der Quartana, wo jede Amöbe nur 6 bis 12 Theilungen eingeht. Bei der Tertiana soll die Entwicklung der Sporen in 2, bei der Quartana in 3 Tagen beendet sein. „Die Quotidiana wird bedingt durch die tägliche Reifung zweier Generationen der Tertiana-Amöben oder dreier Generationen solcher Parasiten, die ihren Kreislauf in 3 Tagen vollenden und ihre Reife mit einem Zwischenraum von einem Tag nacheinander erreichen.“ Nur die Febris tertiana und quartana stellen die klassischen Malariatypen dar und werden bedingt durch 2 verschiedene Arten oder Varietäten von Parasiten, deren biologische Verschiedenheit durch den Entwicklungsgang beleuchtet wird, deren morphologisches Verhalten aber ebenfalls Verschiedenheiten zeigt. So bieten die Tertiana-Amöben in der Regel feineres Pigment, frühzeitige Entfärbung der Blutscheiben und weniger scharfe Conturen, als die Quartana-Parasiten dar. Endlich ist die Empfindlichkeit der endoglobulären Tertianaformen gegenüber dem Chinin weit grösser als die derselben Quartanaformen (Golgi).

An zahlreichen gefärbten Präparaten, die von den allerdings nur vereinzelten Malariafällen der hiesigen Klinik stammen, schien es mir nicht möglich, strenge morphologische Trennungen vorzunehmen, obwohl beide Hauptfiebertypen vertreten waren. Ich selbst kann in dieser Beziehung zunächst nur ein „non liquet“ aussprechen, meine aber doch, dass die auf langjährigen sorgfältigsten Studien beruhende Darstellung Golgi's u. a. verdienter Forscher entschiedene Beachtung verdient.

Auffälligere Formunterschiede bieten die von irregulären perniciösen Malariafällen herrührenden Präparate dar, bei denen eigenthümliche halbmond- oder sichelförmige (Pigment-)Gebilde auftreten; sie scheinen in der That nur den schweren Formen der Malaria anzugehören. Sie besitzen eine ausserordentliche Widerstandsfähigkeit gegen das Chinin, so dass sie Golgi in Analogie mit den Dauerformen der Spaltpilze bringt. Auch bei ihnen hat Golgi, im Gegensatz zu anderen Autoren, deutliche Sporenbildung beobachtet.

Die gefärbten Plasmodien sind auch mit stärkeren Trockensystemen sicher zu erkennen. Man hat in erster Linie auf die

in den rothen Blutscheiben befindlichen Einschlüsse zu achten; dieselben wechseln sowohl in ihrer Grösse, wie in ihrer Form, die in der Regel annähernd rundlich, oft bogenförmig gezackt erscheint. Das Pigment giebt einen wichtigen Fingerzeig. An den mit Eosin und Methylenblau doppeltgefärbten Präparaten ist das befallene rothe Blutkörperchen auffällig blasser gefärbt oder zeigt grössere helle Zonen, an denen das Hämoglobin zerstört ist.

Findet man diese endoglobulären, mit Methylenblau deutlich tingirten Einschlüsse in rothen Blutkörpern, die den Eosinfarbstoff selbst nur in den übrigen Abschnitten aufnehmen oder ungefärbt bleiben, so ist die Diagnose der Malaria sichergestellt.

Untersuchungen mit Ehrlich'schen Farbengemischen (s. Blut) bestätigen die Ansicht, dass das Eindringen der Hämatobien zu einer mehr oder weniger vollkommenen Degeneration des Blutkörperchens führt. Sowohl bei der Färbung mit Eosin-Hämatoxylin, als bei der mit dem Triacid, erscheint der zerstörte Theil völlig farblos. Die Plasmodien selbst bleiben bei der letzteren Färbung ebenfalls ungefärbt und sind durch feinste Pigmentpünktchen bezeichnet, während sie bei der essigsauren Eosin-Hämatoxylinfärbung deutlich stahlblau tingirt sind.

Die nebenher meist deutlich vorhandene acute Leukocytose ist durch das Auftreten grosser einkerniger (Markzellen?) und Vermehrung der kleinen, polynucleären Formen gekennzeichnet. Auch eine starke Vermehrung der eosinophilen Zellen konnte ich bisweilen feststellen.

Die ebenfalls zu den Rhizopoden gehörige, von Lösch entdeckte **Amoeba coli**, ein bewegliches Protoplasmaklümpchen von 0,02—0,035 mm Grösse, bewohnt hauptsächlich den menschlichen Dickdarm, wird fast regelmässig in den typhlitischen Kothabscessen gefunden. An der in Bewegung begriffenen Amöbe sind meist ausser einem deutlichen Kern und Kernkörperchen 1—2 und mehr hellere, dem Kern an Grösse gleichende Stellen, „Vacuolen", zu bemerken. Eine pathogene Bedeutung kommt ihr nicht zu.

Ueber die zu den Protozoen gehörenden Sporozoen sind bezüglich mancher pathogenen Wirkungen die Ansichten noch so wenig geklärt, dass wir hier nur mit wenigen Worten darauf eingehen wollen. Am besten sind noch die „Gregarinen" bekannt, die 1,5—2,5 μ grosse, kuglige oder ovale, schwach lichtbrechende, selten

des Kernes und der Hülle entbehrende Gebilde darstellen. Sie kommen ab und zu in der Leber vor und werden u. a. auch für die Bildung des Molluscum contagiosum beschuldigt. Ob sie für die Entstehung der von E. Wagner u. a. beschriebenen Polymyositis in Frage kommen, ist noch nicht aufgeklärt.

Cercomonas. Trichomonas. (Fig. 9.)

Nebensächliche Bedeutung haben für den Mediciner andere niedere Organismen, die man unter dem Namen der Flagellata, Geisselträger, zusammengefasst hat. Es sind kuglige oder mehr eiförmige, einzellige Organismen, die ausser einem kurzen, dünnen Schwanzfaden einen oder mehrere zarte Geisselfäden zeigen, die das Infusorium zu lebhafter Beweglichkeit befähigen. Die nur eine Geissel führenden Gebilde werden Cercomonas, die complicirteren Trichomonas genannt. Sie gedeihen am besten in dem schleimigen Sekret von Scheide und Darm, kommen aber auch in der Nase vor, ohne hier Krankheitserscheinungen zu veranlassen.

Ich fand sie aber auch in einem frischgeöffneten Tonsillarabscess und im Sputum eines Kranken, der multiple Lungengangrän darbot. Im letztgenannten Falle konnte ich sie auch in dem frischen, bei der Autopsie aus einem kleinen Herd entnommenen Eiter auffinden; ein Beweis, dass sie dem Sputum nicht erst in den oberen Athmungswegen oder in der Mundhöhle beigemengt waren. Dass sie pathogene Wirkungen ausüben, erscheint sehr fraglich; wenigstens möchte ich für diese beiden Fälle eine ursächliche Beziehung nicht vertheidigen, da ausser den Cercomonaden auch zahlreiche Kokken vorhanden waren.

Die geisselführenden Gebilde fanden sich besonders reichlich in kleinsten, bis hirsekorn- und bohnengrossen, hell und schmutziggelb gefärbten Flocken und konnten sofort im frischen Klatschpräparat besichtigt werden. Ich fand die mehr eiförmigen Gebilde zwischen 6—10 μ breit und meist 12 μ lang, die peitschenschnurähnliche Geissel etwa $1\frac{1}{2}$—$2\frac{1}{2}$ mal so lang, wie das ganze Körperchen.

Die Peitsche wird entweder zu kreisförmigen Drehungen der Zelle, oder zum Festhalten, scheinbar auch zum Einfangen benutzt. Hat die Amöbe mit der Peitsche sich fixirt, so führt der Zellleib oft die lebhaftesten Kreisbewegungen aus. Oft erscheint die Zelle mehr kuglig und auf ihrer Oberfläche der

concentrisch geringelte, bewegliche Geisselfaden. Beim Durchzwängen durch das aus dichten Leptothrixfäden gebildete Geflecht bietet der helle Protoplasmaklumpen vielfache Formänderungen dar.

Eine **Färbung** der Gebilde ist unnöthig und schwierig. Kannenberg, der ihr Vorkommen bei Lungengangrän zuerst beschrieb, giebt dafür folgende Vorschrift. Der dünn ausgebreitete Pfropf wird mit etwas 1% Kochsalzlösung verrieben. Davon ein Tropfen am Deckgläschen frei ausgebreitet und getrocknet. Färbung mit wässriger Methylvioletlösung, Abspülen mit Wasser und Behandeln des nicht abgetrockneten Präparats mit concentrirter essigsaurer Kalilösung. Der Protoplasmaleib zeigt deutliche Blaufärbung.

Einer kleineren Form von Cercomonas schreibt Klebs für manche Fälle von Skorbut und besonders von acuter perniciöser Anämie eine specifische Bedeutung zu. Klebs fand dieselben als kuglige oder mehr ovale, etwas glänzende Gebilde von 1—2,8 μ Grösse, die mit Hülfe von 1 oder 2 Geisseln lebhaft flatternde Bewegungen ausführten und keine deutlichen Structurdifferenzen darboten. Da sie sich bei manchen acuten perniciösen Anämien „massenhaft“ im Blut fanden, glaubt Klebs, sie als die ursächlichen Krankheitserreger ansprechen zu dürfen. Sonst haben nur Frankenhäuser und Neelsen ähnliche Beobachtungen erhoben. Auch bei schweren, mit vielfachen ausgedehnten Blutungen verlaufenden Scorbutfällen hat Klebs die Gebilde im Blut beobachtet.

Eine andere Infusorienart, **Megastoma entericum**, von 15—18 μ Länge und 8—12 μ Breite wird hin und wieder in diarrhoischen Stühlen, besonders in dem geléeartigen Schleim bei Kindern beobachtet. Es hat eine birnförmige Gestalt mit spitzzulaufendem Hintertheil und als Bewegungsorgan 4 Paar zierlicher, oft erst mit Oelimmersion und nach Zusatz 10% Sodalösung sichtbare Geisseln. Ausserhalb des Körpers sterben die Thierchen bald ab. Gewöhnlich kommen sie „encystirt“ als zierliche, ovale Eier von 10—13 μ Länge und 8—9 μ Breite im Stuhl vor (Moritz). Eine pathogene Bedeutung ist nicht bekannt.

Die eigentlichen Eingeweidewürmer, die wir trotz ihres vorzugsweise im Darm und seinen Entleerungen beobachteten Auftretens hier anreihen, sind von jeher für den Arzt von Bedeutung gewesen. Wir unterscheiden:

1. Die Rund- oder Fadenwürmer, Nematoden (*νημα*, Faden).
2. - Bandwürmer, Kestoden (*κεστος*, Gürtel).
3. - Saugwürmer, Trematoden (*τρημα*, Loch, Saugnapf).

Während die Jugendformen der bisher beschriebenen Parasiten stets an Ort und Stelle für den Wirth sofort schädlich wirken können, sind die Embryonen der Eingeweidewürmer nicht dazu im Stande, sondern müssen erst mehr oder weniger eigenartige Wanderungen durchmachen. Ziemlich einfach sind diese bei den Trichinen, wo die Embryonen den Körper des Wirths gar nicht verlassen, sondern nur in andere Organe einwandern; ebenso bei Oxyuris, deren Eier — aber stets per os wieder — in den Darm des Wirths gelangen müssen, um von neuem lebensfähige Embryonen zu liefern. Umständlicher ist schon das Verhalten bei Ascaris lumbricoides, dessen Eier erst eine Zeit lang in feuchter Erde bleiben müssen, ehe sie in den Darm gelangen dürfen. Aehnlich liegen die Verhältnisse bei Anchylostomum und Trichocephalus, viel complicirter bei den Filarien.

Die Nematoden sind drehrunde, schlanke, ungegliederte Würmer, deren stets endständige Mundöffnung mit weichen oder etwas festeren Lippen besetzt ist. Der gerade, in Pharynx und Chylusmagen zerfallende Darm mündet selten am hinteren Körperpole, meist etwas davor an der Bauchseite. Die an den grossen Formen bemerkbaren 2—4 Längslinien leiten die Excretionsorgane und Nerven. Die Männchen zeigen meist ein gerolltes Schwanzende und zusammenfallende After- und Genitalöffnung. Die meist zahlreicheren und grösseren Weibchen haben etwa in der Mitte des Bauchs die Vulva. Die meist resistenten Eier sind von einer durchsichtigen, aber festen Chitin- oder Kalkschale umgeben, die bisweilen von einer höckrigen, gefärbten Eiweisshülle bedeckt ist (Ascaris). Zuweilen sind an den Polen kleine Pfröpfchen vorhanden (Nahrungszufuhr?). Die Entwicklung ist eine directe, die Embryonen sind gleich als Rundwürmer zu erkennen.

Von den Nematoden erwähne ich:

Anguillula intestinalis kommt im Dünndarm vor, lebt vom Chymus, nicht vom Blut, wurde früher als Erreger der Cochinchina-Diarrhoe angesehen, scheint aber kaum schädlich werden zu können, kommt oft mit Anchylostomum zusammen vor.

Oxyuris vermicularis. Fig. 13. Männchen ist 4 mm lang mit abgestutztem, Weibchen 10 mm lang mit pfriemenartigem Schwanz. Am Kopfende 3 kleine Lippen; Männchen be-

sitzt stäbchenförmiges Spiculum (festes Copulationsorgan). Eier 0,05 mm lang und etwa halb so breit, Fig. 15, b. Der Embryo ist bei der Ablage des Eies schon völlig entwickelt. O. leben vom Koth, im Dickdarm, wandern Abends und Nachts aus dem After. Mit den beschmutzten Fingern gelangen die Eier in den Mund, werden später durch den

Fig. 13.
Oxyuris vermicularis Weibchen und Männchen (nach Leuckart).

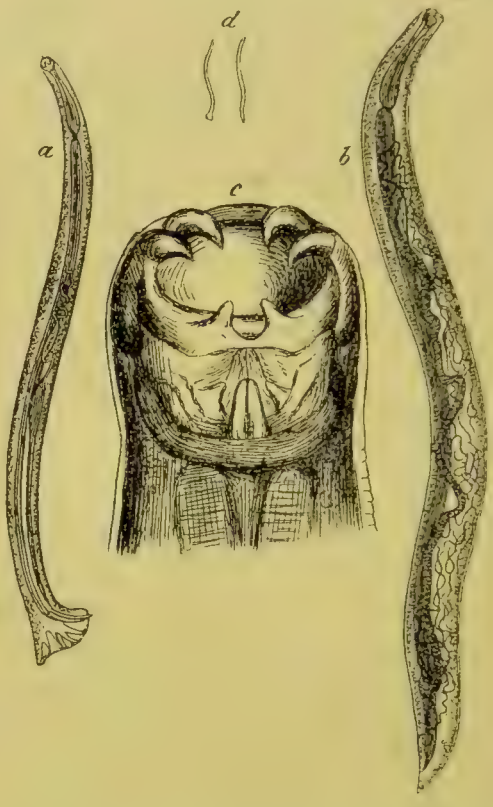

Fig. 14.
Anch'ylostomum duodenale (nach Leuckart). a Männchen, b Weibchen, c Kopf, d natürliche Grösse.

Magensaft ihrer Hülle beraubt. Die freigewordenen Embryonen wandern in den Dickdarm.

Die Untersuchung auf Oxyuris und deren Eier ist bei Pruritus ani et vulvae, Reizzuständen der Geschlechtssphäre u. a. geboten!

Anchylostomum duodenale s. Strongylus (s. Dochmius) duodenalis. Fig. 14.

Die Strongyliden zeigen am vorderen Körperende eine

bauchige Mundkapsel mit kieferartigen Verdickungen und 4 klauenförmigen kräftigen Haken und 2 schwächeren Zähnen. Der Schwanz der Männchen endigt in der den Strongyliden eigenthümlichen Bursa copulatrix, einer dreilappigen, etwas breiten Tasche, in deren Grunde das von 2 langen, dünnen Spiculis begleitete Vas deferens und der Darm ausmünden. Die Vulva der Weibchen liegt hinter der Körpermitte.

Die Männchen bis zu 10 mm, Weibchen bis zu 18 mm lang, die Eier (Fig. 15, d) 0,023 mm breit, 0,044 mm lang.

Die in den oberen Dünndarmabschnitten lebenden Parasiten sind gefährliche, tödtliche Anämien hervorrufende Blutsauger, wozu sie die kräftige Mundbewaffnung befähigt. Sie wurden von Griesinger 1851 als Ursache der egyptischen Chlorose entdeckt, sind in den Tropen sehr verbreitet, ebenso in Italien, und sind zu uns seit dem Bau des Gotthardtunnels verschleppt (Würzburg). Nach Aachen und Cöln kamen sie durch wallonische Grubenarbeiter in den Ziegelbrennerlehm, der bekanntlich feucht verarbeitet wird. Ihr morphologisches und biologisches Verhalten und ihre Beziehungen zu manchen Formen schwerer chronischer Anämien sind besonders von Perroncito, Bizzozero, Bäumler, Sahli, Leichtenstern u. a. erforscht.

Fig. 15.
Eier von a Ascaris, b Oxyuris, c Trichocephalus, d Anchylostomum, e Bothriocephalus, f Taenia saginata, g Taenia solium (nach Leuckart).

Die im Kothe der Kranken massenhaft vorhandenen Eier bedürfen zu ihrer Entwicklung des Wassers oder feuchter Erde. Die jungen Würmer verlassen die Eischale und kriechen überall umher, kommen an die Hände der Erd- (Ziegellehm!) Arbeiter und von dort in den Mund oder werden gleich mit dem Wasser getrunken.

Die Parasiten sind von Bäumler noch 2 Jahre nach der Infection, von Perroncito sogar 4 Jahre später im Darm gefunden.

Trichocephalus dispar. Fig. 16. Das Männchen 40 bis 45 mm lang, Weibchen bis zu 50 mm lang. Die Eier 0,05 bis 0,054 mm (Fig. 15, c). Der vordere Körpertheil ist faden-

förmig, der kürzere, hintere angeschwollen. Die weibliche Geschlechtsöffnung an der Grenze zwischen beiden. Die Männchen haben ein 2,5 mm langes Spiculum.

Der Wurm findet sich meist im Blinddarm zu 4—12 Exemplaren. Das peitschenartige Vorderende ist in die Schleimhaut eingebohrt. Bei massenhaftem Auftreten sind heftige reflectorische Hirnerscheinungen beobachtet.

Fig. 16.
Trichocephalus dispar (nach Leuckart), a Männchen, b Weibchen in natürlicher und vervielfachter Grösse.

Fig. 17.
Trichina spiralis (nach Claus), a Männchen, b Weibchen, c Embryo, d Muskeltrichine.

Trichina spiralis. Fig. 17. Die Infection des Menschen erfolgt durch den Genuss „trichinenhaltigen" Schweinefleisches, das roh oder zu wenig gekocht gegessen wird. Durch den menschlichen Magensaft werden die Kapseln der „Muskeltrichine" aufgelöst. Die befreiten Trichinen entwickeln sich in 2—3 Tagen zu „geschlechtsreifen" Formen, die sich begatten und während ihres etwa 5 wöchentlichen Verweilens im Dünndarm eine ungeheure Menge von Jugendformen hervorbringen. Die „Geschlechtsthiere" sind haardünne Würmer mit etwas verdicktem und abgerundetem Körperende. Die Männchen

1,5 mm, die Weibchen bis 3 mm lang. Der Pharyngealtheil des Darms ist stark ausgebildet und nimmt beim Männchen $^2/_3$ der Körperlänge ein. Der After befindet sich am hinteren Körperpol. Am männlichen Schwanzende sind 2 conische Zapfen und zwischen diesen 4 kleinere Papillen sichtbar. Spiculum fehlt. Die Vulva liegt im vorderen Körperdrittel.

Die Embryonen durchsetzen sehr bald nach ihrer Geburt die Darmwand, wandern in die verschiedenen Körpergebiete und verursachen durch ihre Niederlassung in den Muskeln die Erscheinungen der „Trichinose". Die besonders schwer betroffenen Muskeln (Gesichts-, Bauch-, Zwerchfell- und Brustmuskeln) sind in ihrer Function mehr oder weniger behindert. Als „Muskeltrichine" erscheinen die Embryonen meist spiralig aufgerollt und von einer Kalkkapsel umgeben, in der sie mit der Zeit in Folge fortschreitender Verkalkung absterben. In der 0,3—0,4 mm langen Kapsel findet man nicht selten bis zu Trichinen vor.

Die Kenntniss dieses Verhaltens verdanken wir den Untersuchungen von Zenker, Leuckart und Virchow.

Die Diagnose der Trichinose wird gesichert durch den Nachweis der mit den Stuhlentleerungen abgehenden Geschlechtsthiere und der kleinen freien Jugendformen, denen die Durchbohrung der Darmwand nicht geglückt ist, sowie durch die Untersuchung entnommener Muskelstücke. Zu diesem Zweck holt man aus den besonders schmerzhaften und geschwollenen Halsmuskeln entweder mit der Harpune etwas hervor oder legt den Muskel frei und schneidet mit einer gebogenen Scheere, dem Faserverlaufe der Muskeln entsprechend, flache Stücke ab und untersucht sie bei etwa 80—100facher Vergrösserung, nachdem man sie fein zerzupft und mit Glycerinessigsäure aufgehellt hat.

Bei der Untersuchung von Schweinen ist ganz besonders auf die Hals- und Zwerchfellmuskeln zu achten.

Ascaris lumbricoides. Männchen bis zu 250 mm lang und 3,2 mm dick, Weibchen bis zu 400 mm lang und 5 mm dick. Der cylindrische, vorn und hinten verjüngte Wurm zeigt am Kopfende 3 Lippen. Vulva im 2. Körperdrittel, After am hinteren Körperpol. Das Männchen hat 2 keulenförmige Spicula. Die Würmer leben vorwiegend im Dünndarm, sind

bei Kindern und Geisteskranken sehr häufig. Ihre Eier, 0,05 bis 0,06 mm dick (Fig. 15, a), befinden sich zunächst noch nicht in Furchung, gehen sehr zahlreich im Koth ab. Die Infection des Menschen erfolgt, wenn die Eier etwa 4—6 Wochen in feuchter Umgebung zugebracht haben, wo der Embryo sich entwickelt und die gebuckelte, bräunliche Aussenschale nicht verloren geht (wie dies im Wasser möglich ist). Der Embryo entwickelt sich zwar auch im Ei, dessen äussere Schale zerstört ist; er wird aber dann im Magen durch den Saft vernichtet. Von der Aussenschale geschützt, gelangt er (ohne Zwischenwirth!) im Ei durch den Magen hindurch und bohrt sich im Dünndarm vermöge eines Embryonalstachels durch die Schale (Lutz). Ist der Embryo noch nicht entwickelt, so verlassen die in den Darmcanal per os gelangten Eier wieder unzerstört den Körper.

Filaria Bankrofti. Filaria sanguinis hominis. Der reife, bis zu 10 cm lange, fadenförmige Wurm sitzt im Unterhautzellgewebe des Scrotums und bewirkt starke Anschwellungen besonders auch der Drüsen. Für den Arzt sind fast ausschliesslich die Embryonen (Fig. 18) von Interesse, weil sie im Blute kreisen und ausser durch andere Sekrete, besonders mit dem Harn ausgeschieden werden und die charakteristische Chylurie und Hämaturie (s. diese) erzeugen. Es sind zarte, durchscheinende, cylindrische Gebilde mit abgerundetem Kopf und zugespitztem Schwanzende. Eine structurlose Scheide überragt Kopf und Schwanzende, bald geissel-, bald kappenartig. In derselben bewegen sich die Embryonen meist lebhaft. Sie sind nach Scheube 0.2 mm lang, 0,004 mm dick. Im Blute werden sie nur Nachts gefunden, bei Tage nur, wenn man die Menschen am Tage schlafen lässt. Dies scheint nach den Untersuchungen von Lutz mit der Weite der Capillaren zusammenzuhängen, die Nachts für gewöhnlich grösser ist.

Fig. 18. Filaria-Embrionen (nach v. Jaksch).

Die Wanderung der Embryonen ist sehr eigenartig. Sie gelangen beim Blutsaugen in den Darm der Moskitos und bei dem Tode der Mücken, der bald nach der Eiablage erfolgt, in's Wasser. Ob sie dann noch ein Wasserthier als Wirth benutzen oder unmittelbar durch das Trinken in den menschlichen Darm gelangen, ist noch nicht aufgeklärt.

Cestoden. Gemeinsame Kennzeichen und Eigenschaften. Mund- und darmlose Plattwürmer, die aus einer oft sehr langen

Reihe von Einzelthieren gebildet sind. Das vorderste Glied, der Kopf oder Skolex, zeigt besonderen Bau, er trägt Saugnäpfe, die zum Festhalten dienen und mitunter einen Hakenkranz. Dieses erste Glied ist als die Mutter aller übrigen anzusehen, da es durch Knospung und Theilungserscheinungen die ganze Kette, Strobila, hervorbringt, so dass also das älteste Glied am entferntesten, das jüngste unmittelbar dem Kopf benachbart ist. Darauf beruht auch der Unterschied in der geschlechtlichen Entwicklung der Einzelglieder. Die jüngsten zeigen keinerlei Geschlechtsdrüsen, die mittleren beherbergen voll entwickelte Sexualorgane, die an den Endgliedern wieder rückgebildet sind bis auf den ursprünglich viel kleineren Uterus, der hier zu einem mächtigen, oft stark verästelten Eibehälter ausgewachsen ist.

Die einzelnen Glieder sind stets zwitterig, die Ausmündung der Geschlechtswege befindet sich entweder seitlich (Taenia), oder in der Mittellinie (Bothriocephalus), hier und da sieht man auch den ausgestülpten Penis.

Die reifen Glieder (Proglottiden) sind im Stande, den Darm selbstständig zu verlassen und bieten dann auffallend starke Musculatur (T. saginata) oder gelangen nur mit dem Fäces nach aussen (T. solium). Sie enthalten viele tausend Eier, in denen der Embryo schon völlig entwickelt ist! Sind die Eier in einen passenden Wirth (Rind, Schwein, Hecht) gelangt, so werden die Embryonen frei, durchbohren mit Hülfe ihrer 6 Häkchen die Darmwand des Wirths und gelangen durch den Blutstrom in dessen übrige Organe. Sie entwickeln sich zu einem oft ansehnlich grossen Bläschen, das sich durch Knospung fortpflanzt; es treibt meist nur eine, nicht selten auch viele 100 Knospen in sein Inneres hinein, wovon jede die Organisation des Skolex darbietet. Gelangt eine solche Blase (Cysticercus, Echinococcus) in den Darm des ursprünglichen Bandwurmwirths, so wird die Blase verdaut und der Skolex beginnt durch Knospung wieder eine Gliederkette zu erzeugen.

Die Cestoden ernähren sich von Chymus durch Endosmose.

Taenia solium (Fig. 19). Der 3—3½ m lange und bis zu 8 mm breite Wurm zeigt 800 Glieder und mehr, wovon 80

bis 100 reif sind. Er ist durch einen vor den nicht besonders stark entwickelten Saugnäpfen gelegenen Hakenkranz ausgezeichnet. Nach Leuckart kann derselbe bisweilen abgefallen sein. Im Vergleich mit der Saginata ist der Uterus auffallend wenig verästelt. Die Eier sind rundlich in dicker Schale.

Die mit dem Stuhl abgehenden Proglottiden gelangen in den Darmcanal des Schweines. Die aus den massenhaften Eiern frei gewordenen Embryonen siedeln sich in dessen Muskelfleisch an und entwickeln sich zu 8—10 mm grossen Bläschen, die Cysticercus cellulosae, „Schweinefinne", genannt werden.

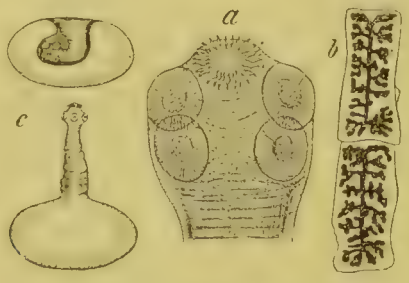

Fig. 19.
Taenia solium (nach Leuckart).
a Kopf, b Proglottiden, c Cysticercus cellulosae (ein- u. ausgestülpt).

Aber auch der Mensch selbst ist für die Entwicklung des Cysticercus geeignet. Gelangen abgegangene reife Proglottiden (durch Selbstinfection) per os wieder in den menschlichen Magen (auch Antiperistaltik beim Brechact wird beschuldigt (?)), so können die freiwerdenden Embryonen in die verschiedensten Körpertheile einwandern. Ausser den Cysticercen der Haut sind die zu ernsten Störungen führenden Blasen, in Herz, Gehirn und Augen gefunden. An den (z. B. aus der Haut entfernten) Cysticercusblasen ist der Kopf stets eingestülpt. Durch sanftes oder stärkeres Drücken und Streichen mit einem in Wasser getauchten Pinsel erreicht man aber meist die Vorstülpung des Skolex (Fig. 19, c).

Die ***Taenia saginata*** (Fig. 20) ist 7—8 m lang und besitzt bisweilen 1200—1300 Glieder von 12—14 mm Breite, wovon 150—200 reif sind. Der Kopf zeigt in der Mitte eine

grubenförmige Vertiefung (keine Haken) und 4 auffallend stark musculöse Saugnäpfe. Auch die reifen Glieder, die häufig spontan oder mit dem Stuhl abgehen, sind sehr

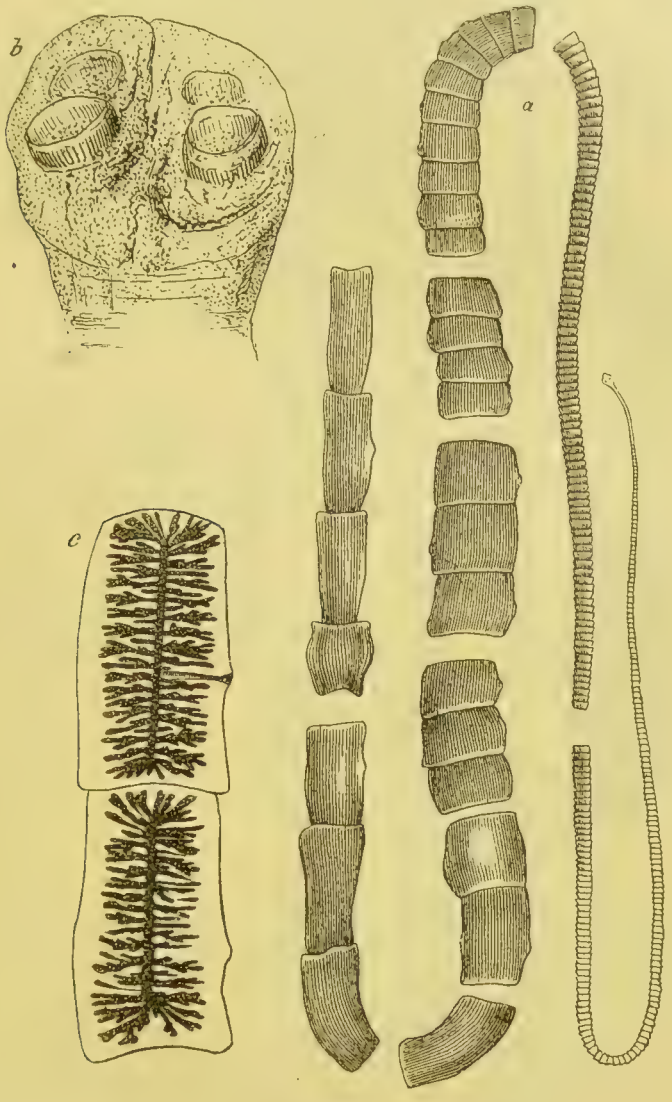

Fig. 20.
Taenia saginata. a natürliche Grösse des in verschiedenen Abschnitten dargestellten Wurms, b Kopf (mit Pigmentcanälchen), c Proglottiden (z. Th. nach Leuckart).

muskelstark; ihr Uterus ist reich verästelt. Die Eier, oval, besitzen ausser der kräftigen Schale meist noch eine helle (Dotter-) Haut. Die ausgeschiedenen Glieder vermögen an den Grashalmen hoch zu klettern, werden vom Rindvieh ge-

fressen, worin sie sich zum Cysticercus entwickeln, der äusserlich dem Cystic. cellulosae gleicht, aber natürlich den Kopf der Taenia saginata besitzt. Eine Entwicklung desselben im Menschen ist bisher nicht beobachtet.

Die ***Taenia nana*** (Fig. 21) stellt den kleinsten, bisher bekannten menschlichen Bandwurm dar, der bei 0,5 mm Breite höchstens 15 mm lang wird. Man findet 150—170 Glieder,

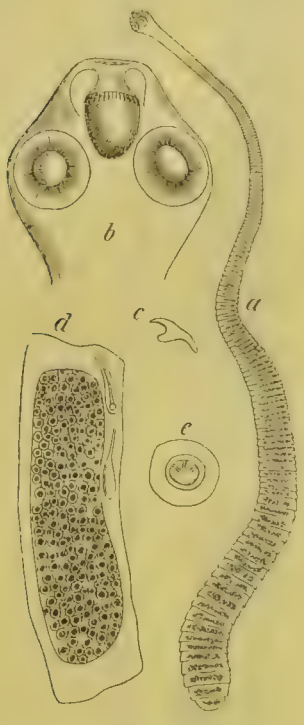

Fig. 21.

Taenia nana (nach Leuckart). a der ganze Wurm, V. 9. b Kopf, V. 50. c Haken, V. 300. d Glied, V. 50. e Ei, V. 125.

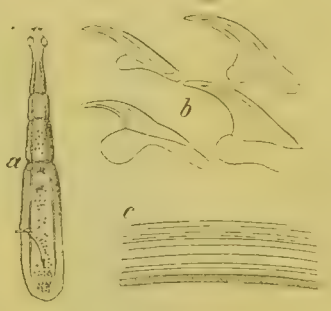

Fig. 22.

a Taenia echinococcus des Hundes. b Haken, c Membranstück (nach Leuckart).

wovon 20—30 reif sind. Ihr Kopf zeigt 4 rundliche Saugnäpfe und einen einstülpbaren Rüssel, der einen Hakenkranz trägt.

Der Wurm kommt häufig in grossen Mengen im Darm vor und kann dann zu schweren nervösen Störungen führen. Er ist zuerst in Egypten und Serbien, dann vielfach in Italien, neuerdings auch 1 Mal bei uns von Leichtenstern in Cöln beobachtet. Die Entwicklung ist noch unbekannt, der Cysticercus vielleicht in Schnecken, die ja hier und da roh gegessen werden.

Von der ***Taenia echinococcus,*** Fig. 22, einem nur 3—5 mm langen Bandwurm, leben oft viele Tausende im Darm des Hundes. Die Embryonen entwickeln sich, wenn die Taeniaeier durch „Anlecken“ u. s. f. vom Hunde in den Magendarmcanal des Menschen gelangt sind, in Leber, Lungen und allen übrigen Organen desselben zu einer oft mächtigen Wasserblase, die von einer weissen, elastischen, verschieden dicken und deutlich geschichteten Wand umhüllt ist. An der Innenseite dieser Membran knospen eine oder mehrere kleine Skolices hervor, die aber nicht immer so direct, sondern häufig erst in Tochterblasen gebildet werden. Untersucht man eine solche unter dem Mikroskop, so sieht man zwischen den 4 Saugnapfanlagen einen eingestülpten Hakenkranz, der aus 2 Reihen von Häkchen gebildet wird. Sonst enthält die Blase eine wasserklare Flüssigkeit, die durch das Fehlen jeden Eiweissgehaltes ausgezeichnet ist, aber Kochsalz enthält.

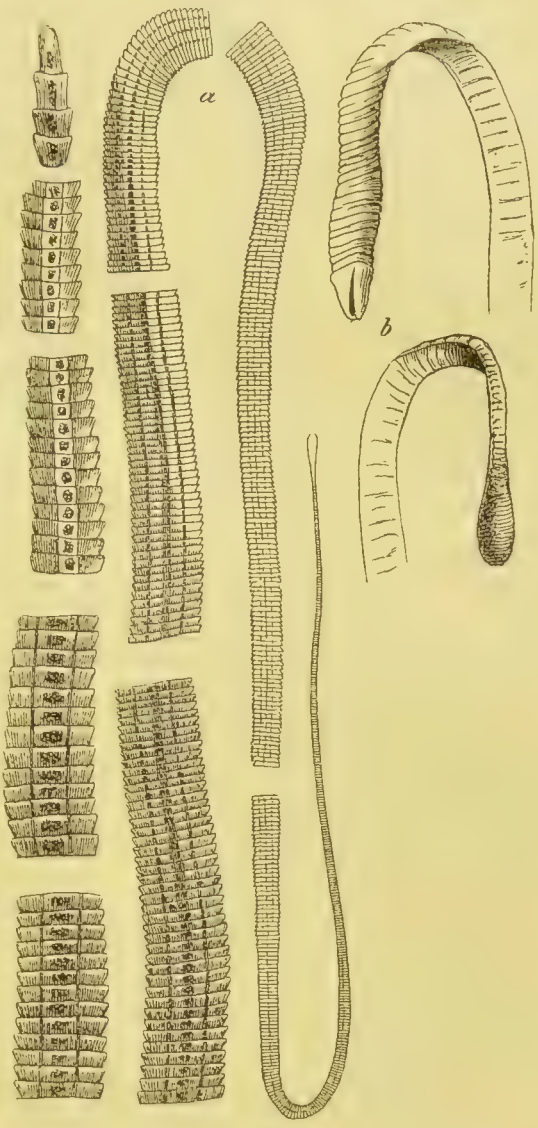

Fig. 23.
Bothriocephalus latus (nach Leuckart).
a Wurm, abschnittsweise, natürliche Grösse.
b Kopf in Seiten- und Vorderansicht.

Für die Diagnose der Echinococcusblasen ist der Abgang

ganzer Blasen absolut entscheidend; nächstdem ist auf Membrantheile, Skolex und Häkchen zu achten.

Der ***Bothriocephalus latus*** (Fig. 23) kann eine Länge von 8—9 m erreichen, ist in der Regel aber kürzer, besitzt 3000 Glieder und mehr, ist 10—20 mm breit und in der Mittellinie dicker als an den Rändern. Die Geschlechtsöffnung liegt in der Mittellinie. Sein Kopf ist abgeflacht und besitzt an den Seiten 2 seichte Sauggruben.

Die Eier, Fig. 15, e, oval, 0,05 mm lang, 0,035 mm breit, nur von einer Schale mit aufspringendem Deckel umhüllt. Nachdem sie in's Wasser gelangt sind, entwickelt sich der mit Flimmerkleid besetzte Embryo, der im Wasser schwimmend in den Hecht und seine Musculatur gelangt und zu einem Skolex auswächst, der eine Länge von 10 mm erreichen kann.

Die Infection des Menschen erfolgt durch den Genuss von mangelhaft geräuchertem oder gekochtem bez. gebratenem Hecht. Ausser den örtlichen Darmstörungen sind schwere Anämien (s. diese) als Folgen der Bothriocephalusinvasion bekannt, weshalb in zweifelhaften Fällen auf die Eier oder nach einer eingeleiteten Abtreibungscur auf die charakteristischen Bandwurmglieder zu fahnden ist.

Von den ***Trematoden,*** parenchymatösen Saugwürmern mit afterlosem Darm und mehreren Saugnäpfen, haben für uns ein beschränktes Interesse das Distomum hepaticum und lanceolatum, deren Eier in den Fäces vorkommen. Wichtiger sind (wegen der durch ihr Verweilen im Körper verursachten bemerkenswerthen Störungen) die in aussereuropäischen Ländern, besonders in Japan, China und Indien, sehr verbreiteten Formen: Distomum haematobium s. Bilharzia haematobia und das Distomum pulmonale.

1. ***Bilharzia haematobia*** (Fig. 24). Geschlechter getrennt. Weibchen 16—20 mm lang, cylindrisch, wird in einer tiefen, an der Bauchfläche des 12—15 mm langen Männchens gelegenen Rinne (Canalis gynaecophorus) getragen. Die ausgebildeten Würmer bewohnen den Stamm und die Verzweigungen der Pfortader und die Venenplexus von Harnblase und Mastdarm. Dagegen werden ihre Eier ausser an diesen Orten auch in der Blasenwand, frei in der Blase und, das ist für den Arzt besonders wichtig, im Harn gefunden, der in der Regel die Zeichen von Cystitis mit Hämaturie dar-

bietet. Da die venösen Gefässe oft dicht mit den Parasiten angefüllt sind, kommt es zu Stauungen und Austreten von Blut und Eiern. Diese sind 0,05 mm breit, 0,12 mm lang und tragen einen 0,02 mm langen Enddorn (während in der Blasenwandung selbst oft Eier mit Seitenstachel vorkommen), die Eischale ist mässig dick und ohne Deckel. An den abgelegten Eiern ist der entwickelte Embryo durchscheinend und zeigt oft lebhafte Beweglichkeit. Er schlüpft erst aus, wenn das Ei in Wasser gelangt, und sprengt dann die Eischale der Länge nach. Er hat

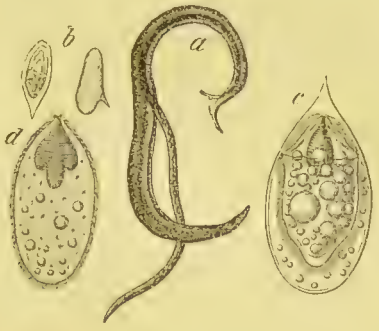

Fig. 24.
Bilharzia haematobia (nach Leuckart).
a Männchen u. Weibchen in copula, V. 10. b Eier mit End- u. Seitendorn, V. 12.
c Embryohaltiges Ei, V. 40. d Freier Embryo mit Flimmerkleid, V. 50.

eine kegelförmige Gestalt mit Kopfzapfen und Flimmerkleid. Im Harn erscheinen sie unbeweglich und gehen nach 24 Stunden darin zu Grunde. Die Uebertragung findet sehr wahrscheinlich durch das Trinkwasser statt, in dem, wie bemerkt, die Embryonen schon nach wenigen Minuten zum Ausschlüpfen veranlasst werden. (Ob sie erst noch in ein anderes Thier eindringen, ist unbekannt.)

Der Parasit wurde in den 50er Jahren von Bilharz in Cairo entdeckt. Ausser ihm haben Chatin, Sonsino und insbesondere Leuckart unsere Kenntniss über das biologische Verhalten u. s. f. gefördert.

2. ***Distomum pulmonale.*** Der 8—11 mm lange Wurm sitzt meist in den oberen Luftwegen, bisweilen in kleinen Hohlräumen der Lungen, die von ihm selbst veranlasst werden; er hat eine walzenförmige Gestalt, ist vorn stark, hinten etwas weniger abgerundet und besitzt einen Mund- und einen Bauchsaugnapf.

Fig. 25.
Ei von Distomum pulmonale. Deckel aufgesprungen. (Sputum-Präparat.)

Die Eier oval, besitzen eine $^1/_2$—1 μ dicke, braungelbliche Schale, worin der Embryo noch nicht ausgebildet, die Furchung aber schon eingeleitet ist. Bei Druck gegen das Deck-

glas springt die Schale und die Klümpchen treten aus. Sie sind schon mit der Lupe als hellbraune Punkte zu sehen und im Mittel 0,04 mm breit und 0,06 mm lang (Scheube); an einem älteren, mir zur Verfügung gestellten Präparat fand ich mehrere nur 0,016 mm breit und 0,026 mm lang.

Die mit diesem Wurm behafteten Kranken leiden an häufig wiederkehrender Haemoptoe. Das meist nur frühmorgens durch Räuspern entleerte Sputum ist bald nur zäh schleimig und mit Blutstreifen durchsetzt, bald rein blutig. Stets enthält es zahlreiche (in einem Präparat 100 und mehr) Eier der oben beschriebenen Art (und in der Regel massenhafte Charcot-Leyden'sche Krystalle).

II. Die Untersuchung des Blutes.

A. Das Blut bei Gesunden.

Physiologische Vorbemerkungen.

Das gesunde arterielle Blut zeigt die helle Röthe des Oxyhämoglobins, der Sauerstoffverbindung des Hämoglobins. Es wird um so dunkler, je mehr es an O einbüsst. Sauerstofffreies Blut ist dichroitisch; es erscheint bei durchfallendem Licht dunkelroth, bei auffallendem grün. Das Oxyhämoglobin bildet sich schon durch Schütteln der Hämoglobinlösung an der Luft, giebt aber den Sauerstoff auch leicht ab, vor allem an reducirende Substanzen, wie Schwefelammonium und Kupfersalze.

Das Blut reagirt im Leben stets alkalisch.

Zieht man einen vorher mit concentrirter Kochsalzlösung stark angefeuchteten Streifen rothen Lackmuspapiers mehrmals durch das zu untersuchende Blut und spült das anhaftende Blut rasch mit der Kochsalzlösung ab, so zeigt sich in der Regel die alkalische Reaction deutlich an.

Zu gleichem Zweck benutzt man mit Lackmustinctur getränkte feine Alabaster- oder Thonplättchen, auf die man ein Tröpfchen Blut flüchtig einwirken lässt, ehe man mit Wasser wieder abspült. Zur Bestimmung des Alkalescenzgrades ist nach v. Jaksch u. a. die Landois'sche Methode recht zweckmässig, auf die hier nur hingewiesen werden kann.

Das **specifische Gewicht** schwankt in engen Grenzen. Es beträgt im Mittel 1055.

Man bestimmt es am einfachsten nach der Schmaltz'schen (pyknometrischen) Methode, bei der man nur 0,1 g, etwa 2 Tropfen Blut braucht. Eine feine Glascapillare, etwa 12 cm lang, 1,5 mm weit, an den Enden auf 0,75 mm verjüngt, wird auf einer chemischen Waage genau gewogen und nachdem sie mit destillirtem Wasser

gefüllt ist, von neuem gewogen. Darnach wird die Capillare gereinigt, mit Blut gefüllt und ihr Gewicht abermals bestimmt. Die gewonnene Zahl wird nach Abzug des Gewichts der Capillare durch das genau bestimmte Gewicht der gleich grossen Menge destillirten Wassers dividirt. Der Quotient zeigt das specifische Gewicht des Blutes an.

Die **Gesammtblutmenge** beträgt beim Menschen $^1/_{13}$ seines Körpergewichts.

Zusammensetzung: Das Blut besteht aus dem Plasma, das den Faserstoff noch in Lösung hält, und den körperlichen Gebilden: rothen und farblosen Blutkörperchen und Blutplättchen.

Die rothen Blutkörper, Erythrocyten, bestehen aus dem quellungsfähigen, in Aether und Chloroform leicht löslichen

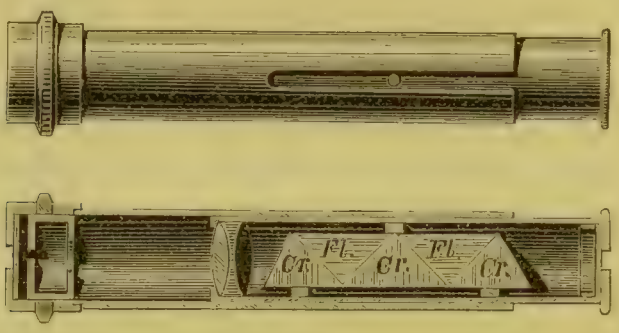

Fig. 26.
Handspektroskop von Browning (Zeiss).

Stroma und dem die Farbe bedingenden Hämoglobin. Dies ist ein mit einem Farbstoff verbundener, dem Globulin nahestehender Eiweisskörper, von dem der eisenhaltige Farbstoff durch Säuren und starke Alkalien als Hämatin leicht abzutrennen ist. Während dies in der Regel nur als amorphes, braunes Pulver gewonnen werden kann, ist seine Chlorverbindung, das Hämin, in charakteristischen Krystallen darzustellen (s. u.). Das Hämoglobin ist von dem Stroma der Blutzellen durch hohe Wärme, Elektricität, Decantiren mit kohlensaurem Wasser, Einleiten von Serum einer anderen Thierspecies in die Blutbahn u. a. Vorgänge abzutrennen. Das Blut wird „lackfarben". Geschieht dies im lebenden Körper, so droht demselben durch das freigewordene Stroma schwere Gefahr (Alex. Schmidt).

Das gesunde Blut zeigt ein bemerkenswerthes **spektroskopisches** Verhalten, das man mit dem Handspektroskop (Zeiss) (Fig. 26) schnell und bequem prüfen kann. Man mischt einige Blutstropfen in einem Reagensglas mit Wasser und hält das Glas vor den Spalt des gegen das Licht gewandten Spektroskops. Sofort fallen die (zwischen den Linien D und E) im gelb und grün des Spektrums gelegenen Absorptionsstreifen auf (Fig. 27a).

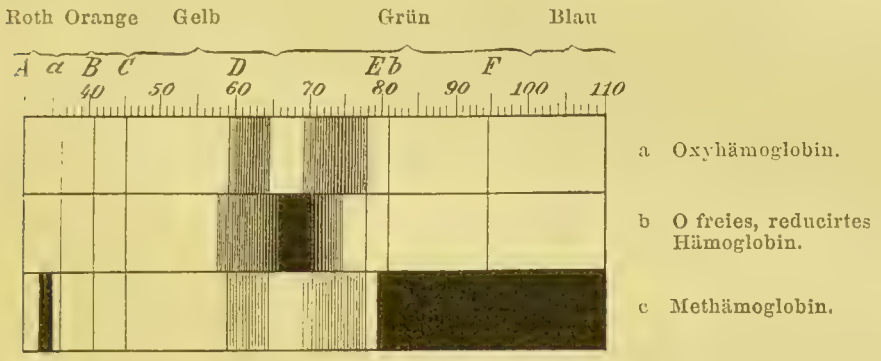

Fig. 27.

Giebt man zu der Mischung einige Tropfen einer Schwefelammonium- oder Kupfersulfatlösung, so verschwinden die Streifen und es tritt an ihrer Stelle ein breiter, dem O freien, reducirten Hämoglobin eigener Streifen auf (Fig. 27, b). Durch Schütteln an der Luft oder Umrühren der Mischung mit einem Glasstabe können die Oxyhämoglobinstreifen wieder hervorgerufen werden.

Die mikroskopische Untersuchung des Bluts geschieht 1. am feuchten, soeben dem Körper entnommenen oder in feuchter Kammer aufbewahrten Blut, 2. am Trockenpräparat.

Mikroskopie des frischen Präparats. Man entnimmt durch einen Lanzettenstich in die vorher gereinigte Fingerkuppe oder, was ich zur Vermeidung der an den Fingern eher zu befürchtenden Infection stets vorziehe, aus dem Ohrläppchen ein kleines Tröpfchen Blut und benetzt damit ein mit der Pincette gefasstes Deckglas, das man möglichst rasch auf einen Objectträger gleiten lässt. Es ist rathsam, den Tropfen gerade so zu wählen, dass der ganze Raum zwischen den beiden Gläsern von dem Blut in gleichmässig zarter Schicht ein-

genommen wird; besonderes Andrücken des Deckglases ist durchaus zu vermeiden.

Bei einer Vergrösserung von etwa 250—350 sieht man die rothen Blutkörper einzeln oder in Geldrollenanordnung, dazwischen vereinzelte farblose Blutzellen, endlich kleine blasse, runde oder elliptisch geformte Gebilde, die zuerst von Bizzozero beschriebenen Blutplättchen.

Die rothen Blutkörper[1]) sind biconcave Linsen mit abgerundetem Rand; sie erscheinen als kreisrunde Scheiben, wenn sie auf der Fläche, als bisquitförmige Gebilde, wenn sie mit der Kante aufliegen. Die flach zugekehrten Zellen zeigen bei genauer Einstellung in den Brennpunkt die centrale Delle als matten, gegen den Rand zu verstärkten Schatten, während sonst die Mitte hell und der Rand der Zelle dunkler wird. Durch Anlagerung mehrerer Blutzellen aneinander wird stets deutliche Geldrollen- oder Säulenbildung bewirkt. Die einzelnen Zellen sind blassgelbliche, mit einem Stich in's Grünliche gefärbte, homogene, kernlose Gebilde. Je nach der Dicke des Präparats beobachtet man, bald früher, bald später in der Nähe des Deckglasrandes oder kleiner Luftblasen, das Auftreten von rothen Blutzellen mit gezacktem Rand oder in Stechapfelform; ein Zeichen, das auf Verdunstungserschei-

---

[1]) Anm. Virchow's Ausspruch: „die Geschichte der rothen Blutkörper ist immer noch mit einem geheimnissvollen Dunkel umgeben", besteht auch heute leider noch zu Recht. Die grösste Berechtigung hat wohl die Anschauung, dass rothe und farblose Blutzellen von Anfang an als zwei getrennte Zellengruppen bestehen.

Nach der älteren, jüngst durch H. Müller wieder vertheidigten Anschauung sollen die rothen und farblosen Blutzellen aus einer einzigen farblosen Zellart entstehen, die sich sowohl zu Leukocyten, als auch unter Hämoglobinaufnahme zu Erythrocyten entwickele. Andererseits nehmen Denys und Löwit 2 verschiedene farblose Grundzellen (Leuko- und Erythroblasten) an und weichen nur bez. des Orts, an dem die Umwandlung der farblosen in farbige Zellen stattfindet, von einander ab. Nach Denys, der beiden Arten die Karyomitose (indirekte Kerntheilung) zuspricht, geht die Umwandlung nur im Knochenmark, nach Löwit erst im circulirenden Blut vor sich. Hayem wiederum erkennt als einzige Vorstufe der rothen Blutkörper die Hämatoblasten (Blutplättchen) an, während Neumann und Bizzozero alle diese Ansichten verwerfen und die Entstehung rother Blutzellen lediglich durch Mitose jugendlicher, kernhaltiger, rother Zellen im Knochenmark zu Stande kommen lassen.

nungen hinweist. Auch durch Zusatz von schwefelsaurem Natron werden sehr rasch solche Bilder erzeugt, während durch Wasserzusatz eine kuglige Aufblähung der Körperchen mit Verschwinden der centralen Delle bedingt wird.

In der Regel sind die rothen Blutkörper von ziemlich gleicher Form und Grösse. Diese beträgt nach zahlreichen Untersuchungen von Gram, Laache, Graeber u. a. im Mittel 7,8 μ und ist bei Männern und Frauen gleich. Am häufigsten fand Gram den Durchmesser von 7,9 μ, am seltensten 9,3 μ. Der kleinste Diameter darf zu 6,5 μ angenommen werden.

Die weissen oder farblosen Blutscheiben, Leukocyten, treten stets nur vereinzelt im Gesichtsfeld auf und lassen schon ohne jeden Zusatz feine Körnung und Unebenheiten der Oberfläche erkennen. Die meist schon am frischen Präparat deutliche Kernfigur tritt bei Zusatz verdünnter Essigsäure lebhafter hervor. Bei der Untersuchung am geheizten Objecttisch zeigen sie oft lebhafte Eigenbewegungen.

Je nach der Grösse der Zellen, die zwischen 3—15 μ wechseln kann, und der Form und Zahl ihrer Kerne unterscheidet man im allgemeinen 4 verschiedene Leukocytenarten.

1. Kleine einkernige, runde Zellen mit verhältnissmässig grossem, rundem Kern und schmalem, nicht contractilem Protoplasmasaum. Die Zellen sind durchweg kleiner als die rothen Blutkörper. Man bezeichnet sie als **„kleine Lymphocyten“.**

2. Grössere, ebenfalls einkernige Zellen mit blassem Zellleib, mindestens von der Grösse rother Blutkörper oder etwas darüber. Der meist eiförmige Kern zeigt manchmal beginnende Lappung. **Grosse Lymphocyten.**

3. Leukocyten mit etwas stärker lichtbrechendem, feinkörnigem, contractilem Protoplasma und mannigfach geformtem Kerne. Die Grösse der Zellen übertrifft den Durchmesser der Erythrocyten um mehrere Mikra. **Polymorphkernige Leukocyten.**

Ist die Kernfigur derart getheilt, dass die einzelnen Abschnitte nicht mehr mit einander verbunden sind, so spricht man auch von **„Polynucleären Leukocyten“.**

Diese beiden Zellformen bilden die überwiegende Mehrzahl der farblosen Blutkörper; sie kann man als Leukocyten im engern Sinne ansehen.

4. Eine kleine Zahl der unter 3 beschriebenen Formen ist durch auffallend stärker glänzende Körnung des Zelleibes ausgezeichnet. **Grobgranulirte Leukocyten** (Max Schultze) oder **eosinophile Zellen** (Ehrlich).

Die von Bizzozero entdeckten **Blutplättchen** sind sehr unbeständige, zu raschem Zerfall geneigte Gebilde. Da sie sich rasch nach dem Einstich an den Wundrand ansetzen, so muss man stets den ersten vorquellenden Blutstropfen zur Untersuchung verwenden. Gleichwohl werden sie leicht übersehen, weil sie in dem in der gewöhnlichen Weise angefertigten Blutpräparat rasch zerfallen.

Um sie unverändert hervortreten zu lassen, empfiehlt es sich, den ersten Tropfen Blut ohne Luftzutritt direct in einen auf die Hautstelle gebrachten Tropfen einer Conservirungsflüssigkeit aufzufangen. Als solche sind folgende anzurathen: 1. 1% wässrige Osmiumsäurelösung, 2. ein Gemisch aus 1 Theil derselben und 2 Theilen physiologischer Kochsalzlösung, 3. eine 14% Magnesiumsulfatlösung oder 4. eine Lösung von 1 Theil Methylviolett in 5000 physiol. Kochsalzlösung. Bei Anwendung der letzteren treten die Gebilde gleich gefärbt hervor.

An den ungefärbten Präparaten zeigen sich die Plättchen als 1,5—3,5 μ grosse, schwach rosig leuchtende Scheibchen von kreisrunder oder mehr eiförmiger Gestalt.

Eine diagnostische Bedeutung kann ihnen zur Zeit noch nicht beigemessen werden, da bislang die Ansichten darüber getheilt sind, ob die Plättchen als integrirender Bestandtheil des normalen Bluts gelten dürfen (Bizzozero, Hayem, Afanassiew u. a.) oder als Zerfallsproducte farbloser Blutzellen zu betrachten sind (Löwit, Weigert u. a.). Das eine steht aber wohl unzweifelhaft fest, dass die Ansicht Hayem's, der in den Plättchen die Vorstufen der rothen Blutkörper erblickt und sie deshalb als Hämatoblasten bezeichnet, unbedingt zurückgewiesen werden muss.

Nicht selten begegnet man in den ohne Conservirungsmittel angefertigten Blutpräparaten feinen blassen Gebilden, die weit kleiner als die Blutplättchen sich darstellen und in der Regel als **Elementarkörnchen** bezeichnet werden. Es sind eiweisshaltige, nicht selten zu kleinen Haufen gruppirte Gebilde, die wohl mit Recht als Zerfallsproducte der Leukocyten

und Plättchen betrachtet werden, da sie in den unter den oben genannten Cautelen angelegten Präparaten nicht auftreten.

Auf die Herstellung und Färbung der „Bluttrockenpräparate" werden wir bei der Untersuchung des kranken Bluts eingehen.

Die **Zählung** der im normalen Blut vorkommenden Zellen ist von grosser Bedeutung. Man berechnet in der Regel nach dem Vorgange von Vierordt, Welcker u. a. die Zahl der Blutscheiben auf 1 cmm. Da das unverdünnte Blut wegen der Massenhaftigkeit der rothen Blutscheiben, ihrer Neigung zu Geldrollenbildung und raschen Gestaltsänderungen, zu diesem Zwecke völlig ungeeignet ist, muss jede Zählung mit mehr oder weniger stark verdünntem Blut ausgeführt werden. Zur Verdünnung eignen sich folgende Flüssigkeiten:

1. Eine 3% Kochsalzlösung,
2. - 15—20% Magnesiumsulfatlösung,
3. - 5% schwefelsaure Natronlösung.
4. Die Hayem'sche Flüssigkeit:

Hydrargyr. bichlorat.	0,5
Natrii sulf.	5,0
- chlorat.	2,0
Aq. destill.	200,0.

5. Die Pacini'sche Flüssigkeit:

Hydrarg. bichlor.	2,0
Natrii chlorat.	4,0
Glycerin.	26,0
Aq. destill.	226,0.

Jede Lösung ist brauchbar; die Hayem'sche Lösung verdient vielleicht aus dem Grunde eine besondere Empfehlung, da bei ihr Form und Farbe der rothen Blutscheiben unverändert bleiben und eine kaum nennenswerthe Verkleinerung bewirkt wird.

Die Zählung wird am zweckmässigsten mit dem Thoma-Zeiss'schen Zählapparat ausgeführt. Derselbe ist als eine Combination der von Malassez, Hayem und Gowers angegebenen Apparate zu betrachten. Er besteht aus dem Mischer (Fig. 28, MS), dem mit eingeschliffener Zählkammer versehenen Objectträger O und dem plangeschliffenen Deckglas D.

Zur Zählung der rothen Blutzellen saugt man durch das am Mischer befindliche Gummirohr in den Mischer, an dem die Zahlen

0,5, 1 und 101 eingeschliffen sind, das Blut bis zur Marke 0,5 oder 1, sodann nach flüchtigem Abwischen der Pipettenspitze ohne jeden unnöthigen Zeitverlust von der Verdünnungsflüssigkeit bis zur Marke 101 an. Das Ansaugen ist besonders vorsichtig auszuführen, da neben dem Blut leicht mal Luftblasen mit angezogen werden und bei mangelnder Sorgfalt die Verdünnungsflüssigkeit über die Marke 101 hinausdringt. Ist die Hohlkugel E bis zu dieser Marke gefüllt, so muss man sofort die Flüssigkeit möglichst gut mischen, was durch die flottirenden Bewegungen der in der Kugel befindlichen Glasperle wesentlich gefördert wird. Bei dem Schütteln ist die untere Mündung der Pipette mit dem Finger zu schliessen und der Schlauch dicht über der Marke 101 zu comprimiren. Je nachdem man bis zu 0,5 oder 1 Raumtheil Blut aufgezogen hat, ist die Verdünnung von

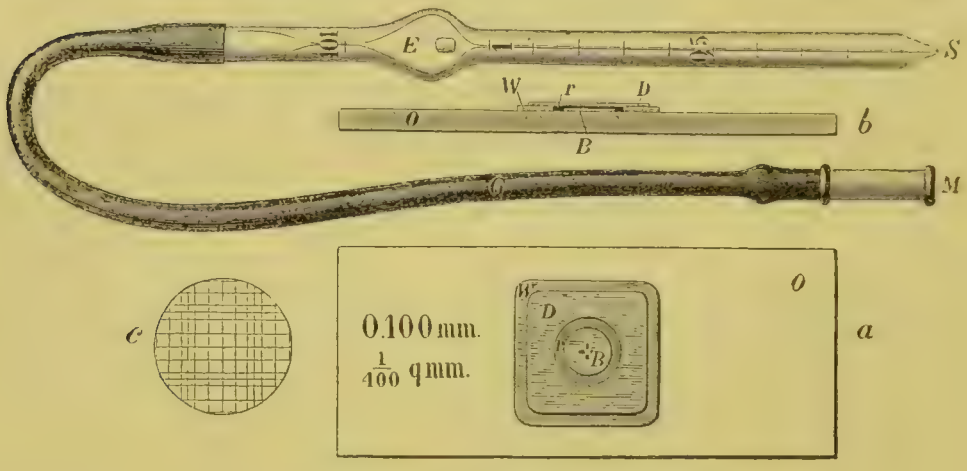

Fig. 28.
Blutkörperchenzählapparat von Thoma-Zeiss.

1 : 200 oder 1 : 100 bewirkt, da der Raumgehalt der Kugel zwischen den Marken 1 und 101 genau 100 mal grösser ist als der Inhalt der Capillare von der Spitze bis zur Marke 1.

Bevor man jetzt einen Tropfen der Blutmischung in die Zählkammer bringt, hat man die in der Capillare des Mischers befindliche Flüssigkeit — die ja nur aus der ungemischten Verdünnungsflüssigkeit besteht — durch Ausblasen zu entfernen. Sodann beschickt man die Zählkammer vorsichtig mit einem Tropfen und schliesst sie mit dem Deckglas derart ab, dass jede Luftblase vermieden wird und das Deckglas gleichmässig anliegt. Hat man einige Minuten gewartet, um das Absetzen der Blutzellen in Ruhe vor sich gehen zu lassen, so beginnt man mit der Zählung, indem man sich einer 120—200fachen Vergrösserung bedient.

Die Zählkammer (b) zeigt folgende Einrichtung. Auf den starken, glattgeschliffenen Objectträger O ist die viereckige Glasplatte W angekittet, die einen kreisrunden Ausschnitt trägt. Auf dem Grunde der hierdurch bewirkten Vertiefung ist das feine Glasplättchen B eingelassen, das genau um 0,1 mm geringere Dicke besitzt, als die sie umgreifende angekittete Scheibe W, und auf ihrer der „Kammer" zugewandten Oberfläche eine mikroskopische Feldereintheilung, wie bei c, zeigt. Diese ist aus 16 grösseren Vierecken gebildet, deren jedes wieder 16 kleinere Quadrate umschliesst. Mit Ausnahme der an der äusseren Grenze gelegenen Quadrate ist jedes grössere Viereck der besseren Orientirung wegen von einer doppelten Reihe von Rechtecken umgeben.

Bei der Zählung nimmt man am besten je 4 übereinanderliegende kleine Quadrate reihenweise in der Art durch, dass man stets alle Körperchen zählt, die auf dem oberen und linken Rande und im Innern jedes kleineren Vierecks liegen und zum Schluss die am untersten und rechten Rande jedes, 16 kleine Quadrate umschliessenden, grossen Vierecks gelegenen Zellen hinzurechnet. Man beginnt am besten, um Wiederholungen zu vermeiden, mit dem obersten linksgelegenen Viereck und zählt soviel Einzelquadrate durch, dass man im ganzen mindestens 1200 rothe Zellen ausgezählt hat.

Da nun die Tiefe der Zählkammer $^1/_{10}$ mm und der Flächengehalt jeden Quadrats $^1/_{400}$ qmm misst, mithin der Rauminhalt eines jeden $^1/_{4000}$ cmm beträgt, so hat man, um die Zahl der rothen Blutkörper in 1 cmm zu berechnen, die gefundene Gesammtzahl der Blutkörper durch die Zahl der ausgezählten Vierecke zu theilen und den Quotienten mit 4000 und je nach der Verdünnung noch mit 100 oder 200 zu multipliciren.

Beispiel. Nehmen wir an, es hätte die Zählung aus 128 Quadraten 1580 rothe Zellen ergeben, so würden wir bei einer Verdünnung von 1 : 100 folgende Rechnung aufzustellen haben:

$$\frac{1580}{128} = 12{,}3 \times 4000 \times 100 = 4920000,$$

mithin würde das untersuchte Blut in 1 cmm 4,92 Millionen rothe Blutscheiben führen.

Die nach der Thoma-Zeiss'schen Methode gewonnenen Zahlen ergeben als Mittel für den Mann 5 Mill., für die Frau 4 – 4 ½ Mill. rothe Blutkörper. Die Fehlergrenzen schwanken bei dieser Methode — bei sorgfältiger Ausführung und Uebung — höchstens zwischen 1 – 2 %. Nennenswerthe Vermehrung der Erythrocytenzahl kommt im allgemeinen nur selten zur Beob-

achtung, indess sind bei völlig Gesunden 6–7 Millionen rothe Blutkörper in 1 cmm beobachtet (Plethora polycythaemica).

Eine exacte Zählung ist nur möglich, wenn ausser der Zählkammer vor allem der Mischer in sauberster Verfassung bei der Untersuchung benutzt wird. Eine Reinhaltung desselben ist nur dadurch zu erzielen, dass man nach dem Gebrauch den noch vorhandenen Inhalt ausbläst und der Reihe nach mit der Verdünnungsflüssigkeit, Wasser, Alkohol und Aether durchspült, indem man dieselben ansaugt und wieder herausbläst. Durch mehrmaliges Durchsaugen von Luft ist der Mischer völlig auszutrocknen.

Anm. Ueber die neuerdings von Hedin empfohlene Methode zur Bestimmung der Blutkörperzahl mit dem Hämatokriten habe ich keine eigenen Erfahrungen gesammelt.

Zur **Zählung der farblosen Blutzellen** wird dieselbe Zählkammer, aber eine andere Mischpipette benutzt. An derselben findet man die Zählmarken 0,5 . 1 und über der Hohlkugel 11. Rieder hat bei Zeiss eine kürzere Pipette construiren lassen, die für 21 Raumtheile abgepasst ist. Zur Verdünnung benutzt man $^1/_3$—$^1/_2$ % Essigsäure, wodurch die rothen Blutkörper gelöst werden. Auch kann man derselben etwas Gentianaviolettlösung zusetzen, um durch die Färbung der Leukocyten die Zählung zu erleichtern. Man verdünnt aber nur im Verhältniss von 1:10 oder 1:20; bei starker Vermehrung der Leukocyten, wie bei der Leukämie, ist eine Verdünnung von 1:25—1:50 zu rathen. Die Zählung selbst wird sonst in gleicher Weise ausgeführt: bei der Schlussrechnung hat man entsprechend der geringeren Verdünnung mit 10, 20 oder 50 zu multipliciren.

Die auf diese Weise gefundenen Werthe für die absolute Menge der Leukocyten in 1 cmm schwanken zwischen 6000 bis 10000; im Mittel ergiebt die Zählung für den Erwachsenen 8000, für Kinder 9500.

Die Fehlerquellen sind grösser wie bei der Bestimmung der Erythrocytenzahl. Schon die Weite der Capillare begünstigt manchen Fehler. Immerhin kann auch hier durch grosse Uebung und Sorgfalt eine ziemlich exacte Ausführung ermöglicht werden, wie dies erst neuerdings aus Rieder's Untersuchungen hervorgeht.

Auf indirectem Wege gelingt die Leukocytenzählung in folgender Weise: Man sucht durch eine möglichst sorgfältige Zählung der rothen und farblosen Blutzellen mit Hülfe des

Zeiss'schen Netzmikrometers am gefärbten Trockenpräparat das Verhältniss der beiden Arten zu bestimmen und berechnet nach dem Thoma-Zeiss'schen Verfahren die Gesammtzahl der rothen Blutkörper im cmm. Sind diese beiden Grössen ermittelt, so gelingt es leicht, die Zahl der Leukocyten im cmm festzustellen. Man hat einfach die für den cmm genau bestimmte Erythrocytenzahl (s) durch den Nenner des das Verhältniss von weiss zu roth ergebenden Bruches zu theilen.

Es sei $s = 5000000$, das Verhältniss von weiss : roth $\frac{1}{700}$, so ist die Leukocytenzahl im cmm $\frac{5000000}{700} = 7142$.

Eine exacte Methode zur **Zählung der Blutplättchen** giebt es nicht, denn die vorgeschlagene Zählung derselben in der Thoma-Zeiss'schen Zählkammer erlaubt nur unsichere Resultate. Will man sie versuchen, so ist eine der oben angegebenen Conservirungsflüssigkeiten unbedingt anzuwenden Als Normalzahl hat Hayem 240000 im cmm angegeben, während ihre Zahl nach anderen zwischen 2—350000 schwanken soll. Darnach könnte man sie etwa als 35mal grösser als die Zahl der in 1 cmm enthaltenen Leukocyten annehmen.

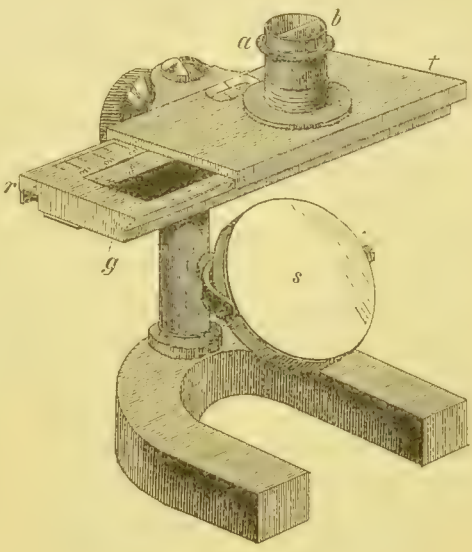

Fig. 29.
Fleischl's Hämometer.

Zur **Bestimmung des (relativen) Hämoglobingehalts** ist für klinische Zwecke das Fleischl'sche Hämometer sehr geeignet.

Der Apparat (Fig. 29) besteht aus dem von einem kräftigen Fuss getragenen Tisch (t), der in seiner Mitte eine kreisrunde Oeffnung besitzt, durch die das vom Spiegel (s) aufgefangene Gas- oder Wachsstocklicht reflectirt werden kann. Unter der Tischplatte ist ein Metallrahmen (r) durch Schraubendrehung hin- und herzubewegen, der einen mit Cassius'schem Goldpurpur gefärbten Glaskeil (g) in der dem Beobachter zugekehrten Hälfte führt. In die runde Oeffnung

des Tischchens kann ein cylindrischer, unten durch Glas geschlossener Behälter (b) eingelassen werden, der durch eine metallene Scheidewand in 2 gleiche Hälften getheilt ist. Der Behälter wird so eingesetzt, dass die Scheidewand parallel dem vorderen Tischrand und die hintere, dem Beobachter zugewandte Hälfte der Kammer genau über dem Glaskeil steht. Der dicht am Glaskeil gelegene Schenkel des Rahmens trägt die Marken 0—120, die beim Hin- und Herbewegen des Rahmens in einem kleinen Ausschnitte (a) am Tischchen abgelesen werden können.

Die Untersuchung wird in der Weise ausgeführt, dass man die beiden Kammerhälften mit Wasser füllt und in der vorderen, frei über dem Spiegel befindlichen etwas Blut auflöst, dessen Menge durch die beigegebenen kleinen Pipetten genau bestimmt ist. Nach Schmaltz fassen sie etwa 0,0054 Aq. dest. Die Färbung des Glaskeils bei der Einstellung der Zahl 100 entspricht dem Farbenton, den normales Blut bei der beschriebenen Auflösung in der vorderen Kammer anzeigt. Die links von der Zahl 100 angegebenen Zahlen drücken aus, wieviel Procent des normalen Hämoglobin-Gehaltes (der im Mittel bei Männern 13,7, bei Frauen 12,6 g in 100 ccm beträgt) in dem untersuchten Blut enthalten ist.

Nach Untersuchungen von Dehio können dieser Bestimmung manche Fehler anhaften, die mit dem Sinken des Farbstoffgehaltes anwachsen. Dehio fand bei einem Gehalt von 20% der Norm ein fehlerhaftes Absinken um 5,5%. Er empfiehlt die Prüfung jedes einzelnen Instrumentes in der Weise, dass man sich eine Art Stammlösung herstellt, d. h. eine Blutlösung, die genau mit der Marke 100 des Hämometers zusammenfällt. Diese für das zu prüfende Instrument „geaichte" Lösung wird nun fortlaufend mit 10—90 Theilen Wasser verdünnt und bei jeder Verdünnung die etwaige Differenz, die das Hämometer dem bekannten Procentgehalt gegenüber anzeigt, aufgezeichnet. Auf diese Weise gelingt es, fast völlig, soweit dies bei der colorimetrischen Bestimmung möglich ist, die Fehlerquellen auszumerzen.

Auch die Bestimmung des Hämoglobingehalts nach Gowers beruht auf colorimetrischer Schätzung. Der kleine Apparat[1]) hat vor dem Fleischl'schen den Vorzug grosser Einfachheit, Handlichkeit und Billigkeit voraus, weshalb ich ihn sehr empfehle.

Er besteht aus einem fast 11 cm hohen Glaskölbchen, an dem

[1]) Von Hotz u. Sohn in Bern für 8 Mark zu beziehen, während der Fleischl'sche bei Reichert in Wien 71½ M. kostet.

eine Skala mit 135 feinen Theilstrichen eingeritzt ist, die ein Volum von je 20 cmm anzeigen. Ein zweites zugeschmolzenes Röhrchen enthält die „Musterlösung“ (Pikrocarminglycerin), die der Farbe einer 1% normalen Blutlösung entspricht, wie sie in dem Messcylinder sich darstellt.

Man saugt nun in eine beigegebene Capillare bis zu der eingeritzten Marke genau 20 cmm Blut aus einem Einstich der Fingerkuppe an und mischt die Menge sofort mit einer geringen Menge Wasser in dem Messröhrchen. Alsdann hält man dieses und die Musterlösung nebeneinander gegen weisses Papier, um Täuschungen durch verschiedenartige Beleuchtung der Röhrchen auszuschalten, und fügt dann mit einer Pipette tropfenweise unter Schütteln soviel Wasser zu, bis der Farbenton der Flüssigkeiten in den beiden Röhrchen genau übereinstimmt. Wird dies bei einer Verdünnung bis zum Theilstrich 100 erreicht, so ist der Hämoglobingehalt des untersuchten Blutes normal; gleichen sich die Farbentöne schon früher, so zeigt der jeweilige Theilstrich den Procentgehalt an, den das untersuchte Blut an normalem Hämoglobin besitzt.

Wie jeder colorimetrischen Bestimmung haften auch dieser Methode gewisse Fehler an, die nach vielfachen Controlproben bis zu 5% ausmachen. Zu einer sorgfältigen Ausführung ist es nöthig, das Capillarblut vorsichtig in das im Messröhrchen befindliche Wasser zu entleeren und sofort frisches Wasser in die Capillare nachzusaugen und wieder in das Röhrchen einzublasen, da sonst der an der Innenwand der Capillare haftende Blutfarbstoff bei der Bestimmung fehlt.

B. Das Blut bei Kranken.

Die Veränderungen, mit denen wir uns in diesem Abschnitt zu beschäftigen haben, spielen sich vorwiegend an den körperlichen Elementen des Blutes ab.

Die Mikroskopie des Bluts ist für die Diagnose der Krankheit oft allein entscheidend, sie giebt über Abweichungen in der Zahl, Farbe und Grösse der Blutkörper, über Störungen in dem Verhältniss von rothen und farblosen u. a. Aufschluss. Nöthig ist die Untersuchung des frischen Bluts (s. o.) und der gefärbten Bluttrockenpräparate.

Herstellung der Bluttrockenpräparate.

1. Es gilt eine möglichst gleichmässige dünne Blutschicht auf dem Deckglas zu vertheilen. Dazu ist es zunächst unbedingt nöthig, nur gut gereinigte, und zwar entfettete Deckgläser zu benutzen, die am besten mit absolutem Alkohol oder verdünnter Salpetersäure abgespült sind. Die Gläser sind mit Pincette anzufassen, da schon der von den haltenden Fingern ausgehende warme Luftstrom die ohnehin leicht eintretenden und sehr störenden Verdunstungserscheinungen in unbequemer Art fördert. Auch ist aus dem gleichen Grunde der Ausathmungshauch gegen das Präparat zu vermeiden. Alsdann fängt man ein kleines, aus einem Stich der Fingerkuppe oder des Ohrläppchens vorquellendes Tröpfchen mit einem Deckglas auf, legt ein zweites unter Vermeidung jedes Druckes darauf und zieht dasselbe glatt am ersten hin. Oder man streicht den möglichst an einer Ecke oder am Rande des einen Gläschens aufgefangenen Tropfen rasch und glatt aus, indem man mit der Kante des zweiten über die Fläche des ersten hinfährt.

Dies Ausstreichen kann endlich auch mit einem eigens dazu construirten Glimmerplättchen-Spatel, oder einem armirten Gummiplättchen oder einem feinen Haarpinsel in der Weise ausgeführt werden, dass man mit diesen Instrumenten den auf ein Deckglas aufgefangenen Tropfen glatt ausstreicht.

Jede Methode kann zum Ziel führen; es ist gleichgültig, welche man benutzt. Die Hauptsache ist und bleibt die Herstellung einer feinen, der Höhe des gewöhnlichen Erythrocyten-Durchmessers entsprechenden Schicht. Dazu gehört vor allem Uebung.

2. Das völlig lufttrockene Präparat wird der weiteren Fixirung unterworfen. Will man es möglichst rasch untersuchen, so folgt die Fixirung durch die Wärme und zwar für einige Minuten bei etwa 110—115° C. oder in einem Gemisch von absolutem Alkohol und wasserfreiem Aether, oder endlich in absolutem Alkohol allein. In letzterem bleiben die Präparate mindestens ½, besser 1 Stunde. Darnach können sie den meisten Färbungen ausgesetzt werden, ohne dass die Form und Zusammensetzung der Elemente Aenderungen erleidet, weil sowohl das Protoplasma als das Hämoglobin in einen unlöslichen und unquellbaren Zustand übergeführt werden und die Färbefähigkeit der Zellen ungestört erhalten bleibt.

Färbung der Bluttrockenpräparate[1]).

Folgende (meist von Ehrlich angegebene) Methoden sind zu empfehlen:

1. **Färbung** mit 0,1—0,5% wässeriger Eosinlösung, auf der die Trockenpräparate 10—20 Minuten schwimmen. Abspülen in Wasser. Trocknen. Canadaxylol. Durch Erwärmen der Farblösung ist die Färbung erheblich abzukürzen.

Alkoholische Eosinlösung (0,25—0,5%) färbt die Präparate in ½—1 Minute.

Die rothen Blutzellen werden lebhaft und gleichmässig roth gefärbt. Das Protoplasma der farblosen erscheint nur ganz schwach tingirt. Die eosinophilen Granula (s. diese) treten als auffällig stark gefärbte Kügelchen hervor.

2. **Färbung** mit dem sog. 3fach Glycerin-Gemisch:

Eosin
Aurantia
Nigrosin (s. Indulin) $\widehat{aa}$ 2,0
Glycerini 30,0.

Die Deckgläschen bleiben 16—24 Stunden in der Mischung. Abspülen mit reichlichem Wasser. Trocknen. Balsam. Die rothen Blutkörper sind orange, der Leib der Leukocyten schmutzig grau mit dunklerem Kern, die eosinophilen Granula lebhaft roth gefärbt.

3. 12—24stündige **Färbung** mit Ehrlich's Hämatoxylin-Eosin-Lösung (Taf. III, Fig. 14), die in folgender Weise gewonnen wird:

[1]) Vortreffliche Farbstoffe liefern Dr. Grübler in Leipzig und J. Klönne & Müller, Luisenstrasse in Berlin.

Aq. destill., Alkohol, Glycerin $\overline{aa}$ 100,0
Hämatoxylin 4,0—5,0
Eisessig 20,0
Alaun im Ueberschuss.

Die frische Lösung bleibt 4—6 Wochen in der Sonne stehen, dann wird etwa 1% Eosin hinzugefügt. Nach 24stündiger Färbung, die am besten im verschlossenen Schälchen an der Sonne vorgenommen wird, erscheinen — nach reichlichem Abspülen in Wasser, Trocknen und Einlegen in Balsam — die rothen Blutkörper erdbeerroth (ab und zu mit leicht orangenem Ton), ihre etwa vorhandenen Kerne tief schwarz, der Zellleib der Leukocyten hell-, ihre Kerne dunkellila, die eosinophilen Kugeln lebhaft roth, die kleinen Lymphocytenkerne meist schwärzlich, um eine Nuance heller als die der Erythrocyten, ihr Protoplasmasaum, kaum gefärbt.

4. **Färbung** mit Ehrlich's Triacidlösung (Taf. III, Fig. 13), die in folgender Weise dargestellt wird.

Aq. destill.	100,0	werden allmählich mit einander gemischt. Die Mischung ist erst nach längerem Stehen verwendbar.
Orange G.	135,0	
Säurefuchsin	65,0	
Aq. destill.	100,0	
Alcohol. absol.	100,0	
Methylgrün	125,0	
Aq. destill.	100,0	
Alcohol. absol.	100,0	
Glycerini	100,0	

Die Präparate schwimmen nach Ehrlich's Vorschrift nur 2 Minuten, nach meiner Erfahrung am besten 6—8 Minuten auf der Lösung, werden dann mit reichlichem Wasser abgespült, getrocknet und eingebettet.

Die Erythrocyten werden gelb, ihre event. vorhandenen Kerne grünblau gefärbt. Die Leukocyten zeigen in der Mehrzahl neutrophile, feine violette Körnung und grünlich blauen Kern. Die eosinophilen Granula sind leuchtend roth gefärbt.

Die Färbung ist wegen der raschen Ausführbarkeit sehr empfehlenswerth. Es gelingt aber nicht jedesmal — mit einer nach obiger Vorschrift zusammengesetzten Flüssigkeit —, die feinen Differenzirungen zur Anschauung zu bringen. Offenbar hat der Entdecker dieses Farbengemisches selbst oft solche Erfahrungen gemacht, denn die hier wiedergegebene Vorschrift, die ich Herrn Prof. Ehrlich unmittelbar verdanke, weicht merklich von anderen schon von ihm veröffentlichten ab.

5. Die Ehrlich'sche Triacidlösung haben Aronson und Philip in folgender Art abgeändert.

Es werden zuerst gesättigte wässrige Lösungen von Orange G. extra, Säurerubin extra und krystallisirtem Methylgrün bereitet. Nach der durch Absetzen erfolgten Klärung geschieht die Zusammenstellung wie folgt:

	Orangelösung	55 ccm	Die Mischung muss 1 bis 2 Wochen ruhig stehen.
	Säurerubinlösung	50 -	
	Aq. destill.	100 -	
	Alkohol	50 -	
Dazu	Methylgrünlösung	65 -	
	Aq. destill.	50 -	
	Alkohol	12 -	

Ein Tropfen dieser Lösung auf einer Petrischale mit Wasser genügt, um in 24 Stunden das Präparat distinct zu färben. Vor dem Einbetten werden die Präparate in Wasser und kurz in absolutem Alkohol abgespült, in Origanumöl aufgehellt und in Xylolcanadabalsam eingebettet.

Der Farbenton entspricht den mit Triacid gefärbten Objecten. Rieder hat mit diesem Gemisch eine gleichmässige neutrophile Färbung erzielt. Ich selbst ziehe die Ehrlich'sche Triacidlösung unbedingt vor.

6. **Chenzinsky-Plehn'sche Lösung:**

Concentrirte wässrige Methylenblaulösung	40 g
0,5% (in 70% Alkohol angefertigte) Eosinlösung	20 g
Dazu Aq. dest.	40 g

Färbung der Deckgläser 24 Stunden lang; unter Umständen im Wärmeschrank. Die erhitzte Lösung färbt schon in 15 Minuten übersichtlich, aber nicht so zart.

Die rothen Blutscheiben eosinroth, die eosinophile Körnung leuchtend roth. Kerne blau.

Auch durch die nacheinander folgende Färbung mit alkohol. Eosinlösung und wässriger (conc.) Methylenblaulösung sind scharfe Bilder zu erzielen. Z. B. 2—3 Minuten lange Färbung in erwärmter 0,5% alkohol. Eosinlösung und ebenso langer Färbung mit gesättigter wässriger Methylenblaulösung.

7. Eine vortreffliche Uebersichtsfärbung (Taf. III, Fig. 15), die aber leicht zu stark ausfällt, giebt **Ehrlich's neutrale Farblösung.** Zu 5 Vol. gesättigter (wässriger) Säurefuchsinlösung setze man unter stetem Schütteln allmählich 1 Vol. concentr. wässriger Methylenblaulösung und weitere 5 Vol. Aqua destill. zu und filtrire, nachdem die

Mischung einige Tage gestanden hat. Man färbt etwa 5 bis 20 Minuten lang.

Die rothen Blutkörper zeigen die starke Säurefuchsinröthe. Die Kerne der rothen und farblosen treten scharf, schwarz oder mehr hellblau, hervor. Eosinophile und neutrophile (violette) Körnung besonders bei Oelimmersion sehr deutlich.

Aenderungen des Blutbefunds bei Krankheiten.

a) Allgemeine Uebersicht.

Durch die farbenanalytische Untersuchung des Bluts sind unsere Kenntnisse über die an den rothen und farblosen Blutzellen in Krankheiten auftretenden Aenderungen, gegenüber den früheren nur am frischen Präparat gewonnenen, entschieden erweitert. Jede Blutuntersuchung ist, wenn irgend möglich, sowohl am frischen, wie gehärteten und gefärbten Präparat auszuführen.

Folgende Abweichungen sind bis jetzt erkannt.

I. An den rothen Blutzellen.

1. Dieselben bieten am frischen Präparat nicht selten auffällige **Formänderungen** dar, die man nach Quincke's Vorschlag unter der Bezeichnung der Poikilocytose (*ποικιλος* bunt) (Fig. 30) zusammenfasst. Die Erythrocyten sind birn- oder flaschenförmig ausgezogen oder mit einem längeren stielartigen Fortsatz versehen, oder sie erscheinen amboss-, zwerchsack- oder posthornförmig, oder sie ähneln auch der Kreuz- oder Sternform. Während einige äusserst klein, erscheinen andere wiederum ungewöhnlich gross, bisweilen wellenförmig gezackt. Alle, auch die kleinsten Elemente, bieten deutliche Dellenbildung dar. Sie sind wohl unzweifelhaft als Theilungsgebilde anzusehen, die aus alten reifen Erythrocyten durch Abschnürungsvorgänge entstanden sind. (Dieser Auffassung gemäss bezeichnet sie Ehrlich als „Schistocyten".) Nur Hayem spricht sie als Uebergangsformen seiner Hämatoblasten (Bizzozero's Plättchen) zu Blutzellen an, ohne indess den wirklichen Uebergang in ein farbiges Blutkörperchen je gesehen zu haben.

Da die Poikilocytose verhältnissmässig am häufigsten mit gleichzeitiger hochgradiger Verminderung der Zahl der rothen Blutzellen einhergeht, so darf man in ihr, wie dies von einigen Seiten ausgesprochen ist, vielleicht einen zweckmässigen Vorgang zur Vergrösserung der respiratorischen Blutkörperoberfläche erblicken.

2. Ferner ist das **Auftreten kernhaltiger rother Blutzellen** bemerkenswerth. Dieselben kommen in 2 Formen vor: als Normoblasten, das sind kernhaltige, farbige Gebilde von der Grösse der normalen rothen Blutkörper, und als Megalo- oder Gigantoblasten, das sind solche kernhaltige

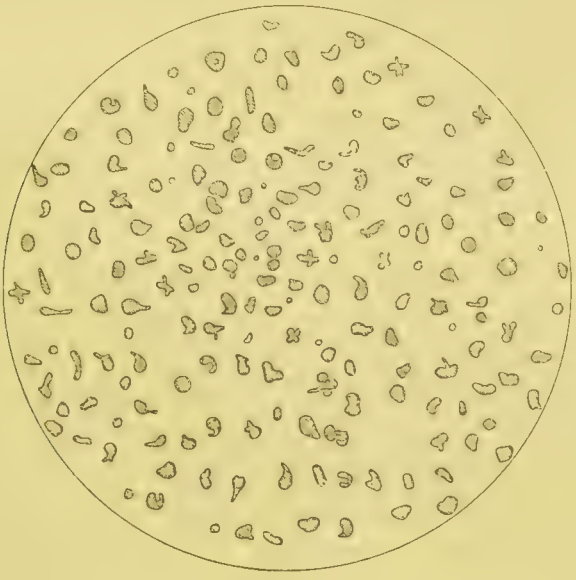

Fig. 30.
Poikilocytose bei schwerer Chlorose. V. 250.

Erythroccyten, die 3—5mal grösser als gewöhnliche rothe Scheiben sind. (Taf. II u. III, Fig. 12—14.)

Der nicht selten in Theilung begriffene Kern der Normoblasten ist in der Regel central, bisweilen auch rein peripher gelegen und zeichnet sich durch seine überraschend starke Färbbarkeit aus, die an den Megaloblasten meist etwas schwächer ist, aber immer noch die Tinction der Leukocytenkerne übertrifft.

Bei der Färbung mit Hämatoxylin-Eosin treten die Kerne als homogene oder körnige, gleichmässig schwarze Gebilde hervor und zeigen in der Regel scharfen Contour; mit dem 3fach Glyceringemisch

gefärbt, erscheinen sie sammetschwarz, während sie sich bei der Triacidfärbung als intensiv grünblaue oder dunkel pfaublaue Gebilde von dem gelb gefärbten Stroma abheben.

Den Kernen der Normoblasten in dem Farbenton auffällig gleichende Gebilde findet man oft auch frei ohne jede Stromahülle; diese Erscheinung und der Umstand, dass der peripher gelagerte Kern der Normoblasten bisweilen nur noch eine ganz schmale Berührungsfläche mit dem Zellleibe zeigt, sprechen dafür, dass die Kerne der Normoblasten ausgestossen werden können. In diesem Vorgang erblickt Ehrlich ein bedeutsames Zeichen von Regeneration, insofern diese Kerne wieder Protoplasma ansetzen sollen (?). Anders bei den Megaloblasten, die stets nur einen Kern enthalten, der, wie schon erwähnt, weniger intensiv färbbar ist und nicht ausgestossen werden soll. Die Normoblasten kommen im normalen Knochenmark des Erwachsenen vor, die Megaloblasten nur in dem des Embryo. Dies spricht dafür, dass das Auftreten der letzteren im Blut des Kranken einen „Rückschlag in's embryonale" darstellt. Ihr ausschliessliches Vorkommen deutet stets auf schwere perniciöse Formen von Anämie hin.

3. Auch das Vorkommen abnorm grosser kernloser Erythrocyten ist bemerkenswerth; man bezeichnet sie als **Megalocyten** oder Riesenblutkörperchen, sie sind 10—14 μ gross; sie zeigen nicht selten einen verstärkten Hämoglobingehalt. Ihr gehäuftes Auftreten ist von manchen Forschern, besonders von Laache, als ein wichtiges Criterium für perniciöse Anämie beachtet; seltener treten sie bei Chlorose auf.

Von geringerer Bedeutung ist das Auftreten kleinster, 2—5 μ grosser, rundlicher, den Plättchen nahestehender Gebilde, die wegen ihres deutlichen Hämoglobingehalts als Erythrocyten zu deuten sind, aber keine Dellung zeigen. Man nennt sie Zwergblutkörperchen oder Mikrocyten. Sie sind wohl als neugebildete rothe Blutzellen zu betrachten, da sie verhältnissmässig am häufigsten kurz nach acuten schweren Blutverlusten auftreten (Gram). (Taf. II, 12, b u. c.)

4. Seltener begegnet man den sog. **anämischen Degenerationen** der rothen Blutscheiben. Dieselbe zeigt sich dadurch an, dass man bei der Färbung mit Eosinhämatoxylin (oder Eosinmethylenblau) keine homogene Hämoglobinfärbung, son-

dern einen verwaschenen Farbenton erhält, indem in Folge der degenerativen Veränderungen des Stromas die Kernfarben einwirken. Es ist sehr wohl möglich, dass es sich hier um ein Absterben älterer Gebilde handelt, obwohl derselbe farbenanalytische Vorgang sich zuweilen auch an kernhaltigen Gebilden abspielt (Taf. III, 14, a_2), die mit Recht als Jugendformen, als Vorstufen der rothen Blutzellen anzusehen sind. Hier deutet aber schon die Schwere des gesammten Krankheitsbildes auf den perniciösen Charakter der Störungen hin, als deren Ausdruck wiederum die Fortsetzung der Degeneration auf die frisch aus dem Knochenmark zugeführten Elemente aufzufassen ist.

5. Weniger geklärt sind die Färbungsveränderungen rother Blutzellen, die Ehrlich als hämoglobinämische bezeichnet und sich durch das Auftreten rothleuchtender Innenkörper bei Färbung mit dem 3fach Glyceringemisch charakterisiren.

II. An den Leukocyten.

Schon Max Schultze, Virchow, Erb u. A.[1] hatten verschiedene Formen von Leukocyten beschrieben. Das rein morphologische Verhalten, ihre verschiedene Grösse, mehr oder weniger grobe Körnung und die wechselnde Gestalt des Kerns legten eine Trennung nahe. Auch bezüglich der Herkunft hatte man gewisse Vermuthungen geäussert; so sollten nach Virchow die kleinen einkernigen Gebilde den Lymphdrüsen, die grossen einkernigen der Milz entstammen.

Durch Ehrlich's farbenanalytische Untersuchungen, die gerade bei dem Studium der Leukocyten einsetzten, ist folgendes bis zu einem gewissen Grade sichergestellt.

Ausser der durch die Zahl der Kerne und Grösse der Zelle nahegelegten Eintheilung in kleine und grosse einkernige und fein- und grobgekörnte mehrkernige Zellen erlaubt die mikrochemische Verschiedenartigkeit der Körnungen folgende Trennung.

1. Eosinophile Zellen. (Taf. III, 13, d.)

Dieselben sind schon am frischen, ungefärbten Präparat durch die stark lichtbrechende, gröbere Körnung des contractilen Protoplasmas ausgezeichnet (Fig. 31, e). Da jedoch eine Verwechslung mit den später zu beschreibenden Mastzellen

nicht völlig ausgeschlossen ist, so erlaubt streng genommen erst die Färbung des fixirten Trockenpräparates die Diagnose.

Die eosinophilen α-Granula sind durch ihre eigenartige Verwandtschaft zu den sauren Anilinfarben ausgezeichnet. Sie nehmen den Farbstoff äusserst begierig auf und treten bei der Färbung mit Eosin als glänzend roth gefärbte Kügelchen der erdbeerartig geformten Zelle hervor. Eosin, Aurantia und Nigrosin färben die Granula in concentrirter Glycerinlösung (bei mehrstündiger Dauer). Fluorescin, pikrinsaures Ammon und Orange nur in wässriger Lösung.

Die am frischen Präparat sich leicht aufdrängende Vermuthung, dass die Granula aus Fett bestehen könnten, wird durch die Widerstandsfähigkeit gegen absoluten Alkohol, Aether und Schwefelkohlenstoff widerlegt. Auch sind sie in Wasser und Glycerin löslich und durch Osmiumsäure nicht zu färben. Dass sie endlich auch nicht als Hämoglobintröpfchen angesprochen werden dürfen, lehrt die Beobachtung, dass bei der Färbung des Bluttrockenpräparates mit einer 5%, mit Eosin und pikrinsaurem Ammon gesättigten Carbollösung die hämoglobinhaltigen, rothen Blutzellen rein gelb, die eosinophilen Granula lebhaft roth gefärbt werden.

Die eosinophilen Zellen des normalen Blutes zeigen stets die Grösse der gewöhnlichen (mehrkernigen) Leukocyten und bieten am erwärmten Objecttisch lebhafte amöboide Bewegungen dar. Das numerische Verhältniss zu den übrigen Leukocyten schwankt sowohl bei verschiedenen völlig gesunden Personen als bei ein und demselben Individuum zu verschiedenen Zeiten in ziemlich weiten Grenzen. Ob der Ursprung der eosinophilen Zellen in das Knochenmark zu verlegen ist (Ehrlich), muss nach den sorgfältigen Untersuchungen von Müller und Rieder stark angezweifelt werden. Die im Knochenmark vorhandenen eosinophilen Zellen unterscheiden sich zu einem grossen Theile sehr wesentlich von den im circulirenden Blut des Gesunden vorkommenden, sowohl durch ihre Grösse als Kernfigur. Andrerseits ist die allmähliche Entwicklung feingranulirter in grobgranulirte (d. h. eosinophile) Zellen, sowie die Theilung eosinophiler Zellen im Blut unzweifelhaft beobachtet.

Nicht das gehäuftere Auftreten der (normalen) eosinophilen Zellen beansprucht das wesentliche diagnostische Interesse, sondern das Vorkommen

solcher eosinophiler Zellgebilde, die im Knochenmark zahlreich, im Blut aber für gewöhnlich nicht vorkommen. Ihnen wird bei der Schilderung des leukämischen Blutbefunds besondere Berücksichtigung zu Theil werden.

Die Angaben über vermindertes oder vermehrtes Auftreten eosinophiler Zellen im Blut lassen erkennen, dass es sich um ganz unregelmässige Erscheinungen handelt. Eine gewisse Uebereinstimmung zeigt sich nur darin, dass bei schwerer Anämie und den meisten acuten Infectionskrankheiten die Zahl der (normalen) eosinophilen Zellen gering ist.

2. Neutrophile Zellen. (Taf. II u. III, Fig. 12, 13, 15.)

Als neutrophile (ε) Granula bezeichnet man nach Ehrlich diejenigen Körnungen, welche bei der Färbung mit dem Triacidgemisch oder der „neutralen Farblösung" eine charakteristische Violettfärbung darbieten.

Die Leukocyten mit neutrophiler Körnung zeigen meist eigenthümlich gestaltete Kernfiguren in Form von S, V, F, M u. a. oder mehrere einzelne Kerne. Sie bilden bei weitem die Mehrzahl der im Blut vorkommenden Leukocyten und gehen wohl ohne Zweifel aus den einkernigen Zellen hervor. Alle Eiterzellen zeigen nach Ehrlich die charakteristische Violettkörnung. (s. S. 23 eosinophile Zellen bei Gonorrhoe.)

Während die eosinophile und die gleich zu besprechende basophile Körnung bei allen Thieren von Ehrlich beobachtet wurde, scheint die neutrophile Körnung, deren Ursprung in Knochenmark und Milz zu suchen ist, nur beim Menschen vorzukommen.

3. Mastzellen- oder basophile Körner (Ehrlich's γ- und δ-Granula) werden durch basische Anilinfarben stark gefärbt, u. a. sehr lebhaft durch eine concentrirte wässrige Methylenblaulösung, die man 5—10 Minuten lang einwirken lässt.

Für die isolirte Mastzellenfärbung (γ-Granula) giebt Ehrlich folgende Vorschrift: 100 ccm Wasser, 50 ccm Alcohol. absol., der mit Dahlia gesättigt ist. Zu der durch Absetzen völlig klar zu erhaltenden Lösung werden noch 10—12,5 Eisessig gegeben. Die Lösung färbt ausser den Bakterien nur die Mastzellen (roth), während die Eiterzellen kaum tingirt sind.

Die basophilen Granula sind meist nicht so dicht im

Protoplasma vertheilt wie die erstgenannten Körnungen: die γ-Granula nähern sich in der Grösse meist den eosinophilen Granulis, die feineren unterscheidet Ehrlich als δ-Granula.

In der Regel sind die Körner der einzelnen Zelle nicht gleich gross; manche erscheinen kuglig, andere mehr fein stäbchenartig.

Während Ehrlich früher das Vorkommen der Mastzellen im Blute auf die Leukämie beschränkte, haben neuere Untersuchungen erwiesen, dass sie, wenn auch nur spärlich, bei völlig Gesunden zu finden sind.

Im Sputum traf ich sie oft zahlreich bei Asthmatikern an (s. u.). Sie sollen nach Ehrlich von den fixen Bindegewebszellen, zum Theil aus der Milz stammen.

Ueber das **procentuale Vorkommen** der verschiedenen Formen von Leukocyten im normalen Blut ist folgendes festgestellt.

Für gewöhnlich findet man unter den ausgezählten Leukocyten etwa 25 % kleine einkernige Zellen, Lymphocyten, während die übrigen 75 %, mehrkernige Zellen von grösserer Art darstellen. Von diesen bieten etwa 2—4 % eosinophile Körnung und kaum ½ % Mastzellen oder basophile Körnung dar. Alle übrigen mehrkernigen Gebilde lassen die feine neutrophile Körnung erkennen.

In sehr bestimmter Form hat Ehrlich wiederholt betont, dass die „Einzelzelle nie Träger zweier verschiedener Körnungen" sei. Nach meinen eigenen Erfahrungen kann ich dieser „Lehre" nur mit Einschränkungen beipflichten (s. Leukämie). Zunächst kann man sich jeden Tag davon überzeugen, dass beispielsweise die Zellen des gonorrhoischen Eiters (Ehrlich's Paradigma) bei einfacher Eosinfärbung sehr oft dieselbe feine Körnung erkennen lassen wie bei der Färbung mit dem Triacid. Ich kann daher der neutrophilen Körnung keineswegs die hohe Bedeutung beimessen, die ihr von Ehrlich und seinen Schülern zugesprochen wird. Anders steht es wohl mit den eosinophilen Granulis. Dass wir es hier mit einer sehr bemerkenswerthen specifischen Reaction zu thun haben, unterliegt kaum einem Zweifel. Schon die Grösse und stark licht-

brechende Beschaffenheit der ungefärbten Kügelchen, ganz besonders aber die rasche und intensive Färbung mit den sauren Anilinfarblösungen zeichnen sie in hervorragender Weise aus. Indess trifft man auch Bilder an, wo einzelne Zellen neben kleinen, eben sichtbaren und schwach gefärbten Granulis zweifellos eosinophile, grobe Körnungen enthalten. Man wird diese Zellen mit Recht als Uebergangsformen auffassen dürfen. Schon Max Schultze hat darauf aufmerksam gemacht, dass Uebergänge von fein- in grobgranulirte Zellen am heizbaren Objecttisch zu beobachten seien. Gerade hier aber muss man doch annehmen, dass Zellen mit feiner — d. i. neutrophiler Körnung — nebenher eosinophile Granula führen.

Welche Bedeutung kommt den Körnungen zu? Es ist zur Zeit nicht möglich, diese naheliegende Frage auch nur einigermassen sicher zu beantworten. Ehrlich erblickt in den Granulis nur die Secretionsproducte der Zellen, Altmann hält sie für die eigentlichen Elementarorganismen (Bioblasten), die erst durch ihre Aneinanderlagerung die Zelle, Kern und Protoplasma bilden und im Leben der Zelle eine höchst bemerkenswerthe, active Rolle spielen. Für seine Theorie hat Altmann die Beobachtungen der Fettresorption und -secretion herangezogen. Dieselben haben gezeigt, dass die „Bioblasten“ sich allmählich mit Fett beladen und durch Osmiumsäure als zarte, graue oder schwarze Ringelchen bis „schwarze Vollkörner“ darzustellen sind. Es ist sehr wahrscheinlich, dass z. B. das Fett in gelöster Form aufgenommen und durch die Granula durch Synthese in Neutralfett übergeführt wird. Jahrelanges Studium wird zur Lösung der Frage nöthig sein; aber schon jetzt wird man den verschiedenen Körnungen für die klinische Diagnose eine gewisse semiotische Bedeutung zuerkennen dürfen.

b) Bei speciellen Erkrankungen.

Nachdem wir im vorigen Abschnitt das Untersuchungsverfahren und die zu beobachtenden Aenderungen des Blutbefunds im Allgemeinen beschrieben haben, wollen wir jetzt das specielle mikroskopische Bild, das den Einzelkrankheiten zukommt, schildern. Der Einfachheit wegen flechten wir die Beschreibung der übrigen Eigenschaften des Blutes mit ein.

Die Anämien.

Wir trennen dieselben in die Gruppen
der einfachen primären,
- - secundären und
der schweren perniciösen Anämien.

1. Bei der **Chlorose** oder **einfachen, primären** Anämie ist das Blut oft schon makroskopisch deutlich blasser, der Hämoglobingehalt auf 50, 40% und darunter (bis 10%) gesunken und das specifische Gewicht nicht selten auffällig vermindert. Die Zahl der Erythrocyten ist in der Regel ganz normal, auch die Form meist unverändert. Die farblosen Blutzellen sind nicht vermehrt; ab und zu ist das Procentverhältniss der eosinophilen Zellen zu Gunsten derselben verschoben.

Schwere Fälle von Chlorose zeigen indess manche Abweichungen. Man findet die Zahl der rothen Scheiben auf $3\frac{1}{2}$ bis 3 Mill., den Hämoglobingehalt bis zu 20 und 15% (!) und in Folge davon das specifische Gewicht auf 1033 gesunken. Vor allem aber zeigen die rothen Blutzellen derartige Formänderungen, dass man mit vollstem Recht von hochgradiger Poikilocytose (Fig. 30) sprechen kann. Ihr Vorkommen bei Chlorose ist oft bestritten; die „bunten" Formen sollten unter dem Einfluss der „Verdunstung" entstanden sein, zu der das chlorotische Blut eher neige. Ich möchte diesen Einwand — der an sich ja schon eine Alteration des Blutes zugiebt — nicht gelten lassen, da man sowohl in dem frischen, unter Luftabschluss gewonnenen Blute, als auch am Trockenpräparat eine vollendet schöne Poikilocytose antrifft. Aber man soll wohl beachten, dass dieselbe meist nur den schwersten Formen der Chlorose zukommt, bei denen Neigung zu Thrombosen besteht und gefährliche Zufälle, Embolie der Pulmonalarterie und dergl. eintreten können. Zu gewisser vorsichtiger Prognose muss ihr Auftreten daher mahnen. Nur ein Mal bin ich zahlreichen „bunten" Formen bei einem Fall von Chlorose begegnet, wo das subjective und objective Allgemeinbefinden keineswegs schwer gestört war. Graeber und Gram sahen die Poikilocytose relativ häufig, auch fanden beide, ebenso wie Laache,

nicht selten den Durchmesser der Erythrocyten etwas verkleinert.

2. **Bei den einfachen secundären Anämien** richtet sich die Blutveränderung in der Regel nach der Art und Dauer der Primärerkrankung (Phthise, Carcinom, Lues, Nephritis chron. u. s. f.). Fast stets findet sich eine mehr oder weniger starke Verminderung der Erythrocytenzahl und eine dieser parallel verlaufende Abnahme des Hämoglobingehalts. Dabei ist die Zahl der Leukocyten nicht herabgesetzt, vielmehr meist ziemlich beträchtlich vermehrt.

Die Form der rothen Blutzellen ist gewöhnlich nicht verändert; nennenswerthe Grössenunterschiede fehlen. Ab und zu wird aber eine ausgesprochene Poikilocytose und das Auftreten kernhaltiger rother Blutkörperchen beobachtet. Ist in solchen Fällen auch die Zahl der Erythrocyten sehr erheblich herabgesetzt, so erhebt sich die Frage, ob die Diagnose der einfach secundären Anämie nicht fallen gelassen werden muss. In diesen Zweifelfällen ist das numerische Verhalten der Leukocyten, sowie die Art der kernhaltigen rothen von Bedeutung. Sind die ersteren vermehrt, die letzteren vorwiegend in normalen Blutkörperchengrössen vorhanden, so wird für gewöhnlich die secundäre Form anzunehmen sein.

Der Uebergang in die chronische perniciöse Form ist selten, kommt aber wohl zweifellos vor.

3. **Progressive perniciöse Anämie.** (Taf. II, 12.)

Seit Biermer 1868 das Bild dieser Krankheit in mustergültiger Weise gezeichnet und im Gegensatz zu früheren Anschauungen eine strenge Abtrennung dieser Formen von den einfachen primären und secundären Anämien gefordert hat, ist man vielfach bemüht gewesen, das Gebiet der perniciösen Anämie noch schärfer abzugrenzen und die echten (essentiellen) von den secundären durch mehr oder weniger erkennbare Ursachen bedingten Formen zu unterscheiden. Immermann u. A., von denen aus jüngster Zeit Birch-Hirschfeld zu nennen ist, haben diesen Bestrebungen gegenüber betont, dass es dann oft genug nicht möglich sein würde, die perniciöse Anämie in vivo zu diagnosticiren, dass ferner die bisher für die 2. Gruppe als ursächliche Factoren angesehenen Störungen durchaus nicht ohne Weiteres das Auftreten der schweren Blutalteration erklären, vielmehr in der Regel ein unbekanntes Zwischenglied anzunehmen sei. Vor allem andern aber lässt die völlige

Gleichartigkeit des Blutbefundes bei den essentiellen, wo die Veränderung sich anscheinend spontan entwickelt, und den secundären perniciösen Formen, wo diese oder jene Ursache wahrscheinlich ist, die strenge Scheidung für den Kliniker unberechtigt erscheinen.

Der Blutuntersuchung kommt für die Differentialdiagnose die vornehmste Stelle zu; selbstverständlich sind die sonstigen klinischen Erscheinungen: grosse allgemeine Schwäche, Dyspepsie, Durchfall, capilläre Blutungen u. s. f. sorgfältig mitzubeachten.

Unter den Hülfsursachen spielen wiederholte kleine Blutungen (Uterusmyome), seltner eine einmalige grosse Blutung, dyspeptische Störungen, Darmschmarotzer (Anchylostomum, Bothriocephalus latus). Schwangerschaft und Geburt, endlich chron. Infectionskrankheiten, wie Dysenterie, Malaria und Syphilis, seltener acute, wie Typhus abdominalis eine mehr oder weniger durchsichtige Rolle.

Die Autopsie ergiebt ausser schweren degenerativen Veränderungen in Leber, Herz und Nieren, ausser der nur selten fehlenden Umwandlung des Fettmarks in rothes Knochenmark als sehr interessanten Befund die von Quincke zuerst gewürdigte Eisenablagerung in der Leber und mehr oder weniger reichlichen Pigmentgehalt (Pigmentinfarcte) in Leber, Milz und Nieren (Eichhorst, Hunter, Birch-Hirschfeld). Gerade diese Erscheinungen weisen unmittelbar auf reichlichen Zerfall rother Blutzellen hin, der schon intra vitam durch die Blutuntersuchung wahrscheinlich gemacht wird.

Das Blut ist normalfarben oder auffällig blass, bisweilen dunkler als normal, dünnem Kaffee gleichend, oder gar theerfarben; es ist oft sehr dünnflüssig, so dass es weniger gut auf dem Deckglas in dünner Schicht auszustreichen und zu trocknen ist.

Die Zahl der Erythrocyten ist stets, oft in kaum glaublichem Grade vermindert. Zahlen von 4—800000 sind nicht selten. Quincke zählte in einem Falle nur 143000 im cmm. Dementgegen bleibt die Zahl der Leukocyten normal, eine Vermehrung fehlt fast stets. (Fr. Müller fand indess bei 720000 rothen 9400 farblose, also eine das normale Mittel übersteigende Zahl.)

Der Gesammthämoglobingehalt ist bis 15, 12% u. s. f., der des einzelnen rothen Blutkörpers jedoch nicht gesunken, nicht selten sogar erhöht, wie dies aus einem Vergleich der die Verminderung von Zahl und Hämoglobingehalt in Procenten

wiedergebenden Zahlen sofort erhellt. So kann z. B. die Erythrocytenzahl auf 16%, der Farbstoffgehalt aber nur auf 20% gesunken sein.

Die Mikroskopie des Bluts zeigt in der Regel hochgradige Poikilocytose, geringe Neigung zu Geldrollenbildung, häufige Mikrocyten und auffällig zahlreiche Megalocyten.

Die Blutplättchen fand Hayem stets sehr vermindert, oft ganz fehlend; sollte dies als Regel bestätigt werden, so würde man darin eine Erklärung für die, thatsächlich wohl stets vorhandene, verminderte Neigung des perniciös anämischen Bluts zur Gerinnung suchen können. Ich selbst habe in einem rasch verlaufenden typischen Fall, in dem ich auf diese Verhältnisse besonders Acht gegeben habe, nicht den Eindruck einer auffälligen Verminderung der Plättchen gewinnen können. Man ist eben auf „Schätzungswerthe" angewiesen, da die Zählung der Plättchen nicht exact ausführbar ist.

Zur **Färbung** des Trockenpräparats empfehle ich vor allem Ehrlich's Triacid- und die Eosin-Hämatoxylinlösung.

1. An den mit dem Triacid etwa 6—8 Min. lang gefärbten Bildern erscheinen die rothen Blutscheiben dunkelgelb, die Kerne der kernhaltigen grün- oder pfaublau. Die Leukocyten vorwiegend polynucleär mit deutlicher violetter Körnung. Die eosinophilen Zellen im Mittel 12—14 μ gross. Auch vereinzelte grosse, mononucleäre Leukocyten mit zweifellos dichter neutrophiler Körnung kommen vor, während andere blasses Protoplasma zeigen. Die Kerne der Leukocyten schwach bläulich. Manche (offenbar) rothe Blutzellen sind blass, andere zeigen verwaschenen röthlichblauen Farbenton.

2. Bei der Färbung mit Eosin-Hämatoxylin, die am besten 20 bis 24 Stunden dauern soll, sind die rothen Scheiben erdbeerroth mit einem Stich ins Orangefarbene, ihre event. Kerne schwärzlich. Megalocyten und -blasten bis zu 19,5 μ konnte ich beobachten. Die Leukocyten, selten und dann stets nur schwach vermehrt, zeigen im helllilafarbenen Leib dunkellila gefärbte Kerne, die besonders an den grossen einkernigen deutliche Netzform darbieten, deren hellere Lücken als Vacuolen oder Altmann'sche Kerngranula zu deuten sind. Der Kern der Lymphocyten ist viel dunkler, nähert sich dem Farbenton der Normoblastenkerne, so dass es bisweilen, wenn der Protoplasmasaum nur eben und zwar erdbeerfarben angedeutet ist, zweifelhaft bleiben kann, ob es sich um Lymphocyten oder ausgestossene Erythrocytenkerne handelt. An manchen rothen Blutkörpern ist mehr oder weniger deutlich ein bläulich rother Farbenton des ganzen Leibes wahrzunehmen.

Kernhaltige rothe Blutscheiben von oft ungewöhnlicher Grösse kommen bald nur in spärlicher, bald in reich-

licher Menge vor und fehlen nur äusserst selten (s. u.); die anämische Degeneration ist nach meinen eignen Erfahrungen selten. Das Verhalten der eosinophilen Zellen ist durchaus uncharakteristisch, sowohl Verminderung als geringe Vermehrung kann beobachtet werden, völliges Fehlen scheint ein prognostisch übles Zeichen zu sein.

Nach Ehrlich kommen kernhaltige rothe Blutkörper bei allen schweren Anämien vor. (Ich kann dies in dem Umfange nicht bestätigen.) Die Grösse derselben spielt eine wesentliche Rolle, indem die Normoblasten im Allgemeinen eine günstigere Prognose zulassen, da sie als eine gesteigerte Production normalwerthiger Elemente aus dem Knochenmark anzusehen sind. Durch Neumann und Bizzozero ist der hervorragende Antheil, der dem Knochenmark für die Blutbildung zukommt, sichergestellt. Man findet bei schweren Anämien eine mehr oder weniger vorgeschrittene Umwandlung des gelben Fett- in rothes Knochenmark. Auf diese Weise ist eine gesteigerte Regeneration der rascher zu Grunde gehenden rothen Blutzellen ermöglicht. Hält man sich diese Verhältnisse vor Augen, so wird man mit Ehrlich in letal verlaufenden Fällen von perniciöser Anämie aus dem völligen Fehlen kernhaltiger rother Blutzellen auf das Ausbleiben der bedeutsamen Umwandlung in rothes Mark schliessen dürfen.

Als ein äusserst seltener Befund — wenigstens bei uns in Deutschland — muss das Vorkommen von Flagellaten im Blut bei perniciöser Anämie bezeichnet werden. Nach den übereinstimmenden Angaben von Klebs, Frankenhäuser und Neelsen darf aber als sicher gelten, dass bisweilen lebhaft bewegliche, bald ohne, bald mit Geisselfäden ausgestattete Infusorien im Blut auftreten. Ob sie als ursächliche Erreger gelten dürfen, muss fraglich bleiben, obschon ihr fast regelmässiges Vorkommen in mehreren, von Klebs in Zürich und Prag beobachteten Fällen auf eine unmittelbare Blutinfection hinweist.

Wir haben schon oben hervorgehoben, dass die Zeichen des Zerfalls, der Degeneration, im Blutbefund bei perniciöser Anämie ein charakteristisches Bild erzeugen. Ob aber dieser Zerfall stets das primäre ist, oder ob nicht etwa schwere Störungen des Plasmas der Degeneration der körperlichen Elemente vorausgehen, ist noch eine offene Frage. Jedenfalls ist die Möglichkeit, dass der Vorgang sich im letzteren Sinne abspielen kann, nach den Untersuchungen von Wooldridge u. a. nicht abzuweisen.

Die Beobachtung einiger weniger Fälle von perniciöser Anämie, bei denen ein primäres Osteosarcom, oder im Gegensatz zu dem gewöhnlichen Befund, eine mächtige Milzschwellung den schweren Allgemeinstörungen vorausging, legt die Vermuthung nahe, dass die Erkrankung der beiden „blutbildenden" Organe den Anlass zur Ausbildung echter perniciöser Anämie geben könne. Aber selbst in diesen Fällen, die übrigens schon wegen ihres äusserst seltenen Vorkommens allgemeinere Schlüsse verbieten, fehlt uns der klare Einblick in den Zusammenhang der krankhaften Vorgänge.

Bei allen Anämischen ist der Blutbefund grösseren Schwankungen unterworfen als bei Gesunden. Im Allgemeinen soll man sich daher bei der Diagnose nicht auf eine einmalige Blutuntersuchung stützen. Ganz besonders gilt dies von der Menge der Leukocyten, der wir bis zu einem gewissen Grade eine wichtige Rolle bei der Unterscheidung der gewöhnlichen secundären und perniciösen Form zugesprochen haben. Gerade bei dieser sah v. Noorden bisweilen eine starke, mit anderweiter Besserung aber rasch vorübergehende Leukocytose.

Leukämie. (Taf. III, 13—16.)

Im Vergleich mit den bisher besprochenen Blutkrankheiten ist die Diagnose der ausgebildeten Leukämie weit rascher und bestimmter zu stellen. Oft genügt schon ein einziger flüchtiger Blick in das Mikroskop, um mit aller Sicherheit die durch die übrigen Symptome nahegelegte Vermuthungsdiagnose zu bestätigen. Immerhin kommen Fälle vor, wo diese oberflächliche Untersuchung keineswegs genügt, vielmehr eine sorgfältige Prüfung geboten ist. Hier ist nicht allein die Zählung der rothen und farblosen Blutzellen nothwendig, sondern auch die Färbung von Trockenpräparaten aus vielen Gründen wünschenswerth, wenn nicht geboten.

Die charakteristische Eigenschaft des leukämischen Bluts beruht in einer dauernden, mehr oder weniger hochgradigen Vermehrung der Leukocyten. Es ist schon oben erwähnt, dass in der Norm das Verhältniss zwischen den rothen und farblosen Zellen zwischen 1 : 500 bis 1000 schwankt und ein Verhältniss von 1 : 400 bei öfterer, ausserhalb der Verdauungszeit wiederholter Zählung Bedenken erwecken muss. Bei der Leukämie ist dies Verhältniss derart

verschoben, dass in vielen Fällen schon auf 8—10—20 rothe 1 farbloses kommt, ja Proportionen von 1 : 2, selbst von 1 : 1 sind von zuverlässigsten Autoren beschrieben worden. Fleischer und Penzoldt fanden sogar ein Verhältniss von 1,15 weissen zu 1,05 rothen und Sörensen von 1,70 weissen zu 1,175 rothen Blutkörpern.

Die zuerst von Virchow 1845 als eine besondere Krankheit beschriebene, von Vogel im Jahre 1849 zum ersten Male am Lebenden diagnosticirte Bluterkrankung befällt in der Mehrzahl das männliche Geschlecht zwischen dem 30.—40. Lebensjahre. Unter den Ursachen werden chronische Infectionskrankheiten, wie Syphilis und Malaria, ferner chronische Darmkatarrhe, Alkoholismus und ganz besonders traumatische Einflüsse genannt. Die Dauer der Krankheit beträgt in der Regel 1—2 Jahre; ein rapider Verlauf in wenigen Tagen oder Wochen ist sehr selten. Das Bild auf Taf. III, 15 stammt von einem solchen, kürzlich von mir beobachteten Fall. Der 68jähr. Mann sollte etwa $^1/_4$ Jahr vor der Krankmeldung einige Male starke Durchfälle gehabt haben; er besorgte aber seinen anstrengenden Briefträgerdienst bis $2^1/_2$ Wochen vor seinem Tode. Es handelte sich um eine fast rein lymphatische Form — alle Lymphdrüsen zeigten Hyperplasie —, die Milz war normal gross, das Knochenmark kaum verändert. Besonders bemerkenswerth war ausgebreitete Lymphombildung im Herzen. v. Jaksch sah bei einem Fall von primärem Thymussarkom, rasch letal endigende lymphatische Leukämie eintreten.

Eine sichere Diagnose ist nur durch mikroskopische Untersuchung des Bluts möglich. Der entnommene Blutstropfen erscheint bisweilen normal, öfter aber blassröthlich, dünn fleischwasserfarben, seltener chokoladenartig. In ausgesprochenen Fällen belehrt der erste Blick über die beträchtliche Vermehrung der farblosen Blutkörper. Auch fallen an diesen sofort grosse Verschiedenheiten auf. Es zeigen sich sowohl mehr oder weniger erhebliche Grössenunterschiede, als Abweichungen in der sonstigen morphologischen Erscheinung. In der Regel findet man neben kleinen und mittelgrossen Leukocyten, die eine zarte Granulirung darbieten, manche Zellen, die deutlich stärker lichtbrechende, gröbere Körnungen enthalten.

Die rothen Blutzellen sind blasser als gewöhnlich und nicht selten in ihren Grössenverhältnissen wechselnd. Blutplättchen sind meist reichlicher als normal vorhanden.

Bei einiger Uebung ist man, nach Ansicht zahlreicher Autoren, denen ich durchaus beipflichte, meist im Stande, schon aus der genaueren Betrachtung des frischen Präparats eine Diagnose der speciellen Form zu stellen, je nachdem die Betheiligung von Milz, Knochenmark oder Lymphdrüsensystem überwiegt. Handelt es sich zur Hauptsache um eine Vermehrung jener farblosen Gebilde, die etwa so gross wie die normalen Erythrocyten sind, so wird man in der Annahme nicht fehlgehen, dass das Drüsensystem vorwiegend betroffen ist (Taf. III, Fig. 15); erscheinen dagegen die grossen Zellen in

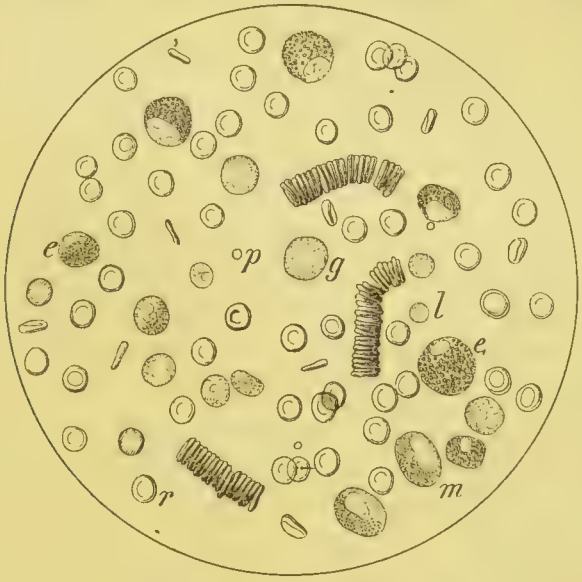

Fig. 31.
Leukämie mit grossem Milztumor. V. 350.
r rothe Blutkörper, e normale, e_1 pathолog. eosinophile Zellen, g fein granulirte Leukocyten, m Markzellen, l Lymphocyt, p Blutplättchen.

der Mehrzahl, so wird man in erster Linie an eine Betheiligung des Knochenmarks und der Milz denken (Taf. III, Fig. 13, 14, 16), an die letztere Möglichkeit, wenn in jedem Gesichtsfeld eine grössere Zahl (3—5 und mehr) der mit stark lichtbrechenden Kügelchen gefüllten Zellen auftreten, während das Knochenmark seinen Antheil besonders durch die grossen einkernigen Leukocyten wahrscheinlich macht.

Aber gerade der Einblick in die verschiedenartigen Bilder der Leukocyten und das Verhältniss der kleinen, mittleren und abnorm grossen zu einander wird erst durch die gefärbten

Trockenpräparate ermöglicht, die andrerseits auch über die genauere Structur der kernhaltigen, rothen Blutzellen aufklären.

Färbungen.

1. Schnellfärbung mit erwärmter 0,5% wässriger oder alkoholischer Eosin- und concentrirter wässriger Methylenblaulösung, die nicht erwärmt wird. Die wässrige Eosinlösung lässt man etwa 8—10 Minuten, die alkoholische 3 Minuten einwirken.

Aehnliche Bilder erhält man bei etwa 15—30 Minuten langer Behandlung mit erwärmter Chenzinsky'scher Lösung.

2. Färbung mit Ehrlich's Triacidlösung 2—6 Minuten lang, ohne zu erwärmen. Nach meiner Erfahrung treten bei 2 Minuten langer Färbung die eosinophilen Körnungen kaum, die neutrophilen noch gar nicht hervor; nach 4 Minuten werden erstere deutlich, letztere eben sichtbar. Nach 6 Minuten ist ein sehr distinctes Bild gewonnen. Dasselbe giebt über das Verhältniss der rothen und farblosen und der verschiedenen Formen der letzteren zu einander vortreffliehen Aufschluss und lässt, wie schon oben erwähnt, ausser den Kernen der rothen Blutzellen die neutrophile Körnung der polynucleären und grossen einkernigen Zellen, sowie die eosinophilen Granula der gleichen Gebilde sehr prägnant hervortreten. (Taf. II, Fig. 12 und Taf. III, Fig. 13.)

3. Auch die neutrale Farblösung giebt in 5—6 Minuten schon sehr deutliche, nach 15—20 Minuten noch schärfere Bilder und lässt die Granula gut hervortreten. Aber die Kerne heben sich im Allgemeinen bei kürzerer Färbung an den durch die 1. und 2. Vorschrift gewonnenen Bildern schärfer ab. (Taf. III, Fig. 15.)

4. Zur Darstellung der Mastzellen ist die Färbung mit conc. wässriger Methylenblaulösung (10—15 Min.) ausreichend.

5. In 20—24 Stunden liefert die Färbung mit Ehrlich's Eosin- und Hämatoxylinlösung (Taf. III, Fig. 14) hervorragend instructive Bilder. Die Umrisse aller Elemente sehr scharf, die Farben der verschiedenartigen Zellen und Kerne sind derart different abgetönt, wie dies mit anderen Methoden kaum zu erreichen ist. Ganz besonders zart und aufgelöst sind die Kernfiguren, vor allem die Chromatinnetze an den Kernen der grossen einkernigen Zellen. Ueber die Färbung der einzelnen Blutzellen habe ich schon oben gesprochen. Ich empfehle diese Methode besonders warm.

6. Auch mit der Chenzinsky'schen Farblösung ist bei 24stündiger, im warmen Raum oder in der Nähe des Ofens bewirkter Färbung ein recht instructives Bild zu erlangen. Eosinophile und basophile Körnungen treten gut hervor, ebenso die Kerne der rothen Blutzellen. Die so gewonnenen Bilder unterscheiden sich von den durch Schnellfärbung der erhitzten Lösung gewonnenen durch die schärferen Umrisse der einzelnen Zellen.

7. Durch 6—8stündiges Färben in 5% Carbolglycerin, das mit Eosin und pikrinsaurem Ammon gesättigt ist, werden die rothen Blutzellen gelb, die eosinophilen Granula intensiv roth gefärbt. Hierdurch ist der Beweis erbracht, dass letztere nichts mit Hämoglobin zu thun haben.

Färbung des frischen Blutpräparats.

Von Interesse ist es, gelegentlich auch mal auf das frische, eben dem Kranken entnommene Blutpräparat die Farblösungen einwirken zu lassen. Beschickt man zunächst den Rand des Deckgläschens mit 2—3 Tropfen 0,1—0,5% wässriger Eosinlösung und saugt behufs rascheren Durchfliessens an der gegenüberliegenden Kante mit Fliesspapier an, so sieht man sehr bald die rothen Blutzellen einen deutlicher gelblichen Ton annehmen; vor allem aber beobachtet man nach und nach eine oft intensiv werdende Färbung der eosinophilen Granula. Wechselt man nun und lässt auf gleichem Wege verdünnte Methylenblaulösung nachfliessen, so sieht man hier und da begierige Aufnahme des Farbstoffes von anderen Granulis. Verschiedene Male hatte ich in solchen Präparaten differente Körnungen in einer Zelle vor Augen. Ich hebe dies ausdrücklich hervor, da Ehrlich ein solches Vorkommen in einer Zelle (am Trockenpräparat!) ausschliesst. Aber auch Rieder hat, wie ich später fand, ähnliche Bilder bei acuter, durch Injection proteinhaltiger Bakterienextracte erzeugter Leukocytose an Trockenpräparaten beobachtet und solche Zellen als „amphophile" bezeichnet.

Diagnostische Schwierigkeiten. Ist die Diagnose der ausgebildeten Leukämie durchaus leicht und sicher zu stellen, so begegnet man doch von Zeit zu Zeit Fällen, wo der Verdacht der Leukämie durch eine Reihe grob klinischer Symptome nahegelegt wird, ohne dass die Untersuchung des frischen und mancher gefärbten Präparate die Diagnose sichert. In solchen Fällen haben wiederholte sorgfältige Blutkörperchenzählungen stattzufinden. Zu diesen gehört aber in der Regel noch mehr Uebung, wie zur Färbetechnik, ganz abgesehen davon, dass die Zählung der farblosen Blutkörper doch mehr Fehlerquellen einschliesst als die der rothen; hat man es mit einem wohlgelungenen gefärbten Präparat zu thun, so ist schon hiermit eine ziemlich genaue Schätzung des Verhältnisses der weissen zu den rothen möglich. Man muss dann eine grosse Reihe Einzelgesichtsfelder mit Hilfe des Ocularmikrometers durchzählen, also mindestens 1200 Stück. Das ist sehr wohl ausführbar. Auf diese Weise kann man auch, wie ich dies vorhin schon bei einem Falle angab, das Zahlenver-

hältniss der verschiedenen Leukocytenformen mitbestimmen.

Wesentlich vereinfacht würde die Diagnose, wenn es gelänge, eine bestimmte Art von Zellen als charakteristisch für Leukämie nachzuweisen. Kurz nach der Entdeckung der eosinophilen Zellen und der Beobachtung ihres gehäufteren Vorkommens bei der Leukämie glaubte man in ihrem Auftreten ein wichtiges differentialdiagnostisches Zeichen erblicken zu dürfen. Jahrelange Nachprüfungen haben den Werth dieses Symptoms sehr eingeschränkt. Es hat sich gezeigt, dass auch unter vielfachen anderen Bedingungen die eosinophilen Gebilde reichlich im Blute Nichtleukämischer, z. B. bei Asthmatikern, auftreten können. Auch die Annahme, dass die Mastzellen nur bei Leukämischen zu beobachten seien, hat sich als trügerisch erwiesen. Dagegen hatte schon Ehrlich in den grossen mononucleären, neutrophilen Zellen ein bemerkenswerthes Zeichen für die Diagnose der Leukämie erblickt, zumal wenn daneben eosinophile Zellen und kernhaltige rothe Blutkörperchen zu beobachten sind. Lange vor ihm hatten Eberth u. a. die auffälligen Eigenschaften der grossen einkernigen Leukocyten hervorgehoben. Schon im ungefärbten Präparate — u. U. erst nach Essigsäurezusatz —, weit charakteristischer an gefärbten, besonders an den Eosin-Hämatoxylin-Bildern, fallen dem aufmerksamen Beobachter Leukocyten auf, die im normalen Blute gar nicht oder doch nur äusserst selten sich zeigen. Es sind grosse Zellen, um das Doppelte und mehr grösser, als ein gewöhnliches, farbloses Blutkörperchen, die in der Regel nur einen auffallend grossen, häufiger wandständig als central gelegenen Kern führen; derselbe nimmt meist sichelförmig den Haupttheil des Zellleibes ein. Bisweilen ist er auch gelappt, zwerchsackähnlich, weit seltener von vielgestalteter Art. Die mit Hämatoxylin gefärbten Kerne zeigen fast durchweg ein ausgebildetes Netzwerk, dessen chromatinreiche Balken lebhaft gefärbt sind und das hellere Protoplasma in den Lücken durchscheinen lassen. Von H. F. Müller wurde zweifellos indirecte Theilung dieser Zellen nachgewiesen. Da diese schon im normalen Knochenmark vorkommenden Zellen im leukämischen Knochenmark in grosser Zahl angetroffen werden, so ist es wohl nicht unge-

rechtfertigt, diese ein- und grosskernigen Zellen als „Knochenmarkzellen“ zu betrachten und anzunehmen, dass sie bei der Leukämie von hier ausgeschwemmt werden (Mosler, Neumann u. a.).

Es fragt sich, ob das Auftreten dieser „Markzellen“ im Blut im Zweifelsfalle als unbedingt ausschlaggebend für die Diagnose der Leukämie anzusehen ist. Ich glaube die Frage mit Vorbehalt bejahen zu dürfen. Eine einzige gegentheilige Beobachtung muss den Werth dieses Zeichens einschränken. Ich selbst habe schon oben einen Fall berührt, der eine sehr blasse, mit lebhaften Knochenschmerzen behaftete Frau betraf. Hier zeigte das mikroskopische Bild in jedem Gesichtsfeld einzelne „Markzellen“, die sogar hier und da eine schwache neutrophile Körnung führten, auch bestand deutliche Poikilocytose. Und doch ist hier angesichts der relativ raschen und dauernden, durch Schonung und Eisenarsenwasser herbeigeführten Heilung der Schluss geboten, den Fall als eine mit Anämie combinirte Chlorosis gravis zu deuten.

Weder das vermehrte Auftreten eosinophiler Zellen, noch das Erscheinen einer Anzahl der sogenannten Markzellen darf daher als unbedingt ausschlaggebend für die Diagnose der Leukämie gelten. Wohl aber ist ein gehäuftes Vorkommen der im gesunden Blute selten oder gar nicht auftretenden einkernigen grossen Zellen in Verbindung mit deutlicher Vermehrung der eosinophilen Zellen von grösster Bedeutung für diese Diagnose. Dass die Markzellen ebenfalls eosinophile Körner führen können, haben wir schon hervor. Gleich H. F. Müller bin auch ich diesen bisher nur im leukämischen Blute begegnet.

Nach Müller und Rieder ist übrigens auch den Bewegungserscheinungen Beachtung zu schenken. In der Norm zeichnen sich die mehrkernigen Leukocyten durch ihre lebhaftere Beweglichkeit vor den einkernigen aus. Die gewöhnlichen mehrkernigen eosinophilen Zellen zeigen die gleichgrosse Beweglichkeit. Anders verhalten sich die „Markzellen und eosinophilen Markzellen“; beide Formen lassen auch am warmen Objecttisch keinerlei Bewegung wahrnehmen.

Als einen ziemlich seltenen Befund trifft man im leukämischen Blute vereinzelte Charcot'sche Krystalle an.

Im ganz unveränderten Blute habe ich sie auch nicht gefunden, wohl aber sah ich sie mehrere Male in grösserer Zahl im frisch entnommenen Blute auftreten, nachdem ich wässrige Eosin- und Methylenblaulösung zugesetzt hatte. (Taf. III, Fig. 16.) Eine Bedeutung für die Diagnose kommt dieser Erscheinung nicht zu. Für gewöhnlich werden sie nur im faulenden leukämischen Blut angetroffen. Die faulige Zersetzung des Blutes ist aber, wie die obige Beobachtung zeigt, keine nothwendige Vorbedingung für ihr Auftreten.

Ueber die Ursachen der leukämischen Blutveränderung sind wir noch nicht aufgeklärt. Die Frage, ob es sich um eine selbstständige Bluterkrankung mit verzögertem Zerfall der vielleicht an sich schon widerstandsfähigeren Leukocyten handelt (Löwit), oder ob die blutbereitenden Organe selbst undicht geworden und nicht mehr im Stande sind, den frühzeitigen Austritt unfertiger Elemente zu verhindern (Virchow), ist zur Zeit noch ungelöst. Vielleicht sind beide Annahmen zutreffend, und handelt es sich sowohl um eine Hyperplasie und abnorme Durchlässigkeit der blutbereitenden Organe als um verminderten Leukocytenzerfall im circulirenden Blute. Fest steht, dass an den Blutbildungsstätten selbst eine rege Zellenbildung durch Theilung zu beobachten ist (Bizzozero), ein Umstand, der gegen die Löwit'sche Theorie spricht. Auch findet man fast in jedem Fall von Leukämie eine mehr oder weniger vorgeschrittene Hyperplasie der 3 blutbildenden Organe, der Milz, der Lymphdrüsen und des Knochenmarks. Letzteres ist besonders in den langen Röhrenknochen und Sternum, aber auch an den Rippen und Wirbeln stark verändert. Es erscheint nach Neumann, dem wir in erster Linie die Kenntniss verdanken, entweder eiterähnlich (blass-grünlich) oder von mehr homogener Himberröthe — pyoide oder lymphadenoide Form. In der Regel handelt es sich um Mischformen, bei denen alle blutbildenden Systeme Veränderungen darbieten, es wechselt nur die Intensität des Krankheitsprocesses an den verschiedenen Orten, indem an der einen Stelle ein Nachlass, an einer anderen ein heftigerer Fortschritt zu beobachten ist. Die Frage, welches Organ am meisten ergriffen ist, wird in der Regel aus dem Blutbefund beantwortet werden können.

Zu Gunsten der Löwit'schen Theorie wird meist der Fall von Leube und Fleischer herangezogen, der bei der Autopsie keinerlei Abweichungen in Milz und Drüsen, wohl aber die lymphadenoide Veränderung des Knochenmarks darbot. Aber auch diese Beobachtung ist keineswegs eine feste Stütze für jene Theorie. Denn es bleibt die Frage ungelöst, weshalb hier die Ablagerung der im

Blute angehäuften Leukocyten in Drüsen und Milz unterblieben ist, die doch sonst stets secundär — nach Löwit — bei Leukämie eintreten soll. Dass selbst bei hochgradiger Leukämie die Markerkrankung ganz fehlen kann, haben Fleischer und Penzoldt erwiesen.

Leukocytose.

Im Anschluss an die Leukämie wollen wir kurz noch der Krankheitsbilder gedenken, die zu Verwechslungen mit ihr Anlass geben können. Ausser manchen gröberen, palpabeln, der Leukämie ähnelnden Erscheinungen, von denen später die Rede sein wird, weckt namentlich eine vielleicht nur vorübergehende Vermehrung der Leukocyten den Verdacht. Zahl und Art derselben muss die Frage entscheiden.

Bei der Leukocytose beobachten wir eine mehr oder weniger bedeutende, meist nur vorübergehende Vermehrung der auch im normalen Blut circulirenden farblosen Zellen. Die Vermehrung ist selten hochgradig, indess hat v. Jaksch eine Leukocytose bei Kindern mit dem Verhältniss von 1 : 12 beschrieben.

Die Bedingungen, unter denen die Leukocytose auftreten kann, sind theils physiologischer, theils pathologischer Art.

1. Physiologische Form.

Während der Verdauungsperiode tritt in der Regel eine deutliche Vermehrung der farblosen Elemente ein. Nach den übereinstimmenden Untersuchungen wird dieselbe aber weder regelmässig, noch bei demselben Individuum in gleichem Grade beobachtet.

Bei gesunden Menschen beginnt die Vermehrung der Leukocyten in der Regel kurz nach der Mahlzeit und erreicht nach 3—4 Stunden die Höhe, die etwa um 3000 die gewöhnliche, in 1 cmm enthaltene Zahl von 8000 überragt. Das Verhältniss der mononucleären und polynucleären Zellen bleibt dabei meist unverändert.

Die Verdauungsleukocytose ist bei Gesunden mehr ausgebildet als bei Kranken, zumal solchen, die an Verdauungsstörungen leiden. Exacte Bestimmungen stehen aber noch aus. Wohl zweifellos festgestellt erscheint die Thatsache, dass die Verdauungsleukocytose bei Kindern weit höhere Grade erreicht

als bei Erwachsenen, und dass sie bis zu einem gewissen Grade der Eiweisszufuhr parallel geht.

Hierin darf man vielleicht die Erklärung für das Zustandekommen der Verdauungsleukocytose suchen; es ist sehr wohl möglich, dass von den Umwandlungsproducten des Eiweisses, besonders von dem Pepton ein Reiz auf die Leukocyten ausgeübt wird.

Durch Versuche an Hunden, die Pohl mit Beobachtung einer 18stündigen Fastenzeit anstellte, um die allmähliche Resorption der im Darm noch enthaltenen Nahrungsmittel abzuwarten, wurde ermittelt, dass nur nach der Einfuhr eiweissartiger Substanzen in der Regel eine deutliche Leukocytose auftrat. Dieselbe begann 1 Stunde nach der Nahrungsaufnahme und erreichte spätestens in der 3. Stunde das Maximum.

Ferner ist die physiologische Leukocytose in der Schwangerschaft und zwar besonders in der zweiten Hälfte zu beobachten. Erstgebärende zeigen sie regelmässig, während bei Mehrgebärenden Ausnahmen vorkommen. Schon Virchow stellte eine von Monat zu Monat wachsende Vermehrung der Leukocyten bei Schwangeren fest und brachte die Erscheinung mit der zunehmenden Erweiterung der Lymphgefässe des Uterus, dem lebhafteren Stoffwechsel und dem Anwachsen der Inguinal- und Lumballymphdrüsen in Verbindung. Sorgfältige Zählungen Rieder's, der 31 Schwangere nach 14—16stündiger Nahrungsenthaltung untersuchte, ergaben bei 20 Schwangeren lebhafte Leukocytenschwankungen von 10—16000 und im Mittel eine Steigerung der Zahl auf etwa 13000 im cmm. Etwa $^1/_3$ aller Leukocyten gehörte den mononucleären Formen an.

Regelmässige, oft beträchtliche Leukocytose kommt endlich bei Neugeborenen vor. Die Zahl der farblosen Zellen übertrifft nach Hayem, Rieder u. a. die für den Erwachsenen geltende Norm um das 2—3fache. Die höchsten Zahlen finden sich in den ersten 3—4 Tagen nach der Geburt, alsdann beginnt eine Verminderung, so dass bisweilen die Zahl der Erwachsenen erreicht wird. In der Regel findet aber bald wieder rasches Ansteigen statt und hält sich die Zahl auch in der 2. und 3. Woche noch auf einer um 50% vermehrten Höhe. Die Vermehrung betrifft sowohl die ein- wie mehrkernigen Formen, in der Regel die ersteren, besonders die kleineren in

auffällig höherem Grade. Auch zeigt sich meist eine merkliche Steigerung der eosinophilen Zellen.

Ausserdem ist bei den Neugeborenen die Zahl der Erythrocyten, die zum Theil noch kernhaltig sind, und der Hämoglobingehalt mehr oder weniger auffällig (um 25—30 %) erhöht. Auch treten nicht selten „bunte" Formen und Mikrocyten auf.

Eine ausreichende Erklärung für diese höchst bemerkenswerthen Abweichungen steht noch aus. Der Umstand, dass sowohl die Zahl der rothen als farblosen Blutzellen, sowie der Hämoglobingehalt beträchtlich erhöht sind, legt die Vermuthung nahe, dass wir es beim Neugeborenen mit einer allgemeinen Ueberproduktion zu thun haben, die dazu dienen soll, die Widerstandsfähigkeit des eben dem mütterlichen Organismus entschlüpften jungen Wesens zu erhöhen, und ihm einen Reservefonds zur Verfügung lässt, der bei den plötzlich veränderten Lebensbedingungen und bei der stets zu beobachtenden relativ bedeutenden Gewichtsabnahme vielleicht nothwendig ist.

2. Pathologische Form.

Die krankhafte Leukocytose kommt regelmässig bei chronisch-kachektischen Störungen, nach schweren Blutverlusten und kurz vor dem Exitus vor.

In den ersteren Fällen bietet das Blut mehr oder weniger deutlich die Erscheinungen der Hydrämie dar; dieselbe bildet sich nach Blutverlusten eher aus, wenn mehrere kleine, als einmalige grosse Blutungen stattgefunden haben. Bei jeder Hydrämie kommt es zu einer vermehrten Lymphzufuhr (Cohnheim u. Lichtheim), die zu einer Erhöhung der Leukocytenziffer im Blute führt. Lymphdrüsenschwellungen spielen wohl kaum eine Rolle. Die chronische hydrämische Leukocytose kann in weiten Grenzen schwanken. Erhöhungen auf 20—30000 im cmm sind beobachtet. Der Antheil, den die verschiedenartigen Leukocytenformen an der Vermehrung nehmen, wechselt, insofern bald die einkernigen, bald die polynucleären auffällig vermehrt sind. Das letztere scheint bei der carcinomatösen Kachexie die Regel zu bilden.

Worauf die terminale Leukocytose beruht, ist nicht klar. Möglicherweise spielt das Sinken des Blutdrucks, vielleicht auch die Einwirkung gewisser toxischer Producte dabei eine Rolle. Jedenfalls steht ihr Vorkommen ausser Zweifel und ist hierauf auch die Beobachtung zurückzuführen, dass in manchen Fällen von perniciöser

Anämie, bei der sonst die Leukocytenzahl eher eine Einbusse erleidet, gegen das Lebensende hin ein Ansteigen der Ziffer eintritt.

Nicht ganz so regelmässig, wie unter den eben besprochenen Verhältnissen, ist das Auftreten einer oft enormen Vermehrung der Leukocyten bei einer Reihe acuter, besonders infectiöser Krankheiten. Man bezeichnet diese Form als **entzündliche Leukocytose**, deren Wesen erst im letzten Jahrzehnt eingehender studirt ist. Ihre Kenntniss ist aber bereits soweit gefördert, dass das Auftreten oder Ausbleiben der entzündlichen Leukocytose als ein differentialdiagnostisches und prognostisches Zeichen aufgestellt worden ist. Folgendes gilt z. Zt. als einigermaassen gesichert:

Die höchsten Grade entzündlicher Leukocytose finden sich bei der ac. croupösen Pneumonie; die Vermehrung setzt hier schon wenige Stunden nach dem Schüttelfroste ein, erreicht rasch die Höhe von 20—30, ja 60000 Zellen im cmm, sinkt schon nach 24 Stunden erheblich, hält sich aber bis zur Krise stets mehr oder weniger über der Norm und geht erst mit dem Temperaturabfall noch weiter herab, um einige Tage später die normale Zahl wieder zu erreichen. In letal verlaufenden Fällen ist die Vermehrung — wenn überhaupt — so nur geringfügig ausgebildet. Ein bestimmter Parallelismus zwischen dem Grade der Leukocytose und der localen und allgemeinen Krankheitserscheinungen ist bisher nicht sichergestellt. Die Vermehrung selbst betrifft in der überwiegenden Mehrzahl die mehrkernigen Formen, während die eosinophilen Zellen in der Regel fehlen, die Lymphocyten sogar relativ vermindert sein können.

Im Gegensatz zu diesen bemerkenswerthen Ergebnissen haben die Untersuchungen zahlreicher Autoren (Halla, v. Limbeck, v. Jaksch, Rieder u. a.) es wahrscheinlich gemacht, dass bei Typhus abdominalis eine entzündliche Leukocytose nicht nur fehlt, sondern eine Verminderung der Leukocyten (auf 5000—1800 im cmm) die Regel ist. Die Verminderung betrifft vor allem die mehrkernigen Zellen; sie findet sich in allen Stadien des Unterleibstyphus und schwindet erst mit der Genesung.

Eine Erklärung dieses Verhaltens ist um so schwieriger, als Buchner das Typhusbacillenproteïn als stark chemotaktisch bezeichnet.

Ausser beim Typhus wird die entzündliche Leukocytose vermisst bei Masern und tuberculöser Meningitis; widersprechend lauten die Angaben für Scharlach, bei dem v. Limbeck und Picknie, Rieder fast regelmässig Leukocytose festgestellt. Bei Peritonitis, Pleuritis und Meningitis tuberculosa wird die Leukocytenzahl meist in physiologischer Breite, oder eher noch herabgesetzt gefunden, während bei der primären Meningitis stets eine hochgradige Leukocytose auftritt.

Mehr oder weniger starke Vermehrung der Leukocyten ist ferner constant beobachtet bei Sepsis, Puerperalfieber, Erysipel, acutem Gelenkrheumatismus, Diphtherie, Febris recurrens und Osteomyelitis. In jüngster Zeit ist ferner von manchen Autoren auf eine lebhafte Leukocytose nach der Injection von Tuberculin aufmerksam gemacht (Botkin, Rieder) und besonders eine auffällige Vermehrung der eosinophilen Zellen hervorgehoben.

Als diagnostisch wichtiges Moment ist also zu betonen, dass die bisherigen Ermittelungen gerade zur Entscheidung der nicht selten sich aufdrängenden Differentialdiagnose zwischen croupöser Pneumonie und Typhus abdom. einerseits und eitriger und tuberculöser Meningitis andererseits beitragen können. In beiden Fällen wird ein eben normaler oder subnormaler Befund an Leukocyten die Diagnose zu Gunsten des Typhus, bez. der tuberculösen Erkrankung entscheiden können.

Um einen Einblick in das Wesen der entzündlichen Leukocytose zu gewinnen, hat man das Experiment zu Rathe gezogen. v. Limbeck sah hochgradige Leukocytose nach Injection von Bakterienculturen, besonders des Staphylococcus eintreten, Binz und Meyer lehrten den Eintritt erheblicher Leukocytenvermehrung nach der Darreichung ätherischer Oele, Pohl nach Gewürzen u. s. f. kennen, Buchner u. a machten es wahrscheinlich, dass nicht die toxischen (Zersetzungs-) Producte der Bakterien, sondern in erster Linie oder gar ausschliesslich die Proteïne (Eiweissstoffe) derselben, die nach Pfeffer's Vorgang sogenannte positive Chemotaxis, d. h. eine Anlockung der Leukocyten bewirken. Der Umstand, dass nach der Exstirpation der Milz ebenso wie bei obigen Versuchen, neben dem Auftreten kernhaltiger rother Blutzellen, auch eine beträchtliche Leukocytose beobachtet wird, könnte für die oft empfohlene Annahme einer Reizwirkung sprechen, von der die „blutbereitenden" Organe betroffen würden. Immerhin könnte die Vermehrung der Leukocyten aber auch durch die Aufnahme der Wanderzellen oder durch eine rasche — innerhalb der Blutbahn, Löwit — stattfindende Zelltheilung bewirkt sein. Mit ersterer Hypothese würde Ehrlich's

Lehre in Widerspruch stehen, da nach ihm stets nur einkernige Zellen dem Blute zugeführt werden, die überwiegende Mehrzahl der bei acuter Leukocytose gefundenen farblosen Zellen aber zweifellos polynucleärer Art ist. Indess wissen wir, dass die Umwandlung der ein- in mehrkernige Zellen ziemlich rasch erfolgt.

Der Umstand, dass der Ausgang derjenigen Krankheiten, bei denen die entzündliche Leukocytose überhaupt vorkommt, bei beträchtlicher Vermehrung günstig, bei Verminderung der Leukocyten ungünstig verläuft, legt die Vermuthung einer „heilsamen" Einrichtung nahe. Eine befriedigende Erklärung der acuten entzündlichen Leukocytose steht aber noch aus.

Beobachtungen des Bluts am warmen Objecttisch zeigen bei Leukocytose durchweg eine lebhafte Beweglichkeit der Leukocyten, die zur Hauptsache polynucleärer Art sind. Im Gegensatz dazu zeichnen sich die meist grossen einkernigen Zellen, deren gehäuftes Vorkommen für Leukämie bis zu einem gewissen Grade charakteristisch ist, durch nahezu völliges Fehlen jeglicher amöboider Bewegungserscheinungen aus.

Pseudoleukämie.

Die grob palpabeln Veränderungen, die bei dieser Krankheit zu beobachten sind, ergeben nicht selten eine überraschende Aehnlichkeit mit dem Bilde der echten Leukämie. Gerade hier ist die mikroskopische Untersuchung des Bluts in vielen Fällen von ausschlaggebender Bedeutung für die Diagnose. Trotz der oft bedeutenden Hyperplasie zahlreicher, nicht verkäsender Lymphdrüsen und der nicht selten ansehnlichen Vergrösserung der Milz und Druckempfindlichkeit der Knochen, ergiebt die Mikroskopie des Bluts entweder, zumal im Beginn, nicht die geringste Abweichung von der Norm oder später eine dem Grade der Anämie entsprechende Verminderung der Erythrocyten auf 1,5—2 Millionen bei nur geringer Vermehrung der farblosen Elemente. Der Hämoglobingehalt ist der gesunkenen Blutkörperzahl entsprechend herabgesetzt. Die Veränderung entspricht also den Zeichen, die der secundären Anämie zukommen.

Die Pseudoleukämie kommt 2—3 mal häufiger bei Männern als bei Frauen vor und kann jedes Lebensalter befallen. Der von manchen Seiten als möglich bezeichnete Uebergang in echte Leukämie ist durchaus nicht sicher erwiesen. Die sehr zutreffende Be-

zeichnung der Pseudoleukämie wurde dem (zuerst von Hodgkin beschriebenen) Krankheitsbilde von Wunderlich gegeben.

Hämoglobinämie.

Bei dieser erst in den letzten Jahrzehnten genauer studirten Krankheit treten höchst charakteristische Veränderungen des Bluts auf, die einen mehr oder weniger bedeutenden Zerfall rother Blutkörper anzeigen. Sie ist beobachtet nach Vergiftungen mit chlorsauren Salzen, Naphthol, Pyrogallussäure, Salzsäure, Arsenwasserstoff, Sulfonal, Phenacetin, Antifebrin, Antipyrin, frischen Morcheln, oder im Anschluss an acute und chronische Infectionskrankheiten (Scharlach, Typhus, Malaria und Syphilis), ferner nach der Einwirkung hoher Hitze- und Kältegrade und nach der Transfusion von Thierblut auf den Menschen, endlich spontan als sog. paroxysmale oder intermittirende Form. Besonders disponirte Personen werden nach heftigeren Muskelanstrengungen (und zwar nur nach Fusstouren!) oder bei plötzlicher Kälteeinwirkung von der Krankheit betroffen, die mit Frost und grosser Hinfälligkeit beginnt, rasch zu anscheinend schweren Allgemeinstörungen und zu deutlicher Hämoglobinurie (s. u.) führt, aber in der überwiegenden Mehrzahl der Fälle mit rascher Genesung endet, bis nach einiger Zeit durch ähnliche Ursachen ein neuer Anfall hervorgerufen wird.

Lässt man das mit einem blutigen Schröpfkopf entnommene Blut solcher Kranken in einem Reagensglas — am besten im Eisschrank — 20 bis 24 Stunden ruhig stehen, so zeigt das Serum statt des gewöhnlichen hellgelblichen Farbentons eine deutliche rubinrothe Farbe.

Bei den an „paroxysmaler Hämoglobinurie“ leidenden Personen ist auch eine rein locale Blutveränderung hervorzurufen. Umschnürt man den Finger eines solchen Kranken und taucht denselben je ¼ Stunde lang in eisgekühltes und darnach in laues Wasser, so kann man schon in einer dünnen, capillaren Schicht nach der Abscheidung des Serums den rubinrothen Farbenton wahrnehmen (Ehrlich).

Es kann keinem Zweifel unterliegen, dass die Rothfärbung des Serums durch das aus den rothen Blutzellen ausgetretene Hämoglobin bedingt ist (s. S. 122).

Mikroskopisch findet man in dem frisch entnommenen Blute — auch in dem des abgeschnürten Fingers — geringe Neigung der Erythrocyten zu Säulenbildung, deutliche Poikilocytose und mehr oder weniger zahlreiche, auffällig blasse oder

ganz entfärbte Scheiben, die sog. (Ponfick'schen) Schatten. Auf diese ist besonders zu achten, da sie bei keiner anderen Bluterkrankung vorkommen, also als sichere Zeichen der hämoglobinämischen Veränderung aufzufassen sind.

Nach Ponfick's Untersuchungen kann die Poikilocytose ganz fehlen und nur die Schattenbildung auftreten, indem das Hämoglobin gleich aus den unzerfallenen Scheiben ausgelaugt wird.

In den meisten klinischen Fällen ist die Blutveränderung so bedeutend, dass Milz und Leber, die zunächst zur Aufnahme der Zerfallselemente dienen, nicht mehr ausreichen und der Ueberschuss auch den Nieren zugeführt wird. In der Leber erfolgt die Umsetzung des Hämoglobins in Gallenfarbstoff, der in abnorm reicher Menge im Harn — ohne gleichzeitiges Auftreten von Hämoglobin! — erscheinen kann. Ist die Auflösung des Hämoglobins beträchtlicher, so erscheinen neben dem vermehrten Gallenfarbstoff auch die Blutkörperschlacken im Harn; es kommt zur Hämoglobinurie!

Spektroskopisch wird durch den Nachweis der in dem abgeschiedenen rubinrothen Blutserum deutlich vorhandenen O-Hb.-Streifen die Diagnose gesichert.

In nicht seltenen Fällen von Hämoglobinämie, besonders in denen, die auf Vergiftungen mit chlorsauren Salzen u. a. Körpern folgen, kommt es mit der fortschreitenden Blutkörperchenauflösung zur Entwicklung einer ausgesprochenen Methämoglobinämie. Das (von Hoppe-Seyler, Külz und Hüfner genauer erforschte) Methämoglobin stellt eine Sauerstoffverbindung des Blutfarbstoffs dar, bei der zwar gleiche Mengen Oxygens, aber in erheblich festerer Anordnung vorhanden sind.

Der Körper ist besonders durch einen kräftigen Absorptionsstreifen in der Mitte des rothen Spektrumtheils (Fig. 27c) charakterisirt, neben dem gleichzeitig die beiden O-Hb.-Streifen noch erhalten sein können. Der nach rechts von dem im grün gelegenen Streifen befindliche Abschnitt des Spektrums ist meist ganz ausgelöscht. Man findet den Streifen in der frisch entnommenen, und mit Wasser versetzten Blutprobe, in dem in der Kälte abgeschiedenen Serum und im Harn.

Sein Auftreten ist durch die sepia- oder chokoladenfarbene Blutbeschaffenheit schon für das blosse Auge wahrscheinlich.

Bei Thieren (Hunden) habe ich zuerst nach Vergiftung mit chlorsauren Salzen die Methämoglobinämie schon im circulirenden Blut der Ohrgefässe spektroskopisch nachgewiesen. Ich halte es für sehr wohl möglich, dass man auch beim Menschen in ausgesprochenen Fällen dieselbe Beobachtung am Ohr machen kann. Eine solche Feststellung hat ausser dem unmittelbaren diagnostischen Werth eine hohe wissenschaftliche Bedeutung, da Stokvis die Entwicklung des Methämoglobins nur ausserhalb des circulirenden Bluts als möglich zugiebt, eine Annahme, die zwar schon von Marchand auf Grund grosser Versuchsreihen durch ein umständlicheres Verfahren widerlegt war, sich aber durch die Spektroskopie des circulirenden Bluts im Ohr rasch und sicher als irrig erweisen lässt.

Die Demonstration des Methämoglobinspektrums kann man für klinische Uebungen einfach und rasch so vorbereiten, dass man zu einer frischen Blutlösung ein Stückchen rothes Blutlaugensalz zusetzt. Es tritt dann meist sofort der Absorptionsstreifen im roth auf, während die O-Hb.-Streifen schwächer werden oder ganz verschwinden.

Kohlenoxydvergiftung.

Bei der Diagnose dieser Vergiftung spielt das Spektroskop eine noch bedeutungsvollere Rolle. Bei dieser wird der Sauerstoff aus seiner Hämoglobinverbindung verdrängt und CO-Hämoglobin erzeugt, das zur O-Aufnahme unfähig ist. Sowohl das arterielle, als venöse Blut nehmen dabei eine hellkirschrothe Farbe an.

Mikroskopisch finden sich keine zweifellosen Veränderungen des Bluts; wohl aber kann man mit dem Spektroskop charakteristische, für die CO-Vergiftung absolut beweisende Erscheinungen feststellen. Während die beiden zwischen den Linien D und E liegenden Absorptionsstreifen des Oxyhämoglobins bei Zusatz verdünnter Schwefelammoniumlösung sofort verschwinden und einem einzigen Streifen Platz machen, der dem O-freien, reducirten Hämoglobin entspricht, bleiben die beiden bei CO-Vergiftung sichtbaren, ebenfalls in gelb und grün liegenden, aber einander genäherten Absorptionsstreifen bei Schwefelammoniumzusatz unverändert erhalten. (S. Fig. 27, a u. b.)

Die CO-Vergiftung wird am häufigsten durch die in Folge unvollkommener Heizungsanlagen, in Eisenhütten und bei der Coaksfabrikation entweichenden Gase und durch Leuchtgas bewirkt. Dys-

pnoe, Sopor, Krämpfe sind die Haupterscheinungen, die in erster Linie auf die in Folge O-Mangels eintretende Erstickung zurückzuführen sind.

Mikroorganismen im Blut.

Ueber die im circulirenden Blut vorkommenden Bakterien und thierischen Parasiten ist in dem 1. Abschnitt alles wissenswerthe angegeben. Hier sei nur kurz darauf hingewiesen, dass im menschlichen Blut folgende Mikrobien bisher sicher gefunden sind: die Spirillen der Febris recurrens, die Eiterkokken und die Tuberculose-, Lepra-, Rotz-, Milzbrand- und Typhusbacillen; ferner die Plasmodien der Malaria, und die Embryonen der Filaria sanguinis.

Seltene Blutbefunde:

Bei Lipämie sind ab und zu kleine Fetttröpfchen im Blute gesehen worden, die sich durch ihr stark lichtbrechendes Verhalten u. s. f. sicher als Fett erwiesen.

Bei Melanämie, die nur als Folge perniciöser Malaria zur Beobachtung kommt, treten während und lange nach dem eigentlichen Anfall kleine Pigmentkörner und grosse Schollen im Blute auf.

Forensischer Nachweis von Blutspuren.

Die zu gerichtlichen Zwecken bisweilen nöthige Untersuchung hat festzustellen, ob gewisse an Kleidungsstücken, Fussböden, Wänden u. dergl. gefundene rothe Flecke von Blut und insbesondere von menschlichem Blut herrühren. Diese Frage ist durch den mikroskopischen Nachweis noch vorhandener Blutkörper oder des Blutfarbstoffs in der Mehrzahl der Fälle zu entscheiden.

Rothe Blutkörper sind in der Regel nur in verhältnissmässig frischen Blutspuren zu erkennen. Während frisches, an den oben genannten Gegenständen haftendes Blut einfach dadurch nachzuweisen ist, dass man einige vorsichtig abgeschabte Bröckelchen oder die mit Blut durchsetzten Fäden u. dergl. in physiologischer Kochsalzlösung aufweicht und die allmähliche Entwicklung unter dem Mikroskop verfolgt, ist bei älteren Flecken die mehrstündige Erweichung der Blutspuren in 30% Kalilauge oder in Pacini'scher, von Hofmann modificirter Flüssigkeit nothwendig. Letztere be-

steht aus 1 Theil Sublimat, 2 Theilen Kochsalz und je 100 Theilen Wasser und Glycerin.

Handelt es sich um stark eingetrocknete Blutspuren, so bringt man Theilchen davon in ein Uhrschälchen und setzt sie der event. mehrstündigen Einwirkung dieser Reagentien aus, oder man schabt mit einer Nadel eine kleine Menge ab, die man unmittelbar auf den Objectträger fallen lässt, setzt 1—2 Tropfen jener Lösungen hinzu und verfolgt unter dem Mikroskop die allmähliche Auflockerung der meist dicht zusammengeklebten Blutscheiben. Gerade die Beobachtung der fortschreitenden Entwicklung einer Reihe rund geformter Scheiben aus der anfänglich ungeformten Masse ist charakteristisch. In der Regel ist eine Entscheidung aber nur dahin zu treffen, ob es sich um rothe, von Mensch oder Säugethier stammende Blutkörper handelt, da diese stets kernlos sind, die der übrigen Wirbelthiere (Vögel, Fische, Frösche) aber Kerne führen. Dagegen bleibt es wegen der grossen Formähnlichkeit der rothen Blutkörper des Menschen und der besonders in Betracht kommenden Hausthiere unentschieden, ob es sich um menschliches Blut handelt.

Nur bei frischerem Blut ist diese Entscheidung aus dem Grössenvergleich zu führen, da die rothen Blutkörper des Menschen (7,9 μ) grösser sind als die der Säugethiere, von denen wieder Hunde (7—7.4 μ), Rinder (6,0 μ) und Pferde (5,8 μ) verhältnissmässig die grössten Erythrocyten zeigen. Handelt es sich um ältere Blutflecke, so wird man bei Maceriren mit 30 % Kalilauge noch am ehesten der Möglichkeit nahe kommen, die Messung des Durchmessers der entwickelten Blutzellen verwerthen zu können. Auffällige Grössenunterschiede sind hin und wieder selbst bei jahrelanger Eintrocknung noch sehr wohl zu erkennen, z. B. die Diameterdifferenz zwischen den Blutkörpern des Menschen und denen vom Schaafe (4,5 μ). Gerade für solche Fälle ist es aber unbedingt geboten, eine grosse Zahl von Blutkörpern mikrometrisch zu bestimmen, da ja auch im normalen Blute nennenswerthe Grössendifferenzen vorkommen.

Rindfleisch hat den bemerkenswerthen Rath gegeben, auch auf die Verwechslung kleiner Blutzellen mit den Sporen niederer Pilze (Achorion Schoenleinii) Obacht zu geben. Durch ihre grössere Widerstandsfähigkeit gegen Säuren und Alkalien sind sie, ausser anderen von dem Geübten aus dem mikroskopischen Habitus schon wahrzunehmenden Unterschieden, vor den Blutzellen ausgezeichnet.

Fast in jedem Fall ist es rathsam, die anderen Erkennungsmethoden gleichfalls anzuwenden.

Der mikroskopische Nachweis des Blutfarbstoffes wird durch die Darstellung der von Teichmann entdeckten

Häminkrystalle erbracht. Die Bildung derselben beruht darauf, dass das Hämatin mit Chlorwasserstoff, selbst bei Gegenwart geringster Blutspuren, in sehr charakteristischen Krystallformen auftritt. Die Teichmann'sche Methode wird am besten folgendermaassen ausgeführt:

Man lässt einen kleinen Tropfen physiologischer Kochsalzlösung auf einem Objectträger bei mässiger Wärme völlig verdunsten, legt sodann auf die zarte Krystallschicht eine Spur des abgeschabten Bluts oder der mit demselben durchsetzten, möglichst fein zerzupften oder zerriebenen Substanzen und bedeckt sie mit dem Deckglas. Alsdann lässt man zwischen die beiden Gläser vorsichtig soviel Eisessig einfliessen, dass der Zwischenraum gerade ausgefüllt ist. Jetzt erwärmt man etwa $^3/_4$—1 Minute lang über der Flamme, bis sich Bläschen entwickeln und setzt bei fortschreitendem Verdunsten tropfenweise weiter Eisessig zu, bis sich ein zarter rothbrauner Farbenton zeigt. Sobald dies erreicht ist, lässt man in grösserer Entfernung von der Flamme die letzten Spuren des Eisessigs abdunsten und bettet zum Schluss, der Aufhellung und Conservirung wegen, das Präparat in Glycerin ein, das man vom Rande des Deckgläschens zufliessen lässt.

Schon mit blossem Auge erkennt man bei Gegenwart von Blut hier und da unter dem Deckglas vertheilte, blutig oder mehr braunroth gefärbte Punkte und Streifen. Nachdem man diese Stellen bei schwacher Vergrösserung eingestellt hat, sucht man bei 250—400facher Vergrösserung die feineren Eigenschaften festzustellen. (Taf. III, 17.)

Die Hämin- oder salzsauren Hämatinkrystalle sind hell- oder dunkelbraune, oft mehr braunröthliche rhombische Tafeln oder Säulen von sehr wechselnder Länge und Breite. Hin und wieder begegnet man auch wetzsteinähnlichen Gebilden von gleichem Farbenton. Die Grösse der Krystalle hängt zum Theil von der Art der Darstellung ab; je langsamer und behutsamer man den Eisessig verdunsten lässt, um so zahlreicher trifft man grosse, bis zu 15 und 18 μ lange Stücke an. Aber in jedem Falle sieht man die verschiedensten Grössen, von eben wahrnehmbaren bis zu den eben angegebenen Maassen. Sie liegen theils einzeln, theils in Haufen, oft in der Form des Andreaskreuzes bei einander; sehr oft lagern sie querübereinander. Sie sind in Aether, Alkohol und Wasser unlöslich, leicht löslich in Kalilauge, schwer in Säuren und Ammoniak.

Nicht in jedem Fall gelingt ihre Darstellung; ganz abgesehen davon, dass bei mangelnder Vorsicht leicht mal das Deckglas zerspringt, kann die Bildung durch nebenher vorhandenes Fett, Rost oder durch vorgeschrittene Veränderungen des Blutfarbstoffes selbst gehemmt oder unmöglich gemacht werden. Stört das Fett, so muss man dasselbe zunächst mit Aether ausziehen.

Von gleich grosser Bedeutung wie der Befund der Häminkrystalle ist für die Diagnose alter Blutspuren der spektroskopische Nachweis des Blutfarbstoffs. Es ist schon wiederholt von den beiden, zwischen den Linien D und E des Sonnenspektrums gelegenen Absorptionsstreifen gesprochen, die eine Oxyhämoglobinlösung jederzeit erkennen lässt. Die beiden Bänder treten selbst bei kaum wahrnehmbarer Färbung der Lösung noch deutlich auf und beweisen mit aller Sicherheit die Gegenwart des Hämoglobins. Vor einer Verwechslung, die nur durch das ähnliche Spektrum des carminsauren Ammoniaks geboten werden könnte, schützt der Versuch, dass bei Zusatz von Schwefelammoniumlösung statt der beiden Streifen des Sauerstoffhämoglobins ein einziges breites, dem reducirten Hämoglobin eigenes Absorptionsband auftritt, das bei Schütteln der Lösung mit sauerstoffhaltiger Luft wieder den ersteren Platz macht, sowie der andere, dass bei Zusatz von wenig Essigsäure die beiden Streifen verschwinden, die ihnen in Lage und Breite ähnelnden Absorptionsstreifen des carminsauren Ammoniaks unverändert fortbestehen. Sind diese beiden Versuche für Hämoglobin positiv ausgefallen, so ist der unumstössliche Beweis erbracht, dass die vermeintliche Blutspur Blutfarbstoff enthält.

Eine Vorbedingung für das Zustandekommen des eben beschriebenen spektralen Verhaltens ist die Löslichkeit der Blutspur in Wasser, sowie das Vorhandensein einer gewissen Menge, die zur Mischung einer $1\frac{1}{2}$—2 cm hohen Wasserschicht in einem gewöhnlichen Kochröhrchen ausreicht. Man bringt dann das Taschenspektroskop mit dem Spalt möglichst dicht an das Reagensglas und lässt möglichst kräftiges Licht durch die Lösung hindurchgehen.

Handelt es sich nun um minimale, in Wasser lösliche Blutspuren, so ist die Untersuchung mit dem Mikrospektroskop vorzunehmen, das statt des Oculars in den Tubus eingesetzt wird. Die Lösung der Blutspur ist dann in einem möglichst kleinen, von planparallelen

Wänden umschlossenen Glaskästchen vorzunehmen und die oft getrübte Mischung durch spurenweisen Zusatz von Ammoniak zu klären. (Globin wird gelöst.)

Von dem Spektrum des Methämoglobins, das neben den Streifen des Oxyhämoglobins noch einen solchen in Roth führt, haben wir schon an anderer Stelle gesprochen. Gerade bei der forensischen Untersuchung muss man sich daran erinnern, dass das Methämoglobin zu den häufigeren, durch den Einfluss von Sonnenlicht und Luft bedingten Umwandlungserscheinungen des Oxyhämoglobins gehört. Auf Zusatz einer geringen Menge von Schwefelammonium oder Ammoniak verschwindet der charakteristische Streifen im Roth; dagegen erzeugt Schwefelammon statt der beiden Oxyhämoglobinstreifen das breite Band des reducirten Hämoglobins, während bei Ammoniakzusatz die beiden Streifen nicht nur fortbestehen, sondern noch deutlicher werden.

Handelt es sich um sehr alte, durch Luft und Licht noch mehr zersetzte, in Wasser unlösliche Blutreste, so kann die spektrale Darstellung des „reducirten Hämatins“ noch zum Ziele führen.

Die fragliche Blutspur wird zu diesem Zweck in 10—20 % Kali- oder Natronlauge (Stokes) oder gesättigter Cyankalilösung (E. Hofmann) so lange, als zur Lösung nothwendig, behandelt, und die gewonnene Mischung (unverdünnt oder mit Wasser verdünnt) in der schon besprochenen Weise vor den Spalt des Spektroskops gebracht. Bei Gegenwart des reducirten Hämatins erscheint ein dem Bande des reducirten Hämoglobins wohl ähnelndes Absorptionsband, das aber 1. mehr nach dem gelben Theil verschoben ist, 2. dadurch sofort seine specifische Art anzeigt, dass bei Zusatz von etwas Schwefelammoniumlösung — bei der, wie wir wissen, die beiden Oxyhämoglobinstreifen in einen breiten Streifen zusammenfliessen — hier umgekehrt das eine breite Band in 2 Theile zerfällt, die schon durch ihre Lage im grün als besondere Streifen charakterisirt sind.

III. Die Untersuchung des Auswurfs.

Die Erkrankungen der Athmungsorgane und Lungen sind meist von Auswurf begleitet. Hierunter fassen wir alles Sekret zusammen, das durch Räuspern, vornehmlich aber durch Husten zum Munde herausbefördert wird. Für gewöhnlich stehen Auswurf und Husten in einem unmittelbaren Abhängigkeitsverhältniss, insofern lebhafter Husten meist reichliche, seltener und schwacher Husten geringe Mengen Auswurf befördert. Aber es kommen vielfache Abweichungen vor.

Oft ist der Husten sehr stark, aber „es löst sich nicht", weil thatsächlich wenig oder nur sehr zähes Sekret vorhanden ist. Oder es erscheint auch bei lebhaftem Husten deshalb nur spärlicher Auswurf, weil die Kranken den grössten Theil sofort verschlucken, wie es bei Kindern (bis zum 6. oder 7. Jahre) die Regel, aber auch bei alten dekrepiden Leuten oder Schwerkranken (Typhösen, Pneumonikern u. a.) oft der Fall ist. Andrerseits werden gar nicht selten schon durch gelinden Husten oder durch einfache Pressbewegungen grosse Auswurfmengen herausbefördert. (Bronchoblennorrhoe, Bronchiektasien.)

Dem Auswurf kommt meist eine grosse semiotische Bedeutung zu, da er uns Kunde über die im Innern der Athmungswerkzeuge stattfindenden Krankheitsvorgänge geben kann. Aber es begreift sich, dass er ausser solchen wesentlichen Bestandtheilen eine Reihe unwesentlicher mit sich führen kann, die ihm auf der langen Bahn, die er unter Umständen fortbewegt wird, beigemengt worden sind. Zu den ersteren gehören solche Theile, die zum anatomischen Bau gehören und bei entzündlichen und nekrotisirenden Processen abgestossen werden können, ferner die Gebilde, die lediglich bei der Krank-

heit als ursächliche Erreger oder Folgeerscheinung der Krankheit auftreten; zu der 2. Gruppe solche Elemente, die z. B. aus der Mundhöhle erst dem Auswurf beigemengt oder ausserhalb des Körpers durch Unsauberkeit der Spiegläser u. s. f. zu dem Sekret gelangt sind.

Für die Beurtheilung der wesentlichen Bestandtheile des Sputums ist die genaue Kenntniss des anatomischen Aufbaues der Athmungswege durchaus nothwendig. Wir lassen daher zunächst eine kurze histologische Skizze vorausgehen.

Die Nasenschleimhaut ist in dem beweglichen Theil der Nase von geschichtetem Pflaster-, in der Pars respiratoria von flimmerndem Cylinderepithel ausgekleidet. Ebenso besteht der Ueberzug der Schleimhaut des Kehlkopfs, der Luftröhre und der grösseren Bronchien aus geschichtetem Flimmerepithel, das von schleimbereitenden

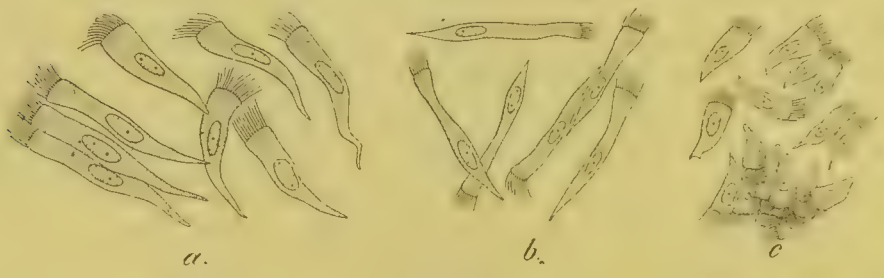

Fig. 32.

Flimmerepithel aus einem Hauptbronchus a, einem feineren Bronchus b, einer Bronchiole c. (Durch vorsichtiges Abschaben der Schleimhaut gewonnen.) V. 350.

Becherzellen unterbrochen wird. Nur die hintere Fläche des Kehldeckels, die vordere Fläche der Giessbeckenknorpel und die wahren Stimmbänder sind von geschichtetem Plattenepithel überdeckt.

Das Epithel der Bronchialschleimhaut Fig. 32 verliert nach und nach an Schichten und stellt an den feineren Aesten nur eine Lage Flimmerepithels dar, die sich auch auf den Anfang der Bronchiolen fortsetzt. Allmählich aber geht das Flimmerepithel in ein aus cubischen und grossen kernhaltigen und kernlosen Zellen gemischtes Epithel über, das in der Nähe der Alveolengänge schon vorwiegend aus dem grossen polygonalen Platten-, sog. respiratorischen Epithel besteht. Es ist entwicklungsgeschichtlich festgestellt, dass das Epithel erst bei der Athmung allmählich abgeplattet wird. Bei todtgeborenen Kindern findet man an den Alveolen nur cubisches Epithel.

Glatte Muskelfasern begleiten das Bronchialrohr bis zu den Alveolengängen und bilden besonders an den Abgangsstellen der Alveolen einen zarten Ring; ausser diesen Muskelfasern

ist die Wandung der Alveolengänge reich an elastischen Fasern, die als Ringfasern angeordnet sind, auch den Eingang jeder Alveole ringförmig umspinnen und von da die ganze Alveole durch abgehende Aestchen stützen. Durch den continuirlichen Uebergang benachbarter elastischer Faserringe kommt es zur Bildung der alveolären Septa. Durch Bindegewebe wird der respiratorische Abschnitt der Lungen in kleine und kleinste Läppchen getheilt; in den interlobulären Faserzügen findet man schwarzes Pigment und feinste Kohlepartikel, die durch die Athmung und den Säftestrom dahin gefördert sind.

Die wesentlichen Theile des Auswurfs sind trotz der Errungenschaften der physikalischen Diagnostik oft für die Diagnose entscheidend. Bald gelingt es schon mit blossem Auge, bald erst mit Hülfe des Mikroskops die charakteristischen Merkmale zu gewinnen. So giebt uns ein stinkendes, mit Gewebsfetzen untermischtes Sputum oft sofort Aufschluss über eine bestehende Lungengangrän, während die physikalischen Erscheinungen über den Lungen vielleicht nur wenig ausgebildet sind, und kann andrerseits die mikroskopische Untersuchung des gefärbten Sputumpräparats die Diagnose der Lungentuberculose zu einer Zeit sichern, wo die Percussion und Auscultation die Diagnose dieser Krankheit nicht erlauben. Da solche Fälle durchaus nicht selten vorkommen und das Sputum auch sonst durch mannigfache Eigenschaften, die wir noch kennen lernen werden, den Arzt bei der Diagnose auf den richtigen Weg lenkt, so ist auch heute, wie wir schon hervorhoben, die semiotische Bedeutung des Auswurfs nicht gering zu achten.

Das oben berührte Beispiel deutet schon an, dass sowohl das makroskopische, wie das mikroskopische Verhalten des Auswurfs bei der Untersuchung zu berücksichtigen ist. Das erste giebt uns über die gröbere Zusammensetzung des Sputums aus Schleim, Eiter oder Blut, über seine Menge und Form, über Geruch und Reaction, das andere über die wesentlichen elementaren Bestandtheile und unwesentlicheren Beimengungen Aufschluss. Bald kommt der makroskopischen, bald der mikroskopischen Untersuchung die grössere Bedeutung zu. Gar nicht so selten macht das Ergebniss der gröberen Methode die Ausführung der feineren überflüssig. Jede sorg-

fältige Sputumuntersuchung hat daher mit der genauen Prüfung des makroskopischen Verhaltens zu beginnen.

Eine zuverlässige Prüfung ist nur möglich, wenn der Auswurf unvermischt in einem sauberen Gefäss aufgefangen wird. Vor den mit Deckel versehenen Porzellannäpfen verdienen die gewöhnlichen Speiwassergläser den Vorzug, da sie am schnellsten und bequemsten ein Urtheil über die Menge, Farbe und Schichtenbildung des Sputums zulassen. In manchen Fällen empfiehlt es sich, den Auswurf in höheren, zum Theil mit Wasser gefüllten Standgläsern zu gewinnen, um die Form und Schwere, bez. den Luftgehalt der einzelnen Sputa rasch überblicken zu können. Den nicht an's Bett oder Haus gebundenen Kranken ist das Mitführen der Dettweiler'schen Speigläser zu rathen.

Nachdem man das Sputum im Speiglas besichtigt hat, wird es zur genaueren Untersuchung auf einem Porzellanteller ausgebreitet, der zur Hälfte mit schwarzem Asphaltlack überzogen ist. Man hat stets nur kleine Mengen aus dem Sammelglas zu entnehmen, damit die Ausbreitung in dünnster Schicht auf dem Teller möglich ist. Bei der Durchmusterung hat man mit 2 Präparirnadeln (die unter Umständen nicht aus Metall sein dürfen) die einzelnen Sputa auseinanderzuziehen und auf die noch zu beschreibenden makroskopisch charakteristischen Unterschiede zu achten. Jede untersuchte Menge wird abgespült, jede neue Portion in gleicher Weise durchsucht. (Statt der einfachen Teller hat Kroenig ganz zweckmässige Schalen empfohlen.)

Bei der Untersuchung ist im allgemeinen auf folgende Punkte zu achten:

1. Die **Menge** des Sputums. Diese schwankt in weiten Grenzen; von einzelnen Sputis bis zu 1 und mehreren Litern in 24 Stunden. Die grössten Mengen werden bei der Bronchorrhoe, beim Lungenabscess und bei durchgebrochenem Empyem beobachtet; gerade bei letzterem kann die ausgeworfene Menge bis zu 4 und 5 Litern betragen. Auch bei starken Hämoptysen ist die Menge nicht selten recht gross.

2. Die **Farbe**, die von der gröbern Zusammensetzung aus Schleim, Eiter, Blut und Serum abhängt.

Hieraus ergiebt sich die wichtige Eintheilung des Auswurfes in schleimige, eitrige, seröse und blutige Sputa, und je nach der Art der aus ihrem Mischungsverhältniss abzuleitenden Formen in schleimig-eitrige oder mehr eitrig-schleimige, schleimig-blutige u. s. w. Sputa. Die Farbe ist um so heller und durchscheinender, je schleimiger und wässeriger, um so undurchsichtiger, je zellenreicher das Sputum, sei es dass überwiegend rothe Blutkörper oder Eiterzellen zu seiner Bildung beitragen.

Am häufigsten sind folgende Formen des Auswurfs:

Das einfach schleimige Sputum — das ***Sputum crudum*** der Alten — ist von glasigem oder mehr grauweissem Aussehen und bald von dünnflüssiger, bald von zäherer, fadenziehender Beschaffenheit. Je nachdem es leicht oder erst nach stärkerem Husten entleert wird, ist sein Luftgehalt verschieden. Es tritt bei jedem acuten Katarrh der oberen Luftwege und beim Asthma bronchiale auf; wird aber auch bei älteren Katarrhen der Nasenrachenhöhle in zäher, bisweilen mit eingetrockneten Borken untermischter Art entleert.

An dem „schleimig-eitrigen Auswurf", dem ***Sputum coctum*** der Alten, ist zu unterscheiden, ob er einen mehr homogenen Charakter darbietet oder die aus Schleim und Eiter bedingte Zusammensetzung schon auf den ersten Blick an der gröberen Trennung dieser Bestandtheile erkennbar ist. Das erstere, innig gemischte, schleimig-eitrige, gelblichweisse Sputum, bei dem der Schleimgehalt überwiegt, wird bei Ablauf jedes einfachen Katarrhs der oberen Athmungswege, die andere Form in vielen Fällen chronischer Bronchitis und besonders bei der Phthisis pulmonum beobachtet. Hier aber macht sich meist das Ueberwiegen des Eiters stärker bemerkbar. Man spricht daher von einem eitrig-schleimigen Sputum.

Dasselbe kommt in 2 Formen vor, deren bemerkenswerther Unterschied darauf beruht, ob der Eiter zusammenfliesst oder in getrennten Einzelsputis abgegrenzt zu Boden sinkt. Im ersten Falle zeigt der frische Auswurf die gröbere Zusammensetzung aus eitrig geballten, gelben oder mehr gelbgrünlichen

Sputis und Schleim; erst nach einiger Zeit tritt eine Trennung ein, der Eiter senkt sich zu Boden und confluirt zu einer mehr homogenen Masse, während sich die Schleimschicht darüber fast klar absetzt oder der dünnere Schleim von dickeren Fäden durchzogen ist.

Dies Verhalten wird am häufigsten bei Bronchiektasien und bei der Blennorrhoe beobachtet, kommt aber auch bei den Formen chron. Lungenphthise vor, die mit schwerer allgemeiner Bronchitis u. s. f. verlaufen.

Kann darnach diese Art des eitrig-schleimigen Sputums nicht als charakteristisch für einen Krankheitsprocess bezeichnet werden, so erlaubt die Beobachtung der zweiten schon eher eine bestimmtere Diagnose. Schon von Alters her sind die „münzenförmigen" (nummulata) Sputa als bemerkenswerthe Aeusserungen des Phthise angesehen. Diese Bedeutung ist ihnen auch heute noch zuzuerkennen, denn sie kommen fast ausschliesslich bei dieser Krankheit vor. Am charakteristischsten ist der Befund, wenn lediglich der Cavernenninhalt ausgeworfen wird und die sonstigen katarrhalischen Erscheinungen nur gering sind. Die münzenförmigen Sputa haben oft ein äusserst grosses Volum, so dass $^1/_2$—1 Esslöffel von einem einzigen nahezu gefüllt wird; ihre Farbe ist meist schmutziggelb oder gelbgrünlich.

Rein eitriger gelber Auswurf wird am häufigsten bei Lungenabscess und durchgebrochenem Empyem entleert, kommt aber auch bei der Bronchoblennorrhoe vor; meist sondert sich der Eiter in 2 Schichten mit oberer seröser, unterer rein eitriger Lage.

Blutiger Auswurf findet sich, hellroth und nicht selten etwas schaumig, bei Blutungen aus Lungencavernen oder aus den in die Trachea oder einen Bronchus durchgebrochenen Aortenaneurysmen. Mit Schleim gemischt bei Fremdkörpern in den Luftwegen. Grob mit Schleim oder Eiter gemischte blutige Sputa werden regelmässig nach Ablauf einer stärkeren phthisischen Blutung beobachtet. Mehr gleichmässig blutig gefärbte, eitrige Sputa kommen bei Phthisikern mit stärkerer Infiltration vor; dagegen können einzelne Blutstreifen schon dem gewöhnlichen „Nasenrachensputum" vom Pharynx her beigemengt sein, besonders wenn starker Hustenreiz vorherrscht. Schmutzig braunrothe, durch Zersetzung des Blutfarbstoffes missfarbene Sputa finden wir bei Lungengangrän. Häufiger als diese wird das innig mit Schleim gemischte blutige

Sputum der Pneumoniker beobachtet, das als rostfarbenes, rubiginöses, pathognomonisches Interesse beanspruchen kann. Es nimmt bisweilen bei verzögerter Lösung der Entzündung durch Umwandlungen des Blutfarbstoffes einen mehr gesättigt gelben oder grasgrünen Farbenton an oder es geht, wenn die gefürchtete Complication des Oedems zur croupösen Pneumonie hinzutritt, in ein mehr bräunliches bis zwetschenbrühfarbenes Sputum über.

Himbeergeléeartig erscheint das Sputum nicht selten bei Neubildungen der Bronchien oder des Lungengewebes, seltner auch bei Hysterie (E. Wagner).

Rein seröses Sputum ist durchscheinend weisslich-flüssig und zeichnet sich durch seinen hohen Eiweissgehalt aus. Es ist in Folge der mühsamen Entleerung durch die beigemengte Luft oft grob oder fein schaumig. Es wird am häufigsten bei dem gewöhnlichen Lungenödem, seltener bei der Expectoration albumineuse nach Pleurapunction beobachtet. Bei dem entzündlichen Lungenödem ist es mehr oder weniger blutig gefärbt und erscheint dann „zwetschenbrühartig“ (s. o.).

3. Die **Zähigkeit** des Sputums wird vorwiegend durch den beigemengten Schleim bedingt. Aeusserst zähe ist in der Regel das Sputum der Pneumoniker und Asthmatiker. Es hängt so fest zusammen, dass man die einzelnen der Untersuchung zu unterwerfenden Theile abschneiden muss.

4. Der **Geruch** ist meist fade, bei der fötiden Bronchitis mehr oder weniger übelriechend, bei Gangrän geradezu aashaft stinkend. Der aus einem durchgebrochenen Empyem entleerte Eiter riecht, Leyden zufolge, oft nach altem Käse.

5. Die **Reaction** ist meist alkalisch.

Makroskopische Untersuchung.

Breitet man das Sputum in der oben beschriebenen Weise auf einen Teller aus, so kann man mit blossem Auge eine Reihe weiterer Eigenthümlichkeiten erkennen.

1. **„Linsen“.** In den eitrig-schleimigen, besonders in und zwischen den münzenförmigen, zu Boden gesunkenen Sputis der Phthisiker finden sich diese Körper, „die berühmten Corpuscula oryzoidea“ der Alten. Es sind stecknadelkopf- bis linsen-

grosse, weissgelbliche, undurchsichtige Gebilde, die bald mehr abgeplattet, bald biconvex erscheinen und völlig abgeglättet sind. Sie lassen sich aus der Umgebung leicht mit Nadeln oder der Pincette herausnehmen und zwischen Objectträger und Deckglas durch mässigen Druck in eine durchsichtige Schicht abplatten. Es empfiehlt sich, nur ein kleines Bröckelchen, höchstens von Stecknadelkopfgrösse, zu dem Präparat zu verwenden. Schleimig überzogene Semmelkrümchen können zu Verwechslungen Anlass geben[1]). In der Regel bemerkt man schon bei dem Zerdrücken unter dem Deckglas den Irrthum. Die echte „Linse" lässt sich wie Käse zerdrücken, die Brodkrume gleitet unter dem Deckglas heraus. Durch ihren Gehalt an elastischen Fasern und Tuberkelbacillen sind diese Linsen von hohem diagnostischen Werth (s. Mikroskop. Befund).

2. **Fibrin-Gerinnsel.** Diese finden sich fast bei jeder croupösen Pneumonie vom 3.—7. Tage der Krankheit, also während der Hepatisation. Es sind schmale, weissgelbliche oder mehr gelbröthliche Fäden von 2—3 mm Dicke und ½ bis mehreren Centimetern Länge. Nicht selten zeigen sie öftere Verästelung. (Kürzlich fand ich bei einer typischen Pneumonie ein baumartig verästeltes Gerinnsel von 12 cm grösster Länge.) Die kürzeren Fäden sieht man bei aufmerksamem Durchsuchen verhältnissmässig leichter als die längeren, weil diese nicht selten etwas zusammengerollt sind; durch Schütteln mit Wasser im Reagensglas kann man die Gerinnsel bisweilen eher auffinden. Die Zahl der Gerinnsel ist sehr wechselnd: nicht selten findet man 20—30 und mehr in 24 Stunden. Durch ihre Aufquellung und Lösung in Essigsäure wird der Faserstoffcharakter erwiesen.

In höchst imposanten Formen, **„Bronchialbäumen"**, Fig. 33, treten diese Gerinnsel bei der croupösen oder fibrinösen Bronchitis auf. Sie sind hier in der Regel nur spärlich vorhanden, erreichen aber gelegentlich eine solche Grösse, dass man mit Sicherheit auf die Verlegung eines erheblichen Abschnittes des Röhrensystems schliessen kann. Diese baumartig ver-

[1]) Anm.: Diesem Irrthum war s. Zt. Gruby verfallen, der Stärkemehlkörner als „eigenthümliche Tuberkelsphären" beschrieb. Schon F. Simon deckte den Fehler auf. (Virchow.)

zweigten, meist weissen, hin und wieder mehr weissroth gefärbten Gerinnsel stellen sich häufiger als röhrenförmige, selten als solide oder wandartig glatte Gebilde dar. Sowohl der Hauptast wie die Verzweigungen zeigen gar nicht selten Ausbuchtungen, die zum Theil wohl von Luft herrühren. Ab und zu findet man in den Röhren selbst blutigen oder doch blutuntermischten Inhalt; häufiger sind sie einfach lufthaltig. Sie

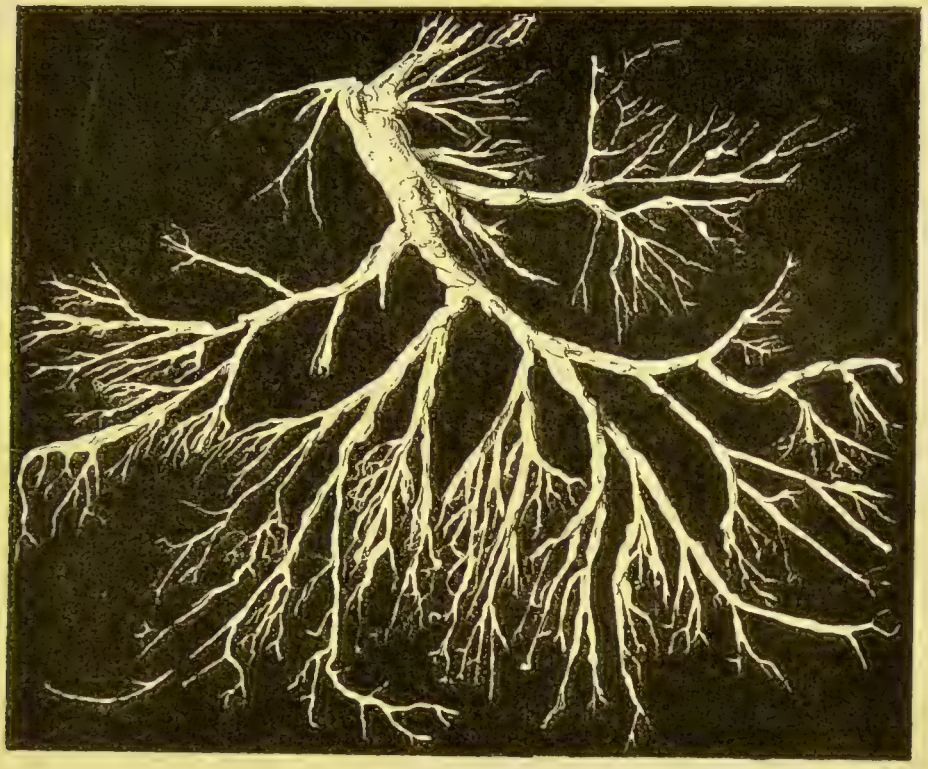

Fig. 33.

Gerinnsel bei croupöser Bronchitis. Natürl. Grösse. Nach einem Photogramm gezeichnet.

sind regelmässige Begleiter der oben genannten Krankheit, die häufiger als idiopathische oder primäre, seltner als secundäre Form, im Anschluss an Diphtherie vorkommt. Vom Ungeübten werden sie leicht übersehen, da sie oft nicht als deutliche Gerinnsel, sondern in einem mehr oder weniger dicken Knäuel aufgerollt im Sputum erscheinen, sie zeigen dem Kundigen schon durch ihre eigenthümliche fleischklumpenähnliche Beschaffenheit ihre Bedeutung an. Durch Schütteln in

Wasser gelingt es leicht, den Knäuel zu entwirren und den verästelten Gerinnselbaum freizulegen. Findet man beim Durchmustern des Sputums weder diese Knäuel, noch einzelne fadenförmige Gebilde, so ist in jedem Fall von croupöser Bronchitis oder Pneumonie das vorsichtige Auswaschen des Sputums in einem Speiglase anzurathen.

3. **Curschmann'sche Spiralen.** In dem glasig-schleimigen oder mehr zäh-serös schleimig-schaumigen Auswurf der an Bronchialasthma leidenden Kranken findet man mit einer gewissen Regelmässigkeit kleinflockige oder fein cylindrische Gebilde, die sich durch ihre grauweisse oder mehr weiss-gelbliche Farbe und oft schon mit blossem Auge wahrnehmbare spiralige Drehung oder Querstreifung von der Umgebung abheben.

Die genauere Beschreibung u. s. f. siehe bei „Sputum beim Bronchialasthma".

4. **Dittrich'sche Pfröpfe.** In dem gelb- oder mehr grünlich-citrigen Bodensatz des Sputums der fötiden Bronchitis finden sich meist zahlreiche, weiss-gelbliche, zugeglättete, stecknadelkopf- bis bohnengrosse Bröckel, die sich leicht aus der Umgebung mit einer Nadel herausnehmen lassen. Sie sind äusserst übelriechend, haben käsige Consistenz und lassen sich ziemlich leicht zerdrücken. Ausser einer üppigen Pilzflora enthalten sie vorwiegend Fettkrystalle und bisweilen Monaden.

Sie treten bei der putriden Bronchitis und bei Lungengangrän auf; seltener sind sie beim chronischen Lungenabscess und im phthisischen Sputum anzutreffen.

5. Grössere **Gewebsfetzen** findet man fast ausschliesslich beim Lungenbrand. Sie erscheinen als graugelbe oder missfarbene, bisweilen deutlich schwarze, zugeglättete, in schleimigem Eiter eingebettete Fetzen, deren Natur erst durch das Mikroskop festzustellen ist, da sie in der Regel nur ein bindegewebiges, seltener ein elastisches Gerüst erkennen lassen.

6. **Verkalkte Concremente,** Membranfetzen des Blasenwurms u. s. f. sind seltener im Sputum zu beobachten. Sie sollen im Anhang Berücksichtigung finden.

Mikroskopische Untersuchung.

Diese führt nur dann zu einem günstigen Ergebniss, wenn eine sorgfältige Durchmusterung vorangegangen ist und sichert erst manche Deutung, die bei der blossen Besichtigung nur als wahrscheinlich gelten konnte. Mit dem Mikroskop finden wir:

1. **Rothe Blutzellen.** Nach einer wirklichen Blutung erscheinen diese nicht nur unverändert in der Form, sondern auch in ihrer geldrollenartigen Gruppirung. Im rubiginösen Auswurf liegen sie seltener in der Säulenform, sondern mehr getrennt nebeneinander. In älteren Sputis kommen ausser den normalen vielfach „Schatten“ vor.

2. **Farblose Blutscheiben** bez. Eiterkörperchen bilden die Mehrzahl aller das Sputum zusammensetzenden Elemente. Ihre Grösse wechselt, ebenso die Form. Sie sind fast durchweg mehrkernig und bieten überwiegend die neutrophile Körnung dar. Nur in dem Sputum der Asthmatiker sind massenhafte eosinophile und ziemlich zahlreiche basophile Leukocyten regelmässig anzutreffen (s. o. 97—99).

Die Leukocyten haben die Eigenschaft, verschiedenartige Stoffe in ihren Zellleib aufzunehmen. Kohlepigment, veränderten Blutfarbstoff u. a. sieht man häufig intracellular. Ausserdem ist es nicht unwahrscheinlich, dass der grösste Theil der als „Alveolarepithelien“ angesprochenen Zellen mannigfach veränderte Leukocyten darstellt. Das Protoplasma zeigt sehr häufig feine oder grobkörnige, durch die starke Lichtbrechung charakteristische Verfettung. Andere Zellen bieten ebenfalls eine bemerkenswerthe Grobkörnung dar; hier zeigen aber die Kügelchen einen auffallend matteren, dem zerdrückten Nervenmark ähnlichen Glanz. Deshalb wurden sie von Virchow Myelintröpfchen bezeichnet. Auch ausserhalb von Zellen kommen diese grossen matten Kügelchen vor. Die Gestalt der sie beherbergenden Zellen ist bald rund, bald eiförmig, andermal mehr polygonal. Neben den Tröpfchen sind ein oder mehrere bläschenförmige Kerne sichtbar. (S. Taf. III, 18.)

Derartige Zellen kann man fast in jedem Sputum, auch in dem Nasenrachensputum sonst völlig Gesunder antreffen. Mit Recht ist daher gegen die Deutung dieser Zellen als Alveolarepithel immer von neuem Widerspruch erhoben. Namhafte Kliniker und patholo-

gische Anatomen (E. Wagner, Cohnheim) haben auf die Unzuverlässigkeit der für den epithelialen Charakter geltend gemachten Gründe mit Nachdruck hingewiesen. Gleichwohl scheint auch heutzutage grössere Neigung zu bestehen, die epitheliale Deutung für die richtigere zu halten. Bei der Besprechung der „Herzfehlerzellen" werden wir auf diese Streitfrage zurückkommen.

3. **Epithelien.** Entsprechend dem verschiedenartigen Epithel der in Betracht kommenden Schleimhäute finden wir sowohl Platten-, als Cylinder- und Flimmerepithel im Auswurfe. Das erste kommt besonders reichlich in dem Nasenrachensputum (Morgen- oder Choanensputum) vor; Cylinderformen sind besonders im ersten Stadium bei acutem Katarrhe der oberen Luftwege und heftigen Hustenanfällen nicht selten, Flimmerzellen zwar selten, aber im allgemeinen nicht so selten anzutreffen, wie dies meist angegeben wird. In den ersten Tagen des acuten Katarrhs (Schnupfenfieber u. dgl.) und noch eher bei einem heftigen Asthmaanfall begegnet man häufig auch dem Flimmerepithel. Man darf das Präparat nur nicht zu rasch verschieben, weil die Flimmerbewegung erst nach längerem Fixiren des Bildes zur Wahrnehmung zu kommen pflegt, auch muss man möglichst frisch ausgehustete Sputa durchsuchen. Bei der mehr chronischen Bronchitis wird Cylinderepithel selten, Flimmerepithel fast niemals gefunden.

Während die Plattenepithelien ihre Grösse und den stark lichtbrechenden Kern fast stets unverändert behalten, zeigen die Cylinder- und cylindrischen Flimmerzellen die mannigfachsten Gestaltsveränderungen. Bald sind sie stark aufgequollen und verglast, bald sind sie in sonderbare Formen verzerrt und mit mehr oder minder grossen schwanzartigen Fortsätzen versehen. Dabei ist ihr Protoplasma in der Regel verändert, gröber granulirt, verfettet u. s. f., der Kern aber meist deutlich erhalten.

Die „Alveolarepithelien" habe ich schon bei Punkt 2 berührt. Ich halte ihren Nachweis für äusserst schwierig. Man versteht darunter gewöhnlich die fast in jedem Sputum vorkommenden grossen, ovalen oder runden, auch polygonalen Zellen, die ein farbloses Blutkörperchen um das 3—6 fache übertreffen. Ihr meist grosser Zellleib ist grobkörnig und enthält ein oder mehrere „bläschenförmige" Kerne. Sehr häufig

bietet das Protoplasma die — bei den Leukocyten — schon erwähnten feinen, stark lichtbrechenden Fett- oder matt durchscheinenden Myelinkügelchen. Nicht selten sind diese zu eigenthümlichen Formen ausgezogen oder zu grossen Tropfen zusammengeflossen. Sowohl das Fett und Myelin, wie die in das Protoplasma aufgenommenen Pigmentkörnchen sind oft so dicht angehäuft, dass die Kerne verdeckt werden. Wir kommen bei der Besprechung der Herzfehlerzellen nochmals auf ihre Herkunft und Bedeutung zurück.

4. **Fettigen Detritus.** Durch den Zerfall der fettig degenerirten Zellen kommt es zur Bildung feinster und gröberer Fetttröpfchen, die als häufige Bestandtheile des Sputums erscheinen, sie finden sich besonders reichlich, wenn dasselbe einen mehr eitrigen Charakter darbietet. Massenhaft tritt der Detritus u. a. im pneumonischen Sputum zur Zeit der Lösung des Infiltrats auf. Eine diagnostische Bedeutung kommt ihm nicht zu.

5. **Elastische Fasern.** (Fig. 34.) Diese kommen bald als vereinzelte, häufiger zu zierlichem Netzwerk angeordnete Fasern zur Beobachtung. Durch ihre scharfen, dunkeln Umrisse — „doppelten Contour" —, ihr hohes Lichtbrechungsvermögen und die hervorragende Widerstandsfähigkeit gegen Säuren und Alkalien sind sie vor anderen ähnlichen Gebilden, besonders den Bindegewebsfasern ausgezeichnet. Der Ungeübte ist Verwechslungen mit Fettkrystallnadeln und fremdartigen Beimengungen (Woll- und Leinenfasern) ausgesetzt. Die Fettnadeln fliessen beim Erwärmen zu Fetttröpfchen zusammen, während die elastischen Fasern unverändert bleiben.

Unter Umständen können elastische Fasern von den im Munde zurückgebliebenen Nahrungsresten herrühren; in der Regel sind diese Gebilde gröberer Art und zeigen weder den geschlängelten Verlauf, noch die für die Abstammung aus den Lungen charakteristische alveoläre Anordnung.

Am dichtesten kommen die elastischen Fasern in den oben beschriebenen „Linsen" vor. Hier erscheinen sie im Klatschpräparate meist ohne jeden Zusatz von Essigsäure schon deutlich. Fehlen die Bröckel, so muss man bei der Untersuchung verschiedene Theile des Auswurfs durchsuchen, indem man besonders aus den dichten, grünlich-gelben

Massen stecknadelkopfgrosse Theile herausnimmt und zwischen Deckglas und Objectträger zerdrückt. Oder man setzt zu einem solchen Präparat etwas 10% Kali- oder Natronlauge.

Lässt auch diese — event. an einigen Präparaten wiederholte — Untersuchungsmethode im Stich, so muss man eine beliebige Menge Sputum, etwa 1 Esslöffel voll, mit der gleichen Menge 10% Kali- (oder Natron-) Lauge bis zur Lösung kochen, sodann mit der 4fachen Wassermenge verdünnen und die Mischung im Spitzglas sedimentiren. Nach 24 Stunden giesst

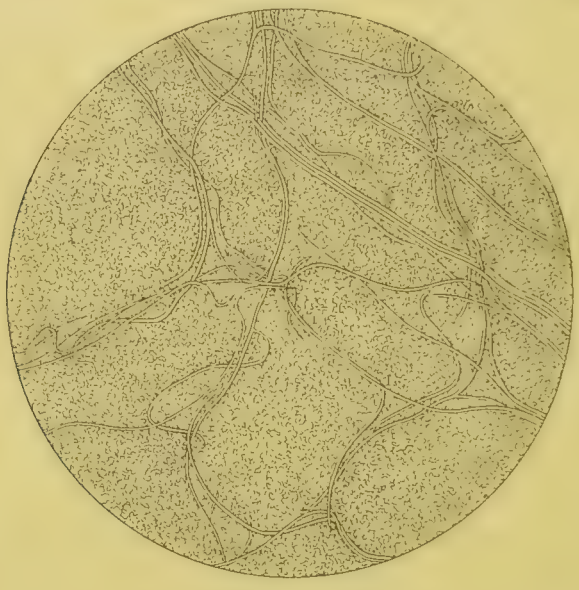

Fig. 34.
Elastisches Faserngespinst aus einer zerdrückten „Linse". V. 350.

man die obere Flüssigkeit ab und entnimmt aus dem krümligen Satz einige Flocken zur Untersuchung. Die elastischen Fasern leiden bei diesem Verfahren etwas in der Schärfe der Umrisse.

Ausser bei der Phthise sind elastische Fasern, abgesehen von den selteneren Ulcerationsprocessen der oberen Luftwege in Folge von Lues, hauptsächlich beim Lungenabscess, seltener bei der Lungengangrän zu erwarten. Beim Abscess kommen sie bald in graugelblichen, kleinen Pfröpfen oder Bröckeln, bald, und das ist in gewissem Grade charakteristisch, in längeren Gewebsfetzen vor, die neben manchen dickeren Bündeln stets ein zierliches, alveoläres Netz darbieten.

Beim Brand fehlen die elastischen Fasern sehr häufig, da

sie durch ein von Filehne zuerst in diesem Sputum nachgewiesenes trypsinartiges Ferment aufgelöst (verdaut) werden. Indess sind unzweifelhafte Ausnahmen von zuverlässigen Autoren beobachtet, die ausser den von Traube zugelassenen Bindegewebsfasern auch dicke, aus elastischen Fasern gebildete Gewebsfetzen beim Lungenbrand feststellten. Ich selbst habe einen, im Anschluss an eine acute croupöse Pneumonie auftretenden Fall von schwerer Gangrän beobachtet, bei dem etwa 8—10 Tage hindurch 5—10 cm lange, grauschwärzliche Ge-

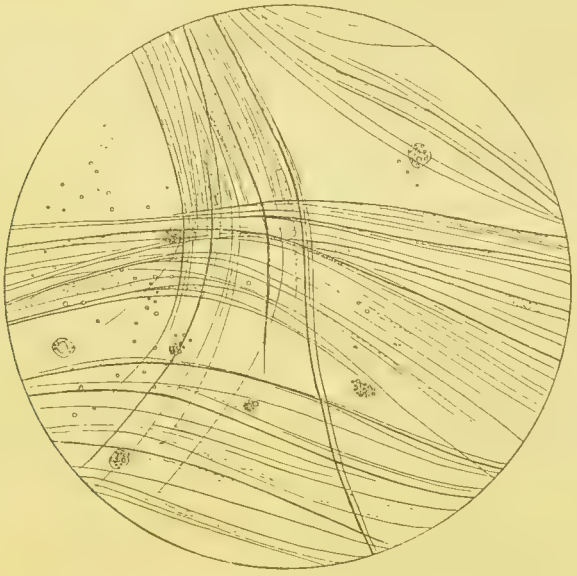

Fig. 35.
Zartes Fibringerinnsel (bei croup. Pneumonie). V. 350.

websfetzen ausgestossen wurden, worin die elastischen Fasern durchweg gut erhalten waren. (Der Kranke genas völlig.)

Auch bei Bronchiektasien sollen hin und wieder elastische Fasern im Sputum auftreten. Ich selbst habe sie stets darin vermisst.

6. **Fibrinöse Gerinnsel.** (Fig. 35.) Die bei croupöser Pneumonie und Bronchitis mit blossem Auge wahrnehmbaren Gerinnsel (s. o.) zeigen mikroskopisch deutliche Faserstoffstructur. Sie bestehen aus sehr zarten und dickeren, stark lichtbrechenden Fäserchen, die meist parallel zu dichten Bündeln angeordnet, nicht selten zu einem dichten Filz mit einander verflochten, und von mehr oder weniger reichlichen Leuko-

cytenhaufen umgeben sind. Rothe Blutkörper sind gleichfalls oft reichlich vorhanden, nicht selten auch Charcot'sche Krystalle.

Die durch die streifige Anordnung nahegelegte Frage, ob es sich nicht um gewöhnliche, fein zusammengelagerte Schleimfädchen handele, wird durch die Fibrinreaction entschieden. Lösen sich die Fäden bei Essigsäurezusatz oder werden sie durchsichtig, so ist die Diagnose des Fibrins gesichert.

Während die pneumonischen Faserstoffgerinnsel ziemlich leicht zu zerzupfen und zu einem Klatschpräparat zu verarbeiten sind, stellen die derberen, bisweilen geschichteten Gerinnsel bei primärem und secundärem Bronchialcroup diesem Verfahren einen grösseren Widerstand entgegen. Meist gelingt es nur, sie in immer kleinere Bröckel zu zertheilen, die aber gewöhnlich nur an einigen Stellen so durchsichtig sind, um die Zusammensetzung aus einem homogenen, glänzenden Balkennetzwerk erkennen zu lassen. Durch Essigsäurezusatz werden die Schollen zum Aufquellen gebracht. Der feinere, fibrilläre Bau kann aber nur an Schnitten, die von der in Alkohol gehärteten Membran angefertigt sind, erkannt werden.

7. **Curschmann'sche Spiralen.** (Fig. 40—42.) Die mikroskopische Beschreibung ist beim Asthmasputum gegeben, worin sie fast ausschliesslich vorkommen. Gelegentlich sind sie auch mal im Sputum bei croupöser Pneumonie und Bronchitis, sowie bei Lungenödem gefunden.

8. Von **Krystallen** finden sich im Sputum:

die Charcot-Leyden'schen Krystalle,
Fettsäurenadeln und Drusen,
Cholesterintafeln und
Hämatoidinkrystalle,

viel seltener Tyrosin, Leucin und einige andere.

Die **Charcot-Leyden**'schen Krystalle (Fig. 40) stellen zarte, sehr spitz ausgezogene Oktaëder vor, die in sehr verschiedenen Grössen erscheinen. Sie bieten bald einen wasserhellen, durchsichtigen, bald einen leicht gelbgrünlichen, rheinweinähnlichen Farbenton; sie treten entweder nur vereinzelt oder in dichten Lagern auf, die hier und da wirr durcheinander liegen, oder in regelmässigen Zügen den Schleimstreifen folgen. Meist führen sie wohlgebildete Spitzen. An manchen Krystallen bemerkt man deutliche Querrisse, andere lassen an Kante oder

Fläche Ausbuchtungen oder eigenthümliche wellige Umrisse oder das Fehlen einer Spitze erkennen. Wieder andere zeigen statt der glatten Flächen feinkörnige Unebenheiten, die auf die beginnende Auflösung hinweisen. An den ausgebildeten Zerfallsformen erkennt man an der Gruppirung matter Tröpfchen noch mehr oder weniger deutlich den Ursprung aus Krystallen.

Die Krystalle sind im Sputum zuerst von Friedreich bei croupöser Bronchitis gefunden worden. Dagegen hat Leyden auf ihr häufiges Vorkommen im asthmatischen Auswurf aufmerksam gemacht. Da Charcot ganz die gleichen Gebilde bei Leukämie im Blut und in der Milz gesehen — sind den Krystallen die Namen der beiden um ihre Entdeckung verdienten Forscher beigelegt.

Wie eben schon kurz erwähnt, finden sich die Krystalle im Sputum sehr häufig bei Asthma bronchiale in den Spiralen eingebettet. Aber auch bei der fibrinösen Bronchitis sind sie keine allzu seltenen Erscheinungen. Der Umstand, dass die Krystalle besonders in den älteren, schlauchförmigen Gebilden auftreten, legt die Vermuthung nahe, dass es sich um Bildungen handelt, die mit der „regressiven Metamorphose der Rundzellen“ in Beziehung stehen (Curschmann). Hierfür spricht auch die Untersuchung Salkowski's, der mit Berücksichtigung der optischen (physikalischen) und chemischen Eigenschaften der Krystalle zu dem Schluss kommt, dass sie eine krystallisirte, mucinähnliche Substanz darstellen. Je länger bei Asthmatikern die anfallsfreie Pause, je mehr Zeit zur Bildung der Krystalle geboten ist, um so dichter sind die wurstförmigen Bröckel mit Krystallen durchsetzt. Die frischeren Schleimgerinnsel, die in der feuchten Wärme der Bronchien nur kurze Zeit verweilt haben, zeigen keine oder nur spärliche Krystalle. Dass aber auch in ihnen sich die Krystalle hätten entwickeln können, lehrt der Versuch Ungar's, der durch das Stehenlassen der Asthmasputa in der feuchten Kammer Krystallbildung hervorrufen konnte, die vorher fehlte. Die von Curschmann daher wohl mit Recht als „accidentelle Gebilde“ bezeichneten Krystalle gleichen sonst in jeder Beziehung den im Blut und in der Milz der Leukämischen, sowie im Stuhl gefundenen spitzen Oktaëdern. Sie sind sehr unbeständige, im Präparat schwer zu conservirende Ge-

bilde, sie halten sich aber im faulenden Sputum monatelang unverändert. Sie lösen sich leicht in warmem Wasser, Säuren und Alkalien, sind aber in Alkohol nicht löslich.

Als Dauerpräparat sind sie auf folgende Weise zu fixiren: Das in zarter Schicht ausgebreitete krystallführende Gerinnsel wird in 5 % Sublimatlösung etwa 5 Minuten lang, oder ½ Stunde in absolutem Alkohol gehärtet, sodann in schwach fuchsinhaltigem Alkohol gefärbt (event. noch in Xylol aufgehellt) und in Xylolcanadabalsam eingebettet. Auch die etwa einstündige Fixirung des lufttrockenen Präparats in absolutem Alkohol und darauffolgende kurze Färbung mit Chenzinsky'scher Eosin-Methylenblaulösung giebt gute Bilder.

Fettsäurekrystalle (Fig. 36) kommen hauptsächlich in Form der Margarinnadeln vor. Dies sind zierliche, durch-

Fig. 36.
Fettkrystallnadeln (a) und Drusen (b) und Kokkenhaufen (c). V. 350.

scheinende, meist hübsch geschwungene, lange Nadeln, die selten vereinzelt, in der Regel zu dichten oder besenartigen Garbenbündeln vereint im Präparate auftreten. Hin und wieder liegen sie durcheinander und erscheinen mehr netzartig angeordnet, so dass sie zu Verwechslungen mit elastischen Fasern Anlass bieten können, besonders dann, wenn ihre Umrisse sehr scharf und stark lichtbrechend erscheinen. Sie sind aber nie verästelt wie die elastischen Fasern. Erwärmt man

den Objectträger, so tritt rasche Auflösung der Nadeln ein. Sie bieten dann in ihrem Verlauf „aufgeblähte" Stellen dar (wo die Lösung beginnt). Durch starkes Andrücken des Deckglases sind derartige Ausbuchtungen auch ohne vorheriges Erwärmen hervorzurufen. Wasser und Säuren lassen die Nadeln unberührt; caustische Alkalien vermögen sie nur schwer zu lösen. Durch Aether und erwärmten Alkohol wird eine völlige Auflösung der Nadeln bewirkt.

Die Krystalle finden sich fast regelmässig in den Dittrich'schen Pfröpfen bei fötider Bronchitis und Lungengangrän. Sie kommen aber auch in kleinen gelblichen Bröckeln vor, die von manchen völlig gesunden Personen durch einfaches Räuspern entleert werden und den Geruch und die Consistenz von Käse darbieten. Diese bilden sich in dem stagnirenden Secret der kleinen Schleimdrüsen zwischen den wallförmigen Papillen und dem Kehldeckel, sowie in den Lacunen der Tonsillen.

Drusige Fettkrystalle findet man weit seltner im Auswurf. Sie zeigen sich als exquisit drusige Gebilde, die grosse Aehnlichkeit mit Aktinomyces darbieten können. Sie bilden aber niemals grössere Rasen, meist nur ganz vereinzelte kleine Drusen, haben mattgelblichen Farbenton und sind etwas durchscheinend. Erhitzen des Präparats, Aether und Alkohol bewirken rasche Lösung und sichern dadurch sofort die Diagnose des Fettkrystalles.

Cholesterin (Fig. 37) kommt in den bekannten kleinen und grossen rhombischen Tafeln vor, die vielfach neben und übereinander liegen und nicht selten abgestossene Ecken und treppenartige Absätze zeigen. Es wird nur selten im Auswurf gefunden. Relativ am häufigsten findet es sich in den stecknadelkopf- bis linsengrossen, graugelblichen Bröckeln bei subacutem oder mehr chronischem Lungenabscess. Zwei Mal fand ich sie in einem sehr fade riechenden, dickeitrigen tuberculösen Sputum. (Fig. 37.)

Sie sind in Aether und heissem Alkohol leicht löslich, in Wasser, Alkalien und Säuren nicht löslich. Bei Zusatz von Schwefelsäure tritt eine Lösung von den Rändern her ein und zeigt sich ein rothbraun leuchtender Saum, bis das ganze Häufchen in einen so gefärbten Tropfen verwandelt ist. Schickt

man zunächst Lugol'sche Lösung voraus, so werden die braunen Krystalle blauroth, grün, blau.

Hämatoidin-Krystalle (Fig. 38) treten in Form ziegelbraun- oder rubinrother rhombischer Täfelchen oder Säulen und als zierlich geschwungene und ebenso gefärbte Nadeln auf. Letztere liegen selten vereinzelt, meist zu mehreren

Fig. 37.
Cholesterintafeln. Klatschpräparat. V. 350.

neben- oder übereinander. Oft hat es den Anschein, als wenn sie in unmittelbarer Berührung mit den Täfelchen ständen. Man sieht sie von den 4 Ecken der Tafel oder von deren Mittelpunkt nach beiden Seiten büschel- oder pinselförmig abgehen (Fig. 38). Sie kommen im allgemeinen selten zur Beobachtung. Man hat in jedem Falle von Lungenabscess darauf zu fahnden. Hier werden sie am ehesten in grau oder mehr braungelben (semmelfarbenen) Bröckeln, aber auch in dem dicken gelben Eiter gefunden. Ich selbst fand sie je 1 Mal in einem durchgebrochenen Empyem und bei einer croupösen Pneumonie mit verzögerter Lösung. Hier lenkten die eitrigen Sputa durch ihren eigenthümlich safrangelben

Fig. 38.
Hämatoidin-Krystalle.
Lungenabscess. V. 350.

Farbenton sofort die Aufmerksamkeit auf sich Ockergelben Auswurf mit zahlreichen Hämatoidin- (Bilirubin-) Krystallen beobachteten Leyden, Guttmann u. a. bei Durchbruch von Leberechinokokken in die Lunge und gleichzeitiger Eröffnung der Gallenwege. (In solchen Fällen zeichnet sich das Sputum durch einen gallenbittern Geschmack aus.) Die Krystalle fanden sich am reichlichsten in kleinen braunen Bröckeln am Boden des Speiglases.

Auf die Genese dieser Krystalle und ihr sonstiges Verhalten werden wir bei der Beschreibung des Herzfehlersputums zurückkommen.

Seltnere krystallinische Bildungen:

Fig. 39.
Tyrosin (T) und Leucin (L) nach Bizzozero.

Das **Tyrosin** (Fig. 39) tritt in Form feiner glänzender, farbloser, vielfach mit einander verfilzter Nadeln auf, die in der Regel Doppelbüschel bilden. Sie entstehen bei der durch Spaltpilze oder Fermente bewirkten Eiweissfäulniss und werden im Sputum eigentlich nur bei älteren, in die Lunge durchbrechenden Eiterherden gefunden (Leyden-Kannenberg). Dass eine gewisse Zeit zu ihrer Bildung nöthig ist, lehrt eine aus der Leyden'schen Klinik mitgetheilte Beobachtung, wo bei rasch folgender Eiterentleerung das Tyrosin fehlte, während

es regelmässig vorhanden war, wenn die Eitermassen einige Zeit (bei Luftabschluss) verhalten gewesen waren.

Nachweis: Man lässt etwas Eiter am Objectträger eintrocknen; die bisher meist gelösten Krystalle entwickeln sich in charakteristischer Form und sind meist am Rande besonders deutlich zu sehen.

Das Tyrosin ist in heissem Wasser und Ammoniak und verdünnter Salz- und Salpetersäure leicht löslich, sehr schwer in Essigsäure, unlöslich in Alkohol und Aether.

Leucin (Fig. 39) kommt fast stets mit Tyrosin zusammen, aber seltner als dieses vor, entsteht ebenfalls bei der Eiweissfäulniss durch die Einwirkung uns unbekannter Fermente im eitrigen Sputum. Es bildet mattglänzende Kugeln, die ab und zu eine deutliche radiäre oder concentrische Streifung darbieten und in heissem Wasser, verdünnten Säuren und Alkalien leicht, in Aether nicht löslich und dadurch von grossen Fetttropfen zu unterscheiden sind.

Wie zum Nachweis des Tyrosins lässt man den zu untersuchenden Eiter auf dem Objectträger eintrocknen oder dampft ihn ein.

Krystalle von Tripelphosphat in den bekannten Sargdeckelformen, von oxalsaurem Kalk in der Art des Briefumschlags (bei Asthma von Ungar, bei Diabetes von Fürbringer gefunden), endlich von kohlensaurem und phosphorsaurem Kalk sind als seltene Bestandtheile des Auswurfs nur kurz zu erwähnen. (S. Fig. 56—59).

Pflanzliche Parasiten im Sputum.

Hier sind zunächst kurz die Leptothrix buccalis und Soorvegetationen zu erwähnen, die dem Auswurf als unwesentliche Gebilde beigemengt sein können. Das morphologische Verhalten dieser Pilzformen ist schon im 1. Abschnitt geschildert. Findet man lange fadenförmige Pilze im Sputum, so hat man in erster Linie an die beiden obigen Formen zu denken.

Sehr viel seltener kann man Pilzelementen im Sputum begegnen, die dem Aspergillus (fumigatus) und Mucor (corymbifer), also den schon oben besprochenen Schimmelpilzen angehören, die kaum je in den gesunden Luftwegen, wohl aber, wenn auch selten, bei Kranken sich ansiedeln können, bei denen Zerfallsvorgänge im

Lungengewebe in Folge tuberculöser Verkäsung oder im Anschluss an Pneumonie und hämorrhagischen Infarct sich ausgebildet haben.

In dem bald mehr blutig eitrigen, bald nur schleimig eitrigen Auswurf können käsige Bröckel die Aufmerksamkeit anziehen. Man findet mikroskopisch neben elastischen Fasern die aus Mycel und Fruchthyphen bestimmbaren Schimmelpilze.

Unter Umständen ist auch auf die Elemente von Aktinomyces zu achten. Das einfach schleimig-eitrige, viel seltner blutig-schleimige, bisweilen rein himbeergeléeartige Sputum zeigt hier und da zerstreut kleinste griesliche, weisslich- oder mehr grüngelbliche Körnchen, die beim Zerdrücken unter dem Deckglas neben zahlreichen matten oder stärker lichtbrechenden, Kokken ähnlichen Gebilden wellige, zum Theil verzweigte und gegliederte Fäden mit kolbig verdickten Enden darbieten. Auch typische Aktinomycesdrusen mit dichten Fäden und Keulen kommen vor. Ausserdem bisweilen elastische Fasern, stets viele verfettete Leukocyten und Fettkörnchenzellen. Ueber die Färbung u. s. f. ist oben nachzusehen.

Ausserdem kommt eine grosse Zahl der verschiedensten Spaltpilze in der Mundhöhle vor, deren Beimengung zum Sputum als durchaus unwesentlich bekannt sein muss. Will man sich über diese mannigfachen Formen orientiren, so hat man nur mit einem Spatel über Zahnfleisch und Zungengrund hinzufahren und das ungefärbte Präparat unter dem Mikroskop zu betrachten. Kokken, Bacillen und Spirillen sehen wir in lebhafter Bewegung, die bei letzteren besonders durch Eigenschwingungen, bei den übrigen vorwiegend durch Brown'sche Molecularbewegung bewirkt sind.

In dem Abschnitt über die Bakterien ist auch schon kurz erwähnt, dass Diplokokken von derselben Art wie der Fränkel'sche und Friedländer'sche Coccus im Nasen- bez. Mundschleim völlig Gesunder bisweilen vorkommen. Dieser Verhältnisse muss man eingedenk sein, wenn man die Untersuchung des Sputums auf pathogene Bakterien vornimmt.

Von diesen sind hauptsächlich folgende zu beachten:

1. Der R. Koch'sche Tuberkelbacillus.

Er findet sich in „Reincultur“ in den linsenförmigen nekrotischen Pfröpfen, die durch ihren Gehalt an elastischen Fasern ihre Abstammung aus dem Lungengewebe anzeigen.

Für gewöhnlich muss er aber aus dem gelblichen oder grüngelben Eiter dargestellt werden. Mit verschwindenden Ausnahmen ist er in jedem eitrigen oder eitrigschleimigen, von einem Tuberculösen stammenden Sputum nachzuweisen. Häufiger lässt die Bacillenuntersuchung bei dem überwiegend schleimigen Sputum im Stich.

Dass die Bacillen nicht selten mit dem Tetragenus zusammen im Präparat erscheinen, ist ebenfalls oben ausgeführt.

2. Der Fränkel'sche Pneumococcus.

In dem rubiginösen Auswurf der Pneumoniker kommt derselbe sehr häufig vor, ohne eine differential-diagnostische Stütze zu sein.

3. Streptokokken und Staphylokokken sind nicht selten. Den ersteren ist, wie wir wissen, gerade für manche Pneumonien eine gewisse ätiologische Rolle zugeschrieben (Weichselbaum), die anderen finden sich besonders im Abscess- und durchgebrochenen Empyemeiter.

4. Auf Rotzbacillen ist in solchen Fällen zu achten, wo es sich um eigenartige Erkrankungen von Kutschern, Pferdeknechten u. s. f. handelt.

5. Milzbrandbacillen sind bei Wollzupfern, Lumpensammlern beobachtet als Begleiter der Lungenmykose.

6. Diphtheriebacillen kommen nur insofern in Frage, als sie an den im Sputum bei secundärem Croup ausgeworfenen Membranen haften.

7. Influenzastäbchen hat Pfeiffer regelmässig in dem eitrig geballten Sputum der Grippe aufgefunden.

Ueber den Nachweis und die sonstigen Eigenschaften der Mikrobien ist alles Nähere im 1. Abschnitt zu finden.

Von **thierischen Parasiten** erscheinen im Auswurf Echinococcusblasen, Distomum und Cercomonas.

Die ersteren werden als wohlerhaltene Blasen gefunden oder verrathen ihre Anwesenheit nur durch Membranfetzen oder Haken. Sie stammen entweder aus der Lunge selbst, wo sie hauptsächlich im rechten Unterlappen sich ansiedeln oder aus einem in die Lungen durchgebrochenen vereiterten Echinococcus, der in der Regel in der Leber, seltner in der Pleura seinen Sitz hat.

Das Sputum ist bei Lungenechinococcus stets blutig gemischt bei Communication mit der Leber gallig (oder ockergelb s. o.) gefärbt.

Die Membranfetzen zeichnen sich durch ihre gleichmässige weisse Farbe und ihre Neigung zum Einrollen der Ränder aus.

Mikroskopisch sieht man an den fein zerzupften, älteren Lamellen regelmässige parallele Streifung, die für die Echinococcusmembran durchaus charakteristisch an den jüngeren zarteren Gebilden gewöhnlich aber nicht deutlich ist. In solchen Fällen ist man um so mehr auf die Ermittlung der Hakenkränze und Haken angewiesen, die als unbedingt sichere Zeichen für die Diagnose des Blasenwurms anzusprechen sind.

Die Skolices findet man äusserst selten und nur im beschädigten Zustande; viel eher die Haken, deren Widerstandsfähigkeit weit grösser ist. Auf die genaue Beschreibung können wir hier verzichten und verweisen auf die S. 73 gegebene Darstellung und Fig. 22. Nicht selten wird man genöthigt sein, mit der Centrifuge das Sputum zu behandeln.

Der Inhalt der Blasen ist eine völlig wasserhelle Flüssigkeit, die eiweissfrei ist, aber Bernsteinsäure und Kochsalz enthält (s. u. Punctionsbefund).

Distomum pulmonale (Bälz) äussert seine Anwesenheit in den Luftwegen oder Lungen durch meist geringen, zähschleimig hell oder dunkelrothen Auswurf, in dem das Blut in Punkt- oder Streifenform eingelagert ist oder erheblich die übrigen Bestandtheile überwiegt; selten ist stärkere Hämoptoe.

Mikroskopisch findet man ausser weissen und rothen Blutkörpern und zahlreichen Charcot'schen Krystallen zweifellose Parasiteneier, die schon mit der Lupe als braune Punkte zu erkennen sind. Sie zeigen Eiform und dünne braune Schale. Ueber die sonstigen Charaktere s. S. 75.

Ueber das Vorkommen von Cercomonas in dem von einem geöffneten Tonsillarabscess herrührenden Auswurf, sowie über ihr öfteres Erscheinen im Sputum bei Lungengangrän habe ich schon das genauere erwähnt. (S. 53 u. 61.) Wagner sah ähnliche Gebilde gelegentlich in dem hysterischen Sputum (s. dieses).

Aeusserst selten sind ferner „**Lungensteine**“ im Auswurf beobachtet. Sie werden in Linsen- bis Bohnengrösse mit ausgehustet und haben ein steinhartes Gefüge. Sie bilden sich im verhaltenen Bronchialsecret, wahrscheinlich in kleinen Ausstülpungen des Bronchialrohrs; seltner bei Verlegung des luftzuführenden Bronchus in dem eingedickten stagnirenden Cavernencinhalt. Auch die Verkalkung des infiltrirten Gewebes, die so häufig die tuberculöse Schwielenbildung begleitet, kann zur Bildung steinharter gröberer Concremente führen, die sich allmählich bei Zerfall der Umgebung ablösen und durch an-

gestrengte Hustenstösse herausbefördert werden können. Als ganz sicher ist endlich die Exfoliation verkalkter Bronchialdrüsen und ihr Erscheinen im Sputum beobachtet.

Kratzt man kleinere Proben von solchen Steinchen ab und beobachtet unter dem Mikroskop die durch Zusatz von Salzsäure hervorgerufene Reaction, so nimmt man regelmässig deutliche CO_2-Entwicklung wahr, zum Beweis, dass es sich um kohlensauere Kalkbildungen handelt.

Von den in das Röhrensystem der Lungen eingedrungenen **Fremdkörpern** können manche wieder durch Hustenstösse herausbefördert werden. Das Sputum solcher Kranken ist — falls es sich um acute Fälle handelt — meist hellblutig schaumig, nimmt aber oft einen deutlich fötiden Charakter an. Ausser den mannigfachsten Fremdkörpern kommen ganz besonders Obstkerne, Erbsen u. dergl. in Betracht. In einem Falle meiner Beobachtung war ein Stückchen Calmus, das sich der betreffende Kranke zur Beruhigung in einen hohlen schmerzhaften Zahn gesteckt hatte, über Nacht in die Luftwege gerathen und hatte rasch die höchste Erstickungsnoth mit profusem, hellblutig schleimig-schaumigem Auswurf angeregt. In einem andern Fall gab eine in die Bronchien eingedrungene Aehre zu über 10jähriger, zeitweise fötid werdender Bronchitis den Anlass.

Verhalten des Auswurfs bei besonderen Krankheiten.

Bei den **acuten Katarrhen der Luftwege** richtet sich die Menge und Art des Sputums nach der Heftigkeit und Ausbreitung der Krankheit. Das Sekret ist in den ersten Tagen meist glasig und dünnflüssig wie beim gewöhnlichen Schnupfen, um im 2. Stadium mit der „Lösung“ dicker und zäher schleimig eitrig zu werden. (Sputum crudum et coctum.) Die Zähigkeit wechselt mit dem Gehalt an Schleim, der durch die Gerinnung bei Essigsäurezusatz sicher erwiesen wird. Mikroskopisch findet man neben den transparenten Schleimfäden mannigfach gestaltete Epithelien, besonders zahlreiche Cylinder und Becherzellen in mehr oder weniger vorgeschrittener Verschleimung, sowie massenhafte Rundzellen, die die oben schon beschrie-

benen Bilder wahrnehmen lassen. Je dicker und je weniger durchsichtig das Sekret, um so massenhafter der Gehalt an Zellen.

Bei **chronischen Katarrhen** hat der Auswurf fast dauernd den schleimig-eitrigen Charakter. Die Menge ist bald nur gering, bald überraschend gross. Letzteres ist der Fall bei der Bronchoblennorrhoe, die auf acuten Steigerungen des chronischen Katarrhs beruht, und durch Erkältungen, Einathmung mechanisch oder chemisch reizender Stoffe oder, was das wahrscheinlichste, durch infectiöse oder von Zersetzungen des Sekrets ausgehende toxische Einflüsse hervorgerufen wird. Der Auswurf wird dann in grossen, ½—1 Liter und mehr betragenden Mengen entleert. Die einzelnen schleimig-eitrigen Sputa sind voluminös und gelangen meist leicht zur Expectoration. In der Regel tritt deutliche Schichtenbildung ein, indem der Eiter sich unten, und darüber eine trübe serös-schleimige Schicht absetzt. In manchen Fällen sondert sich letztere noch in 2 Schichten, so dass über der rein eitrigen die seröse und darüber eine schleimig-schaumige Schicht steht.

Während hier ohne grosse Anstrengung reichliche Sputum-Mengen herausbefördert werden, ist die Expectoration bei dem „pituitösen" Katarrh, auch Blennorrhoea serosa genannt, mit grossen, asthmatischen Beschwerden verknüpft. Das Sputum ist ebenfalls sehr massig, 1—1½ Liter in 24 Stunden, aber weit zellenärmer, mehr serös-schleimig (Asthma humidum). Plötzliche Exacerbationen chronischer Bronchitis (durch heftige Erkältungen) geben zur Entwickelung dieses Zustands Veranlassung; auch die gemeine Schrumpfniere soll den Eintritt begünstigen. (Strümpell.)

Eine gewisse Sonderstellung kommt dem Sputum bei **Bronchiektasien** zu.

Bekanntlich entwickeln sich dieselben in cylindrischer und sackiger Form in Folge einer chronischen, von häufigen acuten Nachschüben begleiteten Bronchitis oder bei Schrumpfungsvorgängen in der Nachbarschaft der Röhren, sei es dass schwielige Verwachsungen der Pleurablätter, oder das entzündlich verdickte, interlobuläre Bindegewebe Druck und Zugwirkungen auf deren Lumen äussern und eine gleichmässige Vertheilung der Athmungsluft hindern. Die Stagnation des von der entzündeten Schleimhaut meist in reichlichen Mengen gelieferten Sekretes ruft eine weitere Verschlimme-

rung hervor. Die Schleimhaut ist zum Theil atrophisch, oft stark verdickt; das Epithel meist verändert: neben gut erhaltenen Cylinderzellen finden sich vorwiegend stark verschleimte, ihrer Flimmerhaare entblösste Epithelien vor. Bei jauchiger Zersetzung des bronchiektatischen Inhalts kann es zu ulcerösen Processen kommen und die Ausbildung einer geschwürigen Caverne die Folge sein.

Der Auswurf zeichnet sich dadurch aus, dass das Einzelsputum sehr voluminös und durch geringe Hustenstösse oder Pressbewegungen, rasch hintereinander, massig herauszubefördern ist (man spricht daher von „maulvoller Expectoration"); es ist dünneitrig-schleimig, meist fade, nur zeitweise bei Zersetzungen übelriechend. Es sondert sich gewöhnlich in eine eitrige und schleimig-seröse, seltener in 3 Schichten

Ausser den meist stark verfetteten Eiterkörpern, verschleimten Epithelien und massenhaften Fäulnissbakterien, kommen nicht selten Margarinkrystalle vor. Weit seltener sind Leucin und Tyrosin in dem eingedampften oder getrockneten Präparate zu finden. Elastischen Fasern bin ich nie in diesem Sputum begegnet.

Durch Zersetzung des bronchiektatischen Sekretes kommt es zur Entstehung der **fötiden** oder **putriden Bronchitis.**

Das von dieser gelieferte Sputum ist meist sehr reichlich, schmutzig-grünlich oder mehr grau-grünlich gefärbt, meist dünnflüssig und äusserst übelriechend. Es sondert sich bei längerem Stehen stets in 3 Schichten, deren obere schmutzig-schleimig-schaumige, vielfache zottige Vorsprünge in die mittlere missfarbene, grünlich-gelbe, dünnflüssige Schicht hineinschickt, während die untere dicklich-eitrig erscheint. In ihr schwimmen die meist stinkenden Dittrich'schen Pfröpfe, deren Form und wesentlicher Inhalt (Fettnadeln, Bakterien u. s. f.) S. 138 u. 147 schon genauer beschrieben worden sind.

Durchaus charakteristische Beschaffenheit bietet das Sputum der **fibrinösen Bronchitis** dar, die als primäre Form, vorzugsweise Leute im jugendlichen und mittleren Alter, und mehr das männliche als das weibliche Geschlecht befällt, im Ganzen nur selten, und dann in der Regel als chronisches Leiden beobachtet wird, das nach sehr verschieden langen Pausen, anfallsweise auftretende Verschlimmerungen hervorruft.

Die wesentlichen Bestandtheile des Sputums stellen die

S. 136 u. 143 beschriebenen croupösen, verästelten Gerinnsel dar, die bisweilen auf den ersten Blick erkennbar, oft versteckt, in dem einfach schleimig-schaumigen oder mehr schleimig-eitrigen Auswurf eingebettet sind. Ist die Herausbeförderung mit grosser Anstrengung verknüpft, so können die Sputa etwas blutig tingirt sein. Neben den Gerinnseln kommen nicht selten Charcot-Leyden'sche Krystalle, sehr selten Curschmann'sche Spiralen und körniger Blutfarbstoff, noch seltener Flimmerepithel vor. Da die croupöse Bronchitis ab und zu bei Tuberculösen beobachtet wird, so ist auch auf Bacillen zu achten.

Bei der secundären an Diphtherie sich anschliessenden Form werden viel häufiger kleine Membranfetzen ausgehustet. Aber auch hier kommen ab und zu grössere verästelte Gerinnsel zum Vorschein.

Das Sputum bei acuter croupöser Pneumonie zeigt einen, mit den verschiedenen Stadien der Erkrankung einigermaassen parallel verlaufenden, wechselnden Charakter.

Wir unterscheiden bei der lobären Pneumonie 3 Stadien, je nachdem der betroffene Lungenabschnitt mehr oder weniger hochgradige Hyperämie (Anschoppung) zeigt, oder in den Alveolen und Bronchiolen bereits die Exsudatbildung begonnen hat, oder endlich diese in Lösung übergeht. Die Capillaren sind im Beginn strotzend mit Blut gefüllt, das Exsudat in den Alveolen ist anfangs mehr serös, später mit massenhaften Leukocyten, rothen Blutkörpern und zahlreichen feineren und derberen, meist scharf umrissenen Fibrinfäden durchsetzt. Im Stadium der Lösung erscheinen die rothen Blutzellen entfärbt, die Leukocyten grösstentheils fettig degenerirt, das Fibrin in fortschreitender Auflösung begriffen.

Das Sputum ist im Beginn der Krankheit spärlich, sehr zähe und klebrig, gelbröthlich gefärbt. In mässig dünner Schicht ist es durchsichtig. Wegen der klebrigen Beschaffenheit kann es nur mit Mühe ausgespieen werden. Mikroskopisch besteht es aus dem durch Essigsäure fällbaren Schleim, rothen, meist nebeneinander gelagerten Blutkörpern und frischen und älteren (mehr granulirten) Rundzellen.

Im 2. Stadium verkleben die rostfarbenen (rubiginosa) oder safranfarbenen (crocea) oder mehr blutigschleimigen (sanguinolenta) Sputa zu einer innig zusammenhängenden, zähen Masse, die am Speiglas haftet und nur mit einer Nadel oder

Scheere getrennt werden kann. Neigt man das Glas, so bleibt der Auswurf oft an der Wand kleben, oder die ganze Masse gleitet sehr langsam heraus. Die Sputa enthalten wegen der schweren Ablösung theilweise viele grosse Luftblasen und bieten, entsprechend dem jetzt in die Alveolen ergossenen faserstoffhaltigen Exsudat kleine, hellgelbe, fibrinöse Klümpchen oder die oben schon genauer beschriebenen, nicht selten ein- oder vielfach getheilten Fibrinfäden dar, die von den gelegentlich auch hier zu beobachtenden Curschmann'schen Spiralen leicht zu unterscheiden sind.

Neben den charakteristischen rostfarbenen Sputis zeigen sich als Folge des begleitenden Bronchialkatarrhs auch schleimig-eitrige Streifen und Flecken.

Mit der Lösung des Exsudats (3. Stadium) macht sich eine fortschreitende Entfärbung des Auswurfs geltend; er wird von Tage zu Tage mehr blassgelb, einfach schleimig-eitrig, klebt wenig oder gar nicht mehr an der Wand des Speiglases, lässt sich leichter in einzelnen Theilen aus demselben herausgiessen. Die Gesammtmenge nimmt zu, die Gerinnsel verschwinden. Das mikroskopische Bild zeigt zur Hauptsache vorgeschrittene fettige Umwandlung der Rundzellen; auch Körnchenzellen und freies, in kleineren und grösseren Tröpfchen einzeln oder in Häufchen zusammengelagertes Fett.

Nicht selten sind mancherlei Abweichungen von dem hier entworfenen Bild des Auswurfs zu beobachten, ohne dass die Gründe jederzeit durchsichtig sind.

Das rostfarbene Sputum kann durch ein stärker blutiges ersetzt werden. Dies kommt bei der sog. traumatischen (Contusions-) Pneumonie und bei Säufern vor. Auch bei der zu Stauungen im kleinen Kreislauf hinzutretenden Pneumonie ist der Blutgehalt des Sputums stärker, die schleimige Beimengung und demzufolge der zähe Zusammenhang geringer. Die Farbe (anfangs „ziegelroth") und Beschaffenheit nähern sich später oft dem Bilde, wie wir es beim entzündlichen Oedem kennen lernen werden. Oder es werden nur ganz vereinzelte Sputa ausgeworfen, ohne dass dadurch die Prognose nach irgend einer Richtung hin verändert wird, es sei denn, dass der mangelnde Auswurf durch grosse allgemeine Schwäche des

Kranken bedingt ist. Von Anfang an stärker getrübte, undurchsichtige Sputa zeigen sich, wenn die Pneumonie Leute mit schon bestehendem Bronchialkatarrh befallen hat. Hier können oft nur bei sorgfältiger Untersuchung rostfarbene Beimengungen bemerkt werden.

Auch die croupöse Pneumonie bei Grippe bietet einen ähnlichen Befund. Der Auswurf besteht hier von Anfang an aus schleimig-eitrigen oder gar eitrig-schleimigen, oft kleinbröckeligen Einzelsputis, denen nur selten ein leichter rosa oder rostfarbener Ton anhaftet.

Besteht neben der Pneumonie gleichzeitig ein Icterus catarrhalis, so zeigt das Sputum oft einen deutlich grünen Farbenton, der durch den in das Gewebe übergetretenen und im Sputum an den bekannten Reactionen leicht nachweisbaren Gallenfarbstoff bedingt ist.

Ausgesprochen grasgrüne Färbung beobachtet man aber ausserdem auch bei verzögerter Lösung des pneumonischen Exsudats. Meist kommt dieser Färbung keine weitere prognostische Bedeutung zu. In manchen unregelmässig verlaufenden Fällen aber geht diese Verfärbung der späteren Abscedirung voraus, worauf schon Traube (nach meiner eigenen Erfahrung mit vollem Recht) aufmerksam gemacht hat. Die grüne Färbung ist in beiden Fällen auf die, unter dem „Einfluss des Sauerstoffes sich vollziehende, Umwandlung des in der Grundmasse des Sputums gelösten Blutfarbstoffes zurückzuführen", wie wir ja auch die nach Quetschungen der Haut auftretenden Blutflecke rostfarben, gelb und grün werden sehen.

Bei verzögerter Lösung kommt ferner hin und wieder ein ungewöhnlich intensiv safrangelber Auswurf zum Vorschein. Ich habe oben schon hervorgehoben, dass ich in einem solchen Falle prächtig ausgebildete Hämatoidinkrystalltäfelchen und Nadeln beobachtet habe. Für die Annahme eines Abscesses lag kein Grund vor.

Bei der Pneumonie der Kinder bekommt man in der Regel gar keinen Auswurf zu Gesicht, da er meist verschluckt wird. Der herausbeförderte zeigt aber auch bei echter lobärer Pneumonie oft einen einfach katarrhalischen Charakter, ist nicht rostfarben. Ein ähnliches Verhalten ist nicht selten bei der Pneumonie der Greise und bei Säufern und Geisteskranken zu beobachten.

Der leider nicht selten tödtliche Ausgang der croupösen Pneumonie erfolgt oft durch den Eintritt des **„entzündlichen Lungenödems“**, das von charakteristischem Auswurf begleitet ist.

Das Sputum wird auffallend dünnflüssig, dunkelbraun, serös-schleimig-schaumig, zwetschenbrühähnlich (jus de pruneaux, Andral) und reichlicher. Zwischen den serös-schaumigen Theilen sieht man oft noch zähere, von der eigentlichen croupösen Entzündung herrührende Sputa, die sich zu einer festen zusammenhängenden Masse verkleben und in der braunröthlich gefärbten Flüssigkeit schwimmen. Mikroskopisch findet man in diesen ausser rothen Blutkörpern nur spärliche Zellen, während jene beim Entwirren fibrinöses Gerinnsel und zahlreiche farblose Blutkörper zeigen. Essigsäurezusatz giebt in dem aus der flüssigen Menge entnommenen Präparate nur einen schwachen Niederschlag, während beim Kochen einer Probe aus derselben Schicht, eine mehr oder weniger dicke Gerinnung zum Zeichen des reichlichen Eiweissgehalts hervorgerufen wird.

Das eben beschriebene Sputum bedingt in jedem Fall eine ernste, wenn nicht letale Prognose.

Der Ausgang in Lungenbrand oder -Abscess ist im allgemeinen sehr selten.

Beim **Brand** bietet das Sputum eine gewisse Aehnlichkeit mit dem eben beschriebenen dar. Gar nicht selten beobachtet man, dass beim Eintritt des Lungenbrands das bisher zähe rubiginöse Sputum dünnflüssiger und missfarben braun gefärbt erscheint, ohne dass es zunächst den bald so charakteristischen jauchig-stinkenden Charakter darbietet. Mikroskopisch zeigen sich im Gegensatz zu der vorigen Auswurfsart die rothen Blutkörper fast durchweg zerstört, so dass sie in der Mehrzahl nur als Schatten aufzufinden sind. Daneben können kleinere und grössere Gewebsfetzen vorhanden sein, die meist in den mehr schwärzlich gefärbten Bröckelchen zu finden sind.

Sehr bald wird der Auswurf, wie schon erwähnt, äusserst übelriechend. Die braunrothe Farbe weicht einer mehr schmutziggrauen oder grünen, die Menge ist beträchtlich vermehrt auf $^1/_4$—$^1/_2$ Liter in 24 Stunden; die Consistenz vermin-

dert, meist dünnflüssig. In der Regel tritt rasche Dreischichtung ein. Die obere schmutzig graue zeigt mit Luft untermischte, zäh schleimige Mengen, die zum Theil zapfenförmig in die mittlere, breite, schmutzig grünliche, flüssige Schicht hineinragen. Die unterste wechselnd hohe Schicht ist aus dickem, zusammengeflossenem Eiter gebildet, in dem ausser den schon beschriebenen Dittrich'schen Pfröpfen schmutzig graugelbe, unregelmässig zerklüftete Fetzen eingebettet sind. Mikroskopisch stellen sich diese in der Regel als bindegewebige, in Essigsäure aufquellbare, zarte Stränge dar, die von fettigem Detritus, Fetttropfen, Fettnadeln und dunkelschwärzlichem Pigment umgeben sind. Sehr selten finden sich Hämatoidinkrystalle. Aber auch die für gewöhnlich fehlenden elastischen Fasern kommen, wie ich oben schon erwähnt habe, unzweifelhaft bei Lungenbrand vor.

Aus der Beschreibung erhellt, dass das Sputum bei der Gangrän Aehnlichkeit mit dem fötid-bronchitischen Auswurf zeigt. In der That kann die Uebereinstimmung derart sein, dass man in der Diagnose schwanken muss. In solchen Fällen ist die Auffindung der gröberen Gewebspfröpfe, mögen sie elastische Fasern enthalten oder nicht, von entscheidendem Werth. Exfoliationen von Gewebe kommen bei der fötiden Bronchitis nie, bei der Gangrän in der Regel vor. Gar nicht selten gesellt sich zu dem Brand noch eine fötide Bronchitis in anderen Lungenabschnitten hinzu.

Viel häufiger als im Anschluss an eine croupöse Pneumonie entwickelt sich der Brand durch Aspiration von Fremdkörpern, die selten bei völlig Gesunden (zufällig hineingerathene Knochen, Fischgräten u. dergl.), häufiger bei Schwerkranken (Nahrungstheile, Erbrochenes u. s. w.) eintritt. Auch verjauchte Neubildungen der Nachbarschaft, geschwürige Processe im Magen u. s. f., endlich faulige Emboli können zur Gangrän Anlass geben.

Der Hauptcharakter des Sputums ist in allen Fällen der gleiche: übelriechender, dünnflüssiger, mit Gewebsfetzen und Pfröpfen untermischter Eiter, der stets die Neigung zu 3facher Schichtenbildung zeigt.

Anders beim **Lungenabscess.** Hier zeigt der Auswurf eine rein eitrige, nur fade riechende Beschaffenheit und wird be-

sonders im Beginn äusserst reichlich, anfallsweise, in der Menge von ½–1 Liter in 24 Stunden entleert. Beim Stehen tritt deutliche Zweischichtung ein; unter der leicht grünlich gefärbten, dünnflüssigen, oberen Schicht hat sich eine gleichmässig zusammengeflossene Eitermasse abgesetzt, in der beim Ausbreiten bald grössere graugelbliche, unregelmässig zackige oder mehr zugeglättete Fetzen oder kleine, weissgelbliche oder schwärzliche Krümel und gelbbräunliche Flocken zu finden sind.

Mikroskopisch zeigen die Fetzen elastische Fasern in alveolärer Anordnung und derbere, nur wenig geschwungene Fäden; ferner findet man eine grosse Menge von Mikrokokken, besonders den Staphylococcus pyogenes aureus, Fettkrystalle in Nadel- und Drusenform (s. o.), stark verfettete Eiterzellen, endlich in den braunen Flocken nicht selten prächtige Hämatoidinkrystalle in Nadel- und Tafelform.

Schliesst sich der Abscess an eine croupöse Pneumonie an, so ist der Auswurf öfter mit Blut gemischt und dann chokoladenbraun.

Das beim chronischen Lungenabscess vorkommende Sputum zeigt einen ähnlichen Charakter. Der Eiter ist reichlich, enthält meist aber keine Gewebsfetzen oder nur mikroskopisch nachweisbare Zerfallserscheinungen (elastische Fasern). Hämatoidinkrystalle kommen nicht vor, wohl aber hat Leyden bisweilen Cholesterin gefunden.

Dass **das Sputum bei dem Durchbruch eines Empyems** grosse Aehnlichkeit mit dem oben beschriebenen zeigen muss, liegt auf der Hand. Das ebenfalls anfallsweise entleerte, aber stets viel massigere (die Menge von 4—5 Litern in 24 Stunden erreichende), rein eitrige Sputum bietet dieselbe Schichtenbildung und fast den gleichen mikroskopischen Befund dar. Wohl aber fehlen in der Regel die Gewebsfetzen und sind die elastischen Fasern nur vereinzelt aufzufinden. Fettkrystalle und dergl. kommen vor. Dass bei älteren Eiterungen in der Pleurahöhle, die zeitweise in freier Verbindung mit den Bronchien stehen, Tyrosin beobachtet worden ist, habe ich schon oben erwähnt.

Angesichts der Thatsache, dass der Aktinomyces zu multipeln Abscessen in dem Lungengewebe führen kann, ist in jedem Falle von Lungenabscess, dessen Entstehung nicht

anderweit klargestellt ist, auf die Strahlenpilzkörner zu achten. Sie stellen weissgelbliche bis hirsekorngrosse Krümel dar, deren mikroskopisches Bild Seite 43 geschildert ist.

Auch auf Rotzbacillen ist zu fahnden. Dass Leptothrix und Cercomonas in dem Abscesshöhleneiter vorkommen können, ohne dass damit ihre ursprüngliche Beziehung etwa erwiesen ist, haben wir Seite 53 erwähnt.

Endlich ist hier des eitrigen Sputums zu gedenken, das bei Durchbruch von Echinococcussäcken in der Umgebung der Lungen zum Vorschein kommt. Nach P. Guttmann, Leyden u. a. zeigt das Sputum bei vorhandener Communication mit den Gallenwegen eine deutliche ockergelbe Farbe und enthält ausser den von den Parasiten herrührenden Fetzen schöne Hämatoidin- oder Bilirubinkrystalle. Es giebt ferner deutliche Gallenfarbstoffprobe und soll „gallenbitter“ schmecken.

Der Auswurf bei Lungentuberculose.

Obwohl man von jeher bestrebt gewesen ist, gewisse Merkmale als charakteristische Zeichen des phthisischen Sputums aufzustellen, hat man sich immer mehr von der Unzulänglichkeit derselben für die exakte Diagnose überzeugt. Der einzig sichere Beweis der Tuberculose wird durch die Färbung der im Sputum enthaltenen Tuberkelbacillen erbracht. Alle übrigen Eigenschaften des Sputums haben nur einen relativen Werth, da auch Nichttuberculöse ein ganz ähnliches Sputum liefern können. Gleichwohl erfordert der Auswurf Tuberculöser oder der Tuberculose Verdächtiger aus mannigfachen Gründen eine sorgfältige Berücksichtigung.

Das Sputum ist schleimig-eitrig und ziemlich innig gemischt oder mehr eitrig-schleimig. Ersteres findet sich dann, wenn noch kein stärkerer Gewebszerfall vorliegt und ist ganz uncharakteristisch; dagegen bietet die zweite Art, die bei Gegenwart von Cavernen auftritt, gewisse typische Erscheinungen dar, die einer näheren Beschreibung werth sind. Dies Sputum ist ausgezeichnet durch mehr oder weniger zahlreiche geballte, grosskugelige, rein eitrige Klumpen, die eine vielhöckerige und zerklüftete Oberfläche darbieten. Auf ebener Unterlage breiten sie sich fast kreisrund aus und werden daher als münzenförmig bezeichnet. Sind sie in ein Gefäss mit

Wasser entleert, so sinken sie oft rasch zu Boden (fundum petens); andere werden an demselben Bestreben durch schleimige Fäden gehindert, an der Oberfläche zurückgehalten und flottiren nun als eiförmige oder mehr kugelige Gebilde (globosum). Gerade an dieser Art ist der zerklüftete Bau der Cavernensputa ausgezeichnet zu erkennen. Die dichtgeballte, fast luftleere Beschaffenheit solcher Sputa erlaubt den Schluss, dass ihr Ursprung in Hohlräume zu verlegen ist, da andernfalls, bei der allmählichen Ausbildung solcher Ballen in den Bronchien, sicher ein grösserer Luftgehalt beigemengt sein würde. Aber neben diesen globösen Sputis kommen oft reichlich schleimig-eitrige Mengen vor, die das charakteristische Bild verdecken. Und weiterhin bilden sich ähnliche kugelige Sputa in andersartigen, nicht tuberculösen Räumen, besonders in sackigen Bronchiektasien.

Gar nicht selten kommt es ferner zur Vereinigung der sonst getrennt bleibenden münzenförmigen Sputa. Dann ist es erst recht schwer, aus dem makroskopischen Verhalten des Auswurfs die Diagnose zu stellen. Denn so besteht kaum ein Unterschied zwischen dem tuberculösen Auswurf und dem bei ausgebreiteter schwerer Bronchitis oder Bronchiektasie.

Von grossem Werth sind in solchen Fällen **die häufigen Blutbeimengungen.** Wie schon erwähnt, kommt das Blut nicht selten unvermischt zum Vorschein; bald nur in Form einzelner oder mehrerer rein blutiger Sputa (Haemoptoe), bald in grösseren, $^1/_2$ Liter selten übersteigenden Mengen (Haemoptysis). Viel öfter ist es in Klümpchen oder Streifenform dem schleimigen Eiter beigemengt oder noch inniger mit ihm verbunden, so dass das Sputum chokoladenartig erscheint. Sicher verdienen alle diese Arten kleiner und grösserer Blutung die grösste Beachtung, da erfahrungsmässig gerade die Tuberculose den häufigen Blutaustritt begünstigt; sei es, dass das Blut aus grösseren, den Hohlraum durchziehenden oder in der Wandung befindlichen Gefässen, die bei dem fortschreitenden Zerfall arrodirt werden, stammt, oder mehr auf dem Wege der allmählichen Diapedese austritt. Nicht selten aber hat gerade die öftere Blutbeimengung irregeführt. Man soll sich daher in nicht ganz klaren Fällen stets gegenwärtig halten, dass genau die gleichen Sputa auch bei anderen Erkrankungen vorkommen können.

Neubildungen, auf die wir unten noch zurückkommen, Echinokokken der Lungen, die stets zu „Blutspeien" Anlass geben, Aktinomyces, Hysterie u. a. begünstigen den Eintritt blutiger Sputa in mannigfachen Mischungen. Auch ist daran zu denken, dass Geschwüre in Kehlkopf und Luftröhre (Syphilis) und manche Formen hämorrhagischer Diathese u. s. f. zu Lungenblutungen führen können.

Grössere Bedeutung kommt dem Nachweis der **„Linsen"** zu. Oben haben wir schon erwähnt, dass sie durch ihren reichen Gehalt an alveolär geordneten, elastischen Fasern und an Bacillen „in Reincultur" ausgezeichnet sind. Ihr Nachweis erlaubt mit aller Sicherheit die Annahme destructiver (verkäsender) Processe im Gewebe der Lunge.

Ueber die Herkunft und Bedeutung dieser zugeglätteten, weissgelblichen, undurchsichtigen Pfröpfe verschafft man sich am besten dadurch Aufschluss, dass man bei der Sektion tuberculöser, mit Cavernen durchsetzter Lungen sorgfältig auf den Inhalt und die Wandungen der Hohlräume achtet. Es wird kaum ein solcher Fall vorkommen, bei dem man jene Gebilde vermisst. Oft findet man sie zu 6—10 und mehr in einem einzigen Raum; meist liegen sie völlig frei verschieblich der Wandung an, bisweilen haften sie noch zu einem kleinen Theil an derselben. Mit besonderer Vorliebe lagern sie in den kleinen Ausbuchtungen, die fast jede Cavernenwand darbietet. Schon mit dem blossen Auge ist die absolute Aehnlichkeit dieser Gebilde mit den im Sputum erscheinenden „Linsen" unverkennbar, mit voller Sicherheit erwiesen wird sie durch die mikroskopische Untersuchung.

Dieses Verhältniss beleuchtet den hohen Werth ihres Nachweises, den schon Virchow (im Jan. 1851) gebührend hervorgehoben hat. Leider ist ihr Befund nicht gerade häufig. Wohl sind solche Linsen bei den meisten mit Cavernen behafteten Lungenkranken aufzufinden; aber die Durchmusterung der Sputa erfordert oft viel Zeit. Auch kann der Zerfall des Gewebes ja in der Regel aus dem physikalischen Lungenbefunde geschlossen und der tuberculöse Charakter des Leidens durch den Nachweis der Bacillen oft rascher erbracht werden.

Einzelnen elastischen Fasern begegnet man nicht selten, wenn man beliebige grünlich-citrige Theile des Eiters unter das Mikroskop bringt. Erleichtert wird der Nachweis durch den Zusatz von 3 % Natronlauge zum Präparat. Gelingt er nicht,

so ist das Aufkochen mit Natronlauge nöthig (s. o.). Verwechslungen mit Fettnadeln können sicher vermieden werden (S. 142).

Nur durch den **Nachweis der Tuberkelbacillen** im Sputum wird der tuberculöse Charakter mit vollster Sicherheit erbracht. Durch den Gehalt an specifischen Bacillen, deren Eigenschaft als Erreger der Tuberculose unzweideutig erwiesen ist, zeichnet sich das tuberculöse Sputum vor allen anderen Auswurfsarten aus. Daher kommt der Bacillenuntersuchung der vornehmste Platz zu. In ihr haben wir ein Criterium kennen gelernt, das alle anderen von früher her bekannten weit übertrifft. „Die Tuberkelbacillen sind nicht bloss eine Ursache der Tuberculose, sondern die einzige Ursache derselben; ohne Tuberkelbacillen giebt es keine Tuberculose.“ Diese Worte Koch's gelten auch heute, nachdem eine zehnjährige Prüfung, die seit der Mittheilung jenes Satzes verflossen ist, sie immer von neuem bestätigt hat. Und daran können die verschwindend seltenen Fälle, wo auch bei sorgfältiger Untersuchung, trotz bestehender Tuberculose, der Nachweis der Bacillen im Sputum nicht zu erbringen war, nichts ändern. Gegenüber der überwältigenden Mehrzahl positiver Befunde lehren jene Fälle, dass das negative Ergebniss einer ein oder mehrere Male ausgeführten Untersuchung des Sputums nicht dazu berechtigen darf, die Tuberculose mit Sicherheit auszuschliessen.

Den grössten praktischen Werth darf die Untersuchung auf Bacillen in solchen Fällen beanspruchen, wo der Verdacht der Tuberculose besteht, aber durch die physikalische Untersuchung in keiner Weise gestützt werden kann. Hier ist durch den Nachweis der Bacillen in dem oft nur ganz spärlichen Sputum die Diagnose mit einem Schlage entschieden. Und in vielen anderen differential-diagnostisch wichtigen Fällen vermag die Bacillenuntersuchung gleich wichtige Aufschlüsse zu bieten. Leyden und A. Fränkel haben in mehreren Fällen von subacuter käsiger Pneumonie mit grasgrünem Sputum die ausschlaggebende Bedeutung des Bacillennachweises festgestellt. Ich selbst konnte in einem Falle, wo ein nur spärliches, blutig-schleimiges und wenig eitriges Sputum bei einer im rechten Unterlappen begonnenen Affection, die mehrfach als Neubildung angesprochen worden war, ausgehustet wurde,

durch den Nachweis der Bacillen die Diagnose zu einer Zeit entscheiden, wo es ohne diese Hülfe nicht möglich gewesen war.

Ueber die im Sputum auftretenden Bacillenformen und -Mengen kann ich mich kurz fassen. In dem ersten Abschnitt ist schon erwähnt, dass gerade die Sputumbacillen sehr häufig helle Lücken in ihrem Verlauf darbieten, die als Sporen gedeutet werden. Ob dies zutrifft und für alle Fälle zu Recht besteht, ist aber sehr zweifelhaft. Die Zahl der Bacillen richtet sich oft nach der Ausdehnung und der Heftigkeit des Krankheitsprocesses; hektisch fiebernde Kranke bieten in der Regel zahlreichere und besonders „sporentragende" Bacillen dar. Ausnahmen kommen aber unzweifelhaft vor. Es giebt Schwerkranke mit einem nur spärliche Bacillen enthaltenden Auswurfe und nicht fiebernde Individuen, die bei gutem Kräftezustand recht viele Bacillen aushusten. Aber das sind entschieden Ausnahmen. Nur muss man ihrer gedenken, ehe man sich ein prognostisches Urtheil erlaubt; dazu müssen die übrigen Krankheitszeichen stets mit berücksichtigt werden.

Zum Schluss seien noch kurz die Veränderungen erwähnt, die das Sputum unter der Tuberculinwirkung erfährt. Nach den zahllosen übereinstimmenden Mittheilungen nimmt das eitrig-schleimige Sputum der Tuberculösen nach der subcutanen Einverleibung des Mittels einen mehr schleimigen Charakter an und die Zahl der Bacillen entschieden ab. Diese bieten nicht selten Degenerationsbilder dar und liegen viel häufiger, als dies sonst im Sputum der Fall, in grösseren Häufchen beieinander. Nicht selten ist auch das Sputum etwas blutig gefärbt.

Das Sputum bei Bronchial-Asthma. (Fig. 40—42.) Die Menge des in den Anfallszeiten entleerten Auswurfs schwankt in ziemlich weiten Grenzen, bald werden nur 1—2 Esslöffel voll, bald bis zu $^1/_2$—$^3/_4$ l herausbefördert. Die grauweisslichen, äusserst zäh-schleimigen Sputa fliessen zu einer homogenen Masse zusammen, die eine schneeweisse, geschlagenem Hühnereiweiss ähnliche Schaumschicht an der Oberfläche zeigt. Versucht man einen Theil auszuschütten, so stürzt in der Regel die gesammte Masse nach; man ist daher genöthigt, mit der Nadel am Rande des Glases hinzustreichen und den zu untersuchenden Theil

abzutrennen. Die Art des Sputums ist verschieden, je nachdem es sich um heftige, in 1—2 Tagen vorübergehende Anfälle oder um bald häufiger, bald seltener folgende Exacerbationen einer monatelang bestehenden Dyspnoe handelt. Im ersteren Fall hört der Auswurf, dessen Menge u. U. rasch auf ½ l und mehr steigen kann, meist nach einigen Tagen auf, während in den anderen Fällen seine Menge zwischen 50 bis 100 ccm schwankt und nur im eigentlichen Anfall rasch vermehrt wird. Aber auch hier herrscht der grau-weissliche

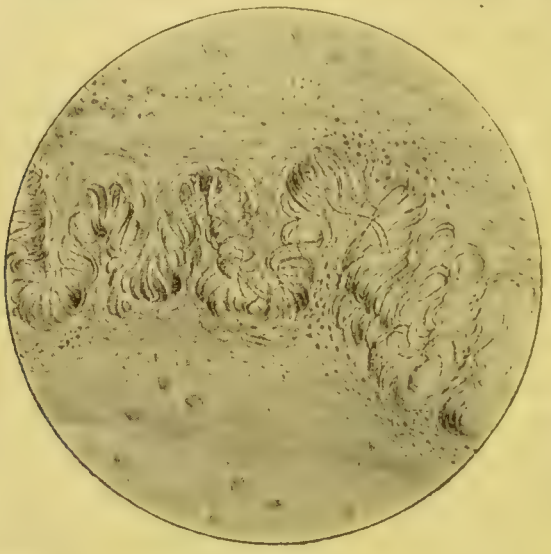

Fig. 40.
Curschmann'sche Spirale. V. 110.
Durchgepaustes Photogramm.

Farbenton und die Zähigkeit des Sputums stets vor. Bei längerem Stehen wird der Asthmaauswurf flüssiger und erscheint nicht selten grasgrün gefärbt.

Breitet man abgetheilte kleine Mengen des Auswurfes auf einem schwarzen Teller aus, so findet man in der Mehrzahl der Fälle neben und zwischen den grau-weisslichen — seltener von Eiter durchzogenen — Ballen und Schleimfäden eigenthümliche, sagoähnlich durchscheinende Gebilde (Curschmann'sche Spiralen). Es sind theils graue Klümpchen, hier und da gelblich gefleckt, theils grauweissliche, quergestreifte oder mehr gedrehte Fäden von ½—1½ mm Dicke und ½ bis 8 cm Länge.

Mikroskopisch erscheinen die oft nur mit Mühe unter dem Deckglas zu fixirenden Gebilde als zierlich gedrehte Spiralen von glasig durchscheinender Beschaffenheit. An den Enden sieht man häufig, wie sich die zahlreichen, zusammengedrehten Fäden auflösen, bezüglich zur Vereinigung anschicken. Die aus verschieden zahlreichen Einzelfäden gebildete Schnur ist von einer durchscheinenden Schleimschicht umhüllt, die oft von zahlreichen, runden oder langgeschwänzten und zierlich spindelförmigen Zellen durchsetzt ist. Ausser den Spiral-

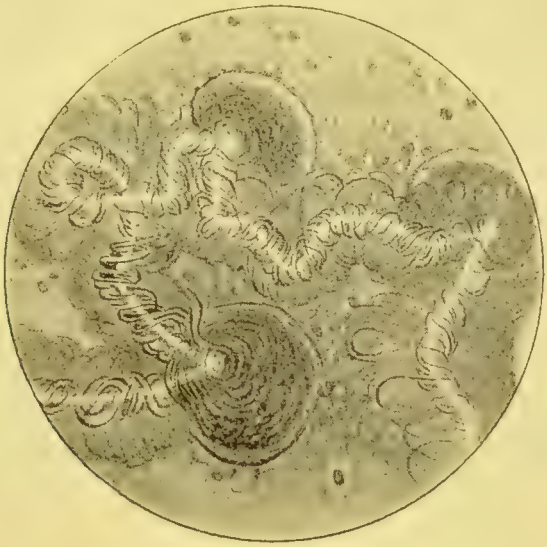

Fig. 41.
Curschmann'sche Spirale mit Centralfaden. V. 110.
Durchgepaustes Photogramm.

windungen der Einzelfäden kommen vielfach gröbere Windungen, sowie Knoten- und Schleifenbildungen der ganzen Schnur vor. (S. Fig. 40—42.)

An manchen Spiralen fällt auf den ersten Blick ein gleichmässig zarter, weissglänzender Faden auf, der genau in der Achse des Gebildes verläuft und nur hier und da bei einer stärkeren Windung (Knotenbildung) der Spirale etwas unterbrochen erscheint. An der in Fig. 41 nach einem Photogramme ausgeführten Zeichnung sieht man, dass um die von mehreren Knoten oder Köpfen unterbrochene, helle Achse eine besondere Spirale herumläuft und dieser Centraltheil von einer grösseren Spirale (Mantelspirale) aufgenommen ist.

Dieser von Curschmann als Centralfaden bezeichnete Theil der Spirale ist offenbar in der Mehrzahl der Fälle als der optische Ausdruck der Schleimfadendrehung anzusprechen, viel seltener als ein homogenes oder aus zierlich gedrehten Fädchen zusammengesetztes Sondergebilde anzusehen. Man kann einen solchen Centralfaden künstlich hervorbringen, wenn man einen beliebigen Schleimfaden, der an dem einen Ende am Objectträger fixirt wird, vom anderen Ende her mit einer Pincette 30—40 Mal um sich selbst dreht.

Gar nicht selten findet man, und zwar ganz besonders bei dem ersten, nach längerer Pause wieder einsetzenden Asthmaanfall, gelbgesprenkelte oder mehr gleichmässig gelbgefärbte, etwas granulirte, derbere Fäden im Sputum, die mikroskopisch neben oft undeutlicher, spiraliger Drehung, unter dem aus Rundzellen gebildeten Mantel der Spirale dichte Häufchen und Züge von zierlichen Charcot'schen Krystallen beherbergen. Ausser durch ihre Hellfärbung verrathen sich diese krystallführenden Spiralen durch ein oft deutliches Knirschen beim Zusammendrücken unter dem Deckglas.

Manche dieser gelben, gerstenkorngrossen Gebilde sind so dicht mit Krystallen durchsetzt, dass von einer zarten, spiraligen Zeichnung nichts mehr zu sehen ist. Und doch ist aus dem ganzen makroskopischen Eindruck, den diese Formen machen, mit grösster Wahrscheinlichkeit zu folgern, dass es sich um veränderte Curschmann'sche Spiralen handelt. Schon Curschmann hat diese Ansicht ausgesprochen und die Bildung der Krystalle als „Alterserscheinungen" gedeutet, zumal das Auftreten der gelben, krystallführenden Formen besonders bei den ersten, nach längerer Pause einsetzenden Anfällen beobachtet wird. Zur Stütze dieser Ansicht kann ich u. a. selbst folgenden Fall anführen:

Ein 27jähr. Hausbursche kommt wegen asthmatischer, seit 2 Tagen bestehender Beschwerden in meine Poliklinik. Die deutlich exspiratorische Dyspnoe, der Habitus des Brustkorbs weisen auf Asthma hin. In einer Sputumflocke, die der Kranke aushustet, sind einzelne gelbe Pfröpfchen eingebettet, die beim Zerdrücken mit dem Deckglas knirschen. Auf Jodkali folgt in den nächsten Tagen sehr reichliche Expectoration eines äusserst zähen, confluirten, safrangelben Sputums, bei dem schon mit dem blossen Auge die Gelbfärbung auf die massenhaft die äusserst zähschleimige Grundsubstanz durchsetzenden, fast schwefelgelben Körner und

weizenkorngrossen Bröckel bezogen werden konnte. Deutliche Eiterstreifen fehlten. Alle Flocken zeigten mikroskopisch massenhafte, kleinste und überraschend grosse Oktaëder neben äusserst zahlreichen eosinophilen und relativ häufigen Mastzellen. Der Kranke hatte früher öftere, seit $1^1/_2$ Jahren keinen einzigen Anfall gehabt. Es folgte rasche Besserung mit völligem Verschwinden der gelben Bröckel; deutliche Spiralen wurden 1 Jahr später beobachtet, als der Kranke mehrere leichtere Anfälle überstanden hatte und die Poliklinik auf's neue aufsuchte.

Ueber das Zustandekommen der spiraligen Drehung der Schleimgerinnsel kann man nur Vermuthungen äussern. Curschmann führt die gedrehte Form auf die von F. E. Schultze nachgewiesene spiralige Einmündungsart der feineren in die gröberen Bronchialäste zurück. A. Schmidt lässt sie durch die Wirbelbewegungen

Fig. 42.

Curschmann'sche Spirale aus zierlich gedrehten Schleimfäden und spindelartig ausgezogenen Zellen gebildet. In der Umgebung normale und gequollene Cylinder und Flimmerzellen (fz), ferner eosino- (oder baso-) phile Zellen und Charcot-Leyden'sche Krystalle (k). Letztere stammen aber aus anderen Auswurftheilen, bez. Gesichtsfeldern. V. 350.

der Ausathmungsluft zu Stande kommen. Das unterliegt jedenfalls keinem Zweifel, dass die Gebilde, so wie wir sie im Auswurf finden, schon in den Bronchiolen gebildet werden, denn sowohl in diesen, wie in den kleineren Bronchien fand sie A. Schmidt bei einer im asthmatischen Anfall verstorbenen Patientin; in den Alveolen selbst waren an dem Schleim noch keine Windungen wahrzunehmen.

Welche Bedeutung kommt den Spiralen zu? Man wird nicht fehlgehen, wenn man sie mit Curschmann als Zeichen einer exsudativen Bronchiolitis anspricht. Ihr fast regelmässiges Auftreten beim Asthma, ihre eigenartige Gestalt schliessen die Annahme einer zufälligen Beimengung zum Sputum aus.

Das zeitliche und mit der Häufigkeit und Heftigkeit der Asthmaanfälle parallele Vorkommen der Gebilde, ihr massiges Auftreten unmittelbar nach den Anfällen und ihr Fehlen in den anfallsfreien Zwischenräumen lehrt, dass sie zu dem Anfall in ursächliche Beziehung zu bringen sind. Man wird annehmen dürfen, dass eine mehr oder weniger ausgedehnte Verlegung von Bronchiolen mit diesen Spiralen die wachsende Dyspnoe bedingt, dass aber erst mit dem, durch die Verlegung der Bronchiolen und die (bei der mühsamen Athmung eintretende) Blähung der Alveolen, sympathisch hervorgerufenen Krampf der Bronchiolen-Ringmusculatur (Biermer) der eigentliche Anfall beginnt. Dass nebenher eine gewisse „reizbare" Schwäche der betreffenden Individuen mit anzunehmen sein wird, ist bekannt.

Leyden, der in vereinzelten Fällen von Asthma 1872 „schlauchartige Gebilde" beobachtete, hatte sich ausdrücklich „jeder Aussprache über die Natur derselben enthalten" und nur den Krystallen eine besondere Bedeutung beigemessen. Ganz allgemein hat sich aber jetzt die zuerst von Curschmann vertretene Ansicht Bahn gebrochen, wonach diese Krystalle lediglich als „accidentelle", bei dem Zerfall der Rundzellen auftretende Gebilde anzusehen sind. Der Umstand, dass sie in zahlreichen Fällen von Asthma, wo die Spiralen sich finden, fehlen, also zur Entwicklung des Anfalls unmöglich beitragen können, dass sie andererseits von Scheube u. a. ausnahmslos bei der Haemoptoe parasitaria (s. oben) beobachtet wurden, ohne dass es hier je zu Asthma kommt, spricht unbedingt gegen die ihnen einst zugewiesene Rolle.

Gegen die Deutung der Spiralen als Producte einer Bronchiolitis exsudativa hat jüngst W. Gerlach Widerspruch erhoben. Nach ihm können die Gebilde nur in den mittleren und gröberen Bronchien nach Art einer Wasser- oder Windhose durch starke Wirbelbewegungen entstehen; sie sind nicht die Ursache, sondern die Folge des Asthmas. Die Zähigkeit des spärlichen Sekrets, die starke Dyspnoe und völlige Wegsamkeit der Athmungswege sollen die Bildung begünstigen. Ich gebe gern zu, dass diese Momente die gelegentliche Entstehung spiraliger Schleimgebilde bedingen können (s. u.), aber es scheint mir mehr als gewagt, aus dieser Möglichkeit zu folgern, dass die specifischen Curschmann'schen Spiralen beim Asthma nicht die Ursache, sondern die Folgen des Anfalls sind. Abgesehen davon, dass Schmidt die

Spiralen in den Bronchiolen autoptisch nachgewiesen hat, während G. sie nur in den mittleren und gröberen Aesten entstehen lassen will, bleibt G. uns auf folgende Fragen die Antwort schuldig. Weshalb finden wir die Spiralen hier regelmässig und bei vielen anderen, mit schwerer Dyspnoe und Husten einhergehenden Krankheiten nie oder nur selten und vereinzelt? Wie ist es zu erklären, dass der Asthmaanfall in der Regel mit der Expectoration der Spiralen aufhört? Wie ist es mit dieser Theorie zu vereinbaren, dass auch in dem nicht selten reichlichen Sputum massenhafte Spiralen zu finden sind? Wie sind die gelben, krystallführenden Spiralen zu erklären? Weshalb findet man denn in der Regel nur sehr feine, äusserst selten umfangreichere Spiralen?

Dass eine spiralige Drehung des Schleims durch starke Hustenstösse und forcirte Athembewegung gelegentlich in grossen Bronchien hervorgerufen werden kann, lehrte mich die Beobachtung einer etwa 13 cm langen, 8—10 mm dicken Spirale, die tadellose Schraubenwindungen und helle Achse zeigte. Die Dicke und Grösse wies hier sofort auf einen groben Bronchus als Entstehungsort hin.

Das asthmatische Sputum zeichnet sich, wie Fr. Müller zuerst feststellte, fast stets durch seinen reichen Gehalt an eosinophilen Zellen aus. Durch die Färbung von Trockenpräparaten mit wässeriger Eosin- und Methylenblaulösung oder mit der Chenzynski'schen Lösung ist die Thatsache leicht festzustellen.

Auch das frische Sputumpräparat lässt diese Verhältnisse sehr schön überblicken. Fügt man zu einem solchen Sputumflöckchen einen Tropfen jener Lösung und drückt etwa ½ Minute später das Deckglas sanft an, so erblickt man nach kurzer Zeit, am besten allerdings erst nach 1 Stunde, äusserst zahlreiche, kleine und sehr grosse Leukocyten mit eosinophiler, stets auch solche mit basophiler Körnung.

Dauerpräparate von Spiralen. Ungefärbte halten sich in Glycerin oder in einer Mischung von Glycerin und Lävulose (aa). Zur Färbung eignet sich nach meinen Erfahrungen am meisten Ehrlich's Hämatoxylin-Eosin-Gemisch (S. 91). Man giebt 1—2 Tropfen auf die frische Spirale und drückt erst nach 5—10 Minuten das Deckglas darauf oder lässt das Gemisch vom Rande her zufliessen und wäscht den Ueberschuss mit Glycerin aus. Ein Rand aus Damarlack dient zur Fixirung und hindert jede Verdunstung. Fig. 40 und 41 sind nach den von den gefärbten Spiralen abgenommenen Photogrammen durchgepaust.

Gar nicht selten findet man ferner im asthmatischen Spu-

tum grob-schwärzlich und fein-braunroth tingirte Pigmentzellen. Schon mit dem blossen Auge kann man vermuthen, in welchen Stellen sie anzutreffen sind. Es sind feine staubartige Beschläge in der schleimigen Grundsubstanz. Wir kommen bei dem Herzfehlersputum auf diese Zellen zurück.

Das Blut der Asthmakranken zeigt während der Anfälle und besonders in der schweren Form, bei der wochenlang sich hinziehenden, von acuten Exacerbationen unterbrochenen charakteristischen Dyspnoe oft starke Vermehrung der eosinophilen Zellen.

Beim **Lungenödem** ist das Sputum dünnflüssig, vorwiegend serös, nur wenig schleimig, grauweisslich, meist stark schaumig, so dass es geschlagenem Hühnereiweiss ähnelt. Mikroskopisch wird es als ein sehr zellenarmes, dünnschleimiges Sekret erkannt. Es wird meist nur bei sterbenden Kranken beobachtet. Indess trifft man es selbst zu wiederholten Malen bei manchen chronischen Nieren- und Herzkranken an, ohne dass der betreffende Anfall zum Exitus letalis führt. Auch bietet das nicht selten bei günstig verlaufenden Pleurapunctionen auftretende, als „Expectoration albumineuse“ beschriebene Sputum so grosse Aehnlichkeit mit dem oben geschilderten dar, dass eine Trennung nicht durchführbar ist.

In beiden Fällen ist das Sputum eiweissreich, wie die Kochprobe lehrt, und enthält nebenher etwas Schleim, wie aus der Opalescenz bei Essigsäurezusatz zu ersehen ist. Es ist ein sicheres Anzeichen für die in die Alveolen und Bronchiolen, in den terminalen Fällen selbst bis in die grösseren luftzuführenden Aeste der Lungen erfolgte Transsudation, die meist der Erlahmung der linken Herzkammer folgt, bei der Expectoration albumineuse vielleicht auf eine abnorme Durchlässigkeit der Gefässwände in der bisher zusammengedrückten Lunge zu beziehen ist.

Von vorzugsweise durchsichtig schleimiger (schaumiger) Art ist das beim **Keuchhusten** anfallsweise entleerte Sputum; es zeigt meist eine dünne, leimartig zähe, klebrige Beschaffenheit und ist oft ungewöhnlich reichlich, so dass am Ende des Anfalles ganze Mundvoll herausgegeben werden. Nicht selten ist es mit Erbrochenem vermischt.

Die nähere Untersuchung lehrt, dass es sich um ein sehr zellenarmes — ab und zu Flimmerepithel führendes! —, stark schleimiges (Essigsäurereaction) Sputum handelt, das echte Sputum crudum der Alten. Erst im 3. Stadium wird das Sekret spärlicher, gelber und zeigt mikroskopisch die schon oft erörterte Beschaffenheit des Sputum coctum.

Auch bei der **Grippe** beobachten wir anfangs, oft allerdings nur flüchtig, ein Sputum crudum, das bald in das coctum übergeht und neben einigen gemischten, schleimig-eitrigen Mengen rein eitrig geballte Klumpen führt, wenn die tiefen Abschnitte des Bronchialrohres mitbetheiligt sind. Dass gerade in diesen Ballen die von R. Pfeiffer gefundenen Kurzstäbchen aufzufinden sind, habe ich schon oben erwähnt. Auch von der mehr eitrigen Beschaffenheit des Sputums in den mit croupöser Pneumonie complicirten Fällen ist bei der Pneumonie (s. o.) schon gesprochen.

Zur Diagnose der in den Lungen vorkommenden **Neubildungen** kann die genaue Besichtigung des Sputums oft wesentlich beitragen. Es ist in der Regel spärlich und fast ausnahmslos schleimig-blutig, aber so innig gemischt, dass ein rosa oder fleischwasserfarbener Ton, oder eine mit Himbeergelée vergleichbare Beschaffenheit in die Augen fällt. Hin und wieder ist auch ein olivengrünes Sputum beobachtet. Beachtenswerth ist der Umstand, dass gar nicht selten kleinere und reichlichere Hämoptysen auftreten. Unter 19 Fällen, die Dr. Burkardt in einer unter meiner Leitung bearbeiteten Dissertation zusammenstellte, waren 7 mal zum Theil heftige Lungenblutungen angegeben.

Krebselemente kommen nur selten im Sputum vor. Hin und wieder wurden grosse polygonale, keulen- und spindelförmige, mit einem oder mehreren Kernen versehene Zellen gefunden. Sehr viel seltener werden zottige Massen ausgehustet, mit „multiformen Zellen, die zu grösseren Klumpen vereint, ab und zu concentrische Schichtung und grosse gequollene Kerne zeigen“, wie dies in einem von Ehrich aus der Marburger Klinik berichteten Fall beobachtet wurde.

Das **„Herzfehler-Sputum“** (Taf. III, 18) bietet sowohl für das blosse als bewaffnete Auge eine durchaus charakteristische Eigenschaft dar, die schon intra vitam den sicheren Rückschluss auf die Ausbildung der braunen Induration der Lunge gestatten. Bekanntlich finden wir diese Veränderung hauptsächlich bei jenen Formen von chronischem Vitium cordis, die mit mehr oder weniger starken Stauungserscheinungen im kleinen Kreislauf verbunden sind; in erster Linie also bei der Mitralstenose und Insufficienz, aber auch bisweilen ausgeprägt bei Aortenfehlern und Myocarditis.

Die „Herzfehlerlungen“ fühlen sich fester an, sind schwerer, weniger elastisch und zeigen einen in's gelbe, bräunliche oder rothbraune spielenden Farbenton. Auf dem Durchschnitt bemerkt man an vielen Punkten mehr oder weniger grosse, rothe oder dunkelrostfarbene Flecke, während das Gewebe selbst ein gelblich oder mehr rostfarbenes Aussehen darbietet. Die Capillarschlingen der Arteria pulmonalis, die gewöhnlich von zartem Epithel bedeckt in das Lumen der Alveolen nur leicht vorspringen, wölben sich hier als stark erweiterte Schlingen rankenartig gegen das Innere vor und haben die Alveolen merklich verengert. Die gelben, braunröthlichen, seltener schwarzen Pigmentkörner und Schatten sind theils frei, theils in runden, ovalen oder spindelförmigen Zellen eingeschlossen, sowohl im Bindegewebe als in den Alveolen zu sehen.

Diesem anatomischen Befunde entspricht das Sputum in bemerkenswerther Art. Es zeigt gewisse Verschiedenheiten, je nachdem es in Zeiten leidlichen Wohlbefindens oder stärkerer Stauungserscheinungen, zumal im Anschluss an einen hämorrhagischen Infarct ausgehustet wird. Im ersteren Fall ist es meist spärlich, und gelangen nur 2—3 einzelne Sputa von geringem Umfang zur Untersuchung. Man findet in einer rein schleimigen, etwas zäh gallertigen, hellen oder schwach gelblich, selten bräunlich tingirten Grundsubstanz vereinzelte oder dicht neben einandergelagerte, gelbe oder braunrothe, feine und gröbere Körnchen. Hin und wieder zeigen sich auch nur oberflächliche, etwas dunkle, staubartige Beschläge. Bringt man ein solches gelbes oder mehr röthliches gesprenkeltes Schleimflöckchen unter das Deckglas, so sieht man sofort eine grosse Zahl streifen- oder haufenförmig zusammengelegter Zellen in einer mehr homogenen oder von hellen myelinartigen Tröpfchen durch-

setzten Grundsubstanz eingebettet. Die Zellen sind meist scharf conturirt, von der 1—5fachen Grösse farbloser Blutzellen, von runder, ovaler, spindelförmiger oder mehr polygonaler Form, mit meist 1 oder mehreren etwas bläschenförmigen Kernen. Oft ist der Kern zum Theil, oder ganz verdeckt durch feine und gröbere Körnchen, die das Protoplasma anfüllen. Diese Körnchen sind theils von der Art des Myelins, theils etwas stärker lichtbrechend wie Fett, grösstentheils aber deutliches Pigment. Es erfüllt die Zelle manchmal als diffuses goldgelbliches Pigment, häufiger ist es in feineren und gröberen Punkten, Bröckeln, Schollen und Kugeln im Zellleib angehäuft. Nicht selten sieht man nur einzelne grobe Körner im myelinartig veränderten Protoplasma. Ausser diesen charakteristischen Zellen sind normale rothe und farblose Blutkörper und nicht selten freies, fein und grobkörniges Pigment zu sehen.

Kurz nach dem Ablauf eines hämorrhagischen Infarcts finden sich diese Pigmentzellen massenhaft in dem gewöhnlich stärker braunröthlich gefärbten Sputum und sind namentlich die mit grobem, scholligem, braunrothem Pigment sehr zahlreich vorhanden, neben vielen rothen Blutkörpern, deren Gegenwart schon aus den makroskopischen rein blutigen Beimengungen vermuthet werden kann.

Bestehen stärkere Stauungserscheinungen, die sich durch vermehrte Dyspnoe, bronchitische Geräusche u. dergl. anzeigen, so ist die Menge des Sputums oft stark vermehrt, auf 80 bis 100 ccm und darüber, die Consistenz etwas vermindert, aber immer noch dünn leimartig, so dass bei dem Umwenden des Glases das Sputum die Neigung zeigt, als zusammenhängende Masse herauszugleiten. Auch dreifache Schichtung ist zu beobachten mit oberer schaumig-schleimiger, mittlerer serös-schleimiger und unterer grauweisslicher, Pigment führender Lage. Hier und da sind spärliche eitrige Beimengungen zu finden. Bei genauer Durchmusterung wird man auch in einem solchen Sputum die Pigmentflöckchen nie vermissen, falls die braune Induration sich ausgebildet hat.

In der Mehrzahl der Fälle ist das Pigment von gelber, gelbröthlicher und braunrother Farbe und dadurch von dem fast in jedem Sputum zu findenden

Russpigment unterschieden. Aber in manchen Fällen kommt neben dem braunrothen ein fast glänzend schwarzes Pigment vor, das unzweifelhaft auf demselben Wege wie das braunrothe entstanden ist. Es findet sich oft massenhaft neben diesem vor und unterscheidet sich von dem in Zellen eingeschlossenen Russ durch das viel tiefere und krystallinisch glänzende Schwarz.

Für jeden, der die hier beschriebenen Pigmentzellen ein Mal genauer gesehen und sie mit den in Schnitten der Herzfehlerlunge vorkommenden Zellen verglichen hat, kann es keinem Zweifel unterliegen, dass es sich um ganz gleichartige Gebilde handelt. Deshalb wurde ihnen von E. Wagner die Bezeichnung „Herzfehlerzellen" beigelegt.

Welcher Art ist das Pigment? Die naheliegende Vermuthung, dass es von dem Blutfarbstoff herstammt, ist voll berechtigt.

Nach Virchow kommt die Pigmentbildung dadurch zu Stande, dass der Farbstoff aus den Blutkörpern austritt, in die Umgebung diffundirt und nun zu Pigmentkörnern oder Krystallen gesammelt wird, oder dadurch, dass die Blutkörper direct, einzeln oder in Haufen, verkleben und zu Pigment werden. Dasselbe kann in beiden Fällen gelb, roth oder schwarz, diffus, körnig oder krystallinisch sein. Schon in den Capillaren kann das Blut der Pigmentmetamorphose anheimfallen. Neben dem an Zellen gebundenen oder frei im Gewebe liegenden Pigment fand Orth in Capillaren, und selbst in grösseren Gefässen, förmliche Pigmentthromben. Es kann also ohne die Mitwirkung contractiler Zellen der Blutfarbstoff in Pigment umgewandelt werden. Andrerseits ist die von Langhans zuerst beobachtete Thatsache oft bestätigt worden, dass rothe Blutkörper erst nach ihrer Aufnahme in contractile Zellen zu einem Pigmentkorn schrumpfen, das durch Zertheilung in mehrere kleine Körner übergehen kann. Im Gegensatz zu dem krystallinischen Hämatoidin, das eisenfrei ist, sind die Pigmentkörner und Schollen fast stets eisenhaltig, und belegt man dies Pigment nach Neumann's Vorgang zweckmässig mit dem Namen „Hämosiderin".

Es hat sich nun die wichtige Thatsache herausgestellt, dass dies nur unter der Mitwirkung lebender Zellen, bezüglich lebenden Gewebes gebildet werden kann, während das eisenfreie Hämatoidin auf einem chemischen Zersetzungsvorgange beruht, der sich ohne die Thätigkeit des lebenden Gewebes abspielt. (Neumann.) Das Hämosiderinpigment wird besonders häufig in den fixen Bindegewebs-

zellen angehäuft, die auch nach Neumann sehr wohl aus blutkörperhaltigen Wanderzellen hervorgegangen sein können.

Unterwirft man das Pigmentzellen führende Herzfehlersputum der Eisenreaction, so zeigt sich, dass in der That die Mehrzahl der Zellen die charakteristische Berlinerblaufärbung annimmt.

Man führt die Probe entweder am frischen oder besser am Trockenpräparate aus, indem man ein pigmentirtes Sputumflöckchen mit einer Glasnadel (keine Eisennadel!) ablöst und ausstreicht.

Sehr zweckmässig lässt man dann eine 2% Ferrocyankalilösung, die mit 1—3 Tropfen reiner Salzsäure versetzt ist, längere Zeit, $^1/_4$ bis 1 Stunde lang, einwirken[1]).

An einem älteren, $^3/_4$ Jahr lang von mir, im lose bedeckten Uhrschälchen, aufbewahrten Sputum, in dem anfangs nur zahlreiche, körniges Pigment führende Zellen vorhanden waren, hatten sich viele, zierliche, gelbe und braunrothe Nadeln und Täfelchen gebildet. Während die Pigmentzellen durchweg eine starke Berlinerblaureaction zeigten, blieben diese extracellular gelegenen Gebilde völlig unverändert.

Aber nicht alle Pigmentzellen (im Gewebe der Lungen und im Sputum) zeigen die Eisenreaction; das hängt offenbar mit Alterserscheinungen zusammen.

Nach den interessanten und gerade für unseren speciellen Fall verwerthbaren Untersuchungen Martin Schmidt's, der Blut Thieren intratracheal einverleibte, war bei den 28 Wochen nach der Aspiration des Blutes getödteten Thieren noch sehr viel Pigment zu finden. Aber genauere Prüfungen über die Fe-Reaction des Pigmentes lehrten, dass erst in der 3. Woche, wenn die Umwandlung der Blutkörper in Pigment vollendet ist, an allen Pigmentkörnern, sowohl den freien, als den in contractile Zellen eingeschlossenen, die Fe-Reaction sich zeigt, dass sich aber bereits von der 9. Woche an manche Pigmentkörner der Fe-Reaction gegenüber völlig indifferent verhalten. Also weder das ganz frisch gebildete, noch das alte Pigment ist der Eisenreaction mehr zugänglich.

Andrerseits finden sich nach Neumann und F. A. Hoffmann unter den in Form und Grösse der Zellen, Form und Lagerung des Kerns den Herzfehlerzellen gleichenden

[1]) Oder man lässt erst, nachdem das Trockenpräparat 2 Min. mit Ferrocyankali behandelt ist, 1—3 Tropfen $^1/_2$% Salzsäureglycerins einwirken. Die Reaction zeigt sich durch die Blaufärbung, die in den nächsten 24 Stunden oft zunimmt, sehr deutlich an.

„Staubzellen“ oft einige, die deutliche Eisenreaction bieten.

Diese Umstände müssen uns bei dem Streit, der sich um die Herzfehlerzellen, ihre Herkunft und Bedeutung dreht, gegenwärtig bleiben.

Nach Sommerbrodt, Hoffmann u. a. sollen die Herzfehlerzellen durchweg Alveolarepithelien, nach anderen theils Alveolarepithel, theils Wanderzellen (Lenhartz) sein. Während die meisten von der Bedeutung für die Diagnose der braunen Induration überzeugt sind, ist hier und da auch nach dieser Richtung hin ein Zweifel erhoben, da man ihnen auch bei croupöser Pneumonie, hämoptoischer Phthise und Asthma hin und wieder begegnet.

Für die epitheliale Abkunft der Herzfehlerzellen und der ihnen morphologisch durchaus gleichenden „Alveolarepithelien“ wird hauptsächlich der morphologische Habitus geltend gemacht. Aber schon Virchow, Cohnheim, Neumann u. a. haben ihrem Zweifel Ausdruck verliehen und mehr oder weniger bestimmt die ungenügende Begründung einer solchen Schlussfolgerung betont. Auch hebt Neumann, wie wir angaben, schon die völlige Gleichartigkeit der im gewöhnlichen Rachenauswurfe zu findenden Staubzellen mit den Herzfehlerzellen hervor.

Bizzozero sucht den Schwierigkeiten dadurch zu entgehen, dass er 2 Formen von Alveolarepithel unterscheidet: eine breitere, dünnere Form mit plattem, ovalem, von wenigen Protoplasmakörnchen umgebenem und Kernkörperchen führendem Kern, und eine zweite kleinere, weniger abgeplattete, mehr ovale oder polyedrische, an körnigem Protoplasma reiche, mit 1 oder 2 Kernen versehene Zellart. Diese sollen zur Aufnahme der Kohlestäubchen u. s. w. besonders geneigt sein, bei entzündlichen Vorgängen lebhafte Proliferation zeigen und vermöge der leichten Contractilität ihres Protoplasmas Kohle, rothe Blutzellen, Fett- und Myelintröpfchen aufnehmen können. Dem Einwand, dass aber solche Zellen vielfach bei geringfügigen Erkältungen (und in dem sog. Rachensputum gefunden werden, begegnet Bizzozero mit der Bemerkung, dass hieraus nicht gefolgert werden dürfe, dass sie nicht aus den Lungen stammen, sondern vielmehr der Schluss berechtigt sei, dass „selbst leichte Katarrhe der Luftwege sich ohne Schwierigkeiten bis zu den Lungen fortpflanzen“!

Ich theile diese Ansicht nicht. Mir scheint der Schluss gewagt, aus dem Auftreten dieser 2. (mit unseren Herzfehlerzellen und den Staubzellen offenbar identischen) Zellform stets eine Betheiligung der Alveolen zu folgern. Es steht das mit den sonstigen klinischen

Wahrnehmungen in unmittelbarem Widerspruche. Andererseits sprechen auch experimentell-pathologische Ergebnisse gegen die Berechtigung der Bizzozero'schen Deutung der Zellen.

Tschistovitsch fand bei jungen Meerschweinchen, die er 2 Stunden lang der Einathmung von Lampenruss ausgesetzt hatte, nie in den Epithelien irgend welches Pigment; wohl in Leukocyten, die schon nach 2 Tagen „epithelähnlich" erscheinen.

Ferner beobachtete er bei Kaninchen, denen er eine Rothlaufcultur intratracheal und zu gleicher Zeit eine Carminaufschwemmung in die Jugularvene eingespritzt hatte, nach 24 Stunden in den Alveolen carminhaltige Lymphocyten und grosse bacillenhaltige Zellen, die durchaus für desquamirtes Alveolarepithel gelten konnten, aber dadurch, dass sie zugleich Carmin enthielten, ihren leukocytären Charakter wohl bewiesen. Soll man hier annehmen, dass den Epithelien erst von den Leukocyten das Pigment zugeführt sei? Ist die Annahme nicht viel ungezwungener, die auch Tschistovitsch beansprucht, dass die carminführenden Leukocyten in die Alveolen ausgetreten sind, sich hier die Bacillen einverleibt und epitheloiden Charakter angenommen haben?

Seit Ehrlich's Mittheilungen über die den Leukocyten eigene neutrophile Körnung durfte man hoffen, über die Streitfrage von dieser Seite her Aufschluss zu erhalten.

Auf meine Anregung versuchte Herr Dr. Schlüter durch zahlreiche Färbungsversuche mit den Ehrlich'schen Gemischen an Sputum und Schnittpräparaten die Sache zu klären. Sicher ist, dass man einem Theil der pigmentführenden Zellen weder durch das Triacid, noch durch die neutrale Farblösung eine deutliche violette Färbung zuführen kann, dass andrerseits eine gewisse Zahl derselben lebhaft violett gekörnt erscheint. Aber sehr instructiv waren die Bilder keineswegs. Noch am schönsten fielen die nach meinem Vorschlag an frischen Sputumpräparaten vorgenommenen Färbungen aus. Gleichzeitig mit unseren Untersuchungen hatte von Noorden in ähnlicher Weise eine Entscheidung angestrebt. Er kommt zu dem Schluss, dass sowohl Leukocyten, als Alveolarepithel für die Genese der Herzfehlerzellen anzusprechen sind.

Nach allem scheint mir die Annahme unseren jetzigen Kenntnissen am meisten zu entsprechen, dass die Herzfehlerzellen grösstentheils Wanderzellen sind, die entweder freies Pigment aufgenommen oder dies erst aus einverleibten rothen Blutzellen in sich gebildet haben, dass ein

anderer Theil „möglicherweise“ Alveolarepithelien entstammt, die entweder selbstständig das Pigment in sich aufgenommen haben oder denen es, wie bei der äussern Haut, durch die Chromatophoren (Karg), mit dem Säftestrom oder durch activ zu ihnen vordringende Zellen zugeführt worden ist.

Sind die Herzfehlerzellen für die braune Induration der Lunge von pathognostischem Werth? Unzweifelhaft. Vereinzelte gegentheilige Beobachtungen, die das Auftreten von Hämosiderinzellen bei Pneumonie, Phthise oder Asthma geboten haben, kommen gegenüber der Thatsache, dass die Pigmentzellen bei chron. Vitium cordis regelmässig und massenhaft zu finden sind, gar nicht in Betracht. Dort gelegentlich ein Pigmentpünktchen oder nur der mikroskopische Nachweis etlicher Pigmentzellen, hier schon in dem makroskopisch charakteristischen, schleimigen, vielfach von kleinern und gröbern Schollen und Flocken durchsetzten Sputum massenhafte Pigmentkörnchenzellen. Dort muss man sie mühsam suchen und begegnet im Gesichtsfeld nur spärlichen Exemplaren, hier kann man sie gar nicht übersehen und findet sie so dicht vor, dass man oft genug ein Gewebspräparat vor sich zu haben meint. Sehr oft geben die Zellen (sowohl im Sputum wie in der Lunge) die Fe-Reaction, nicht selten verhalten sie sich indifferent. Aus diesem Grunde scheint auch der vorgeschlagene Name „Hämosiderinzellen“ durchaus nicht am Platz.

Schon oben ist erwähnt, dass sich die Herzfehlerzellen, einige Zeit, nachdem ein **hämorrhagischer Lungeninfarct** bestanden hat, besonders reichlich im Sputum finden. Offenbar sind jetzt besonders günstige Bedingungen für die Pigmentbildung gegeben, da es sich in der Regel um Herzkranke mit brauner Induration handelt (Mitralstenose), und eine verbreitete Infiltration des interstitiellen Gewebes und der Alveolen und Bronchiolen mit rothen Blutkörpern, entsprechend der Ausdehnung des infarcirten Abschnitts der Lunge, eingetreten ist.

Das Sputum beim frischen Infarct besteht meist aus ganz reinem, etwas dunklem Blut, seltner ist es mit Schleim und Luft gemischt. Je nach der Ausdehnung des Infarcts hält der Blutauswurf einige Tage an oder geht schon in wenigen Stun-

den vorüber. Mikroskopisch findet man unveränderte rothe, oft geldrollenartig zusammenliegende Blutkörper und meist einzelne Pigmentzellen, die an Häufigkeit zunehmen, je mehr die reine Blutbeimengung sich vermindert.

Bei **Hysterie** wird gelegentlich ein eigenartiges Sputum beobachtet, das mit Husten meist leicht entleert wird und durch seine deutlich blutige Beschaffenheit zur Annahme einer suspecten Phthise Anlass geben kann. Das Sputum kann tagelang einem dünnen Himbeergelée gleichen, in der Regel erscheint es wochenlang gleichmässig röthlich, flüssig oder dünnbreiig und setzt zahlreiche kleinste, graue Krümel ab: zarte Eiterstreifen können vorhanden sein oder ganz fehlen. Die Menge schwankt zwischen 25—100 ccm; es wird vorzugsweise Nachts oder frühmorgens ausgehustet. (Physikalische Erscheinungen seitens des Respirationstractus fehlen, der Allgemeineindruck und sonstige Erscheinungen sprechen für Hysterie.)

Mikroskopisch findet man im Allgemeinen nicht so zahlreiche rothe Blutzellen, als man nach der Farbe erwarten müsste, wohl aber in grosser Menge Pflasterepithelien, Leukocyten und Mikroorganismen. Ein Mal fand Wagner gleichzeitig Trichomonas ähnliche Gebilde.

Dass bei der Deutung eines solchen blutigen Sputums immerhin eine gewisse Vorsicht am Platz ist, zeigt die Wagner'sche Beobachtung, dass bei einer seiner Kranken im Sputum später Tuberkelbacillen gefunden wurden. Dabei ist aber zu beachten, dass langjährige Hysterische nicht selten an Tuberculose zu Grunde gehen. Der wochenlang fortbestehende, blutig-schleimige Charakter des Auswurfs, die Massenhaftigkeit der beigemengten Pflasterzellen (10—20 fand ich im Gesichtsfeld bei 250—350facher Vergrösserung!) und das Fehlen der Tuberkelbacillen sprechen für hysterisches Sputum.

Es ist am wahrscheinlichsten, dass der eigenartige Auswurf aus der Mundhöhle stammt.

IV. Die Untersuchung des Mundhöhlensecrets und der Magen- und Darmentleerungen.

Bei den Erkrankungen des Verdauungsapparats werden in den nach oben oder unten stattfindenden Abgängen mannigfache Elemente gefunden, zu deren Beurtheilung die Kenntniss der anatomischen Verhältnisse besonders der Schleimhaut des ganzen Kanals nöthig ist. Wir schicken daher eine kurze Besprechung der normalen Anatomie voraus.

Die **Schleimhaut der Mundhöhle** besteht aus einem geschichteten Pflasterepithel, das die mit zahlreichen, verschieden hohen Papillen besetzte und von elastischen Fasern und zarten Bindegewebsbündeln gebildete Propria überzieht. In dieser finden sich zahlreiche, zum Theil stark verästelte tubulöse Schleimdrüsen, deren Ausführungsgang ebenfalls geschichtetes Pflasterepithel darbietet.

Die Zunge ist von meist starkgeschichtetem Pflasterepithel überzogen, das auch die Papillae filiformes, fungiformes und circumvallatae in zum Theil mächtigen Lagen bedeckt; nur an den filiformes kommt verhorntes Epithel vor, das sich durch das Fehlen des Kerns in einzelnen Platten anzeigt. An der Zungenwurzel findet man adenoides Gewebe an den sog. Zungenbälgen zwischen den Papillae circumvallatae und dem Kehldeckel; von hier wandern unaufhörlich zahlreiche Leukocyten aus dem adenoiden Gewebe der Propria aus, um sich als sog. Speichelkörperchen dem Mundhöhlenschleim beizumengen.

Während der Pharynx ein mehrschichtiges, über zahlreiche Papillen und Schleimdrüsen ausgebreitetes Plattenepithel besitzt, ist die Schleimhaut des Cavum pharyngo-nasale von mehrschichtigem, cylindrischem Flimmerepithel überzogen. Hier an der Pharynxtonsille sowohl, wie besonders an den eigentlichen Tonsillen, findet sich massenhaftes adenoides Gewebe, das für reichliche Absonderung der Speichelkörperchen sorgt.

Das geschichtete Pflasterepithel des Pharynx setzt sich durch die ganze Speiseröhre fort, deren Papillen führende Mucosa von der viele Schleimdrüsen enthaltenden Submucosa und weiterhin von der derben Muskel- und Faserhaut umschlossen ist.

Die **Schleimhaut des Magens** ist aus Epithel, Propria mit Muskelschicht und Submucosa gebildet. Das Epithel ist ein schleimbildendes Cylinderepithel; die Propria ist von dicht aneinander gestellten Drüsen durchsetzt, die als Fundus- und Pylorusdrüsen unterschieden werden. Sie bieten insofern Verschiedenheiten dar, als in diesen, nur den sogenannten Hauptzellen gleichende (Ebstein) Cylinderepithelzellen gefunden werden, während jene in ihrem Innern ausser den Hauptzellen noch Belegzellen führen. Die Hauptzellen stellen ein niedriges Cylinderepithel dar, das im granulirten Protoplasma einen scharf hervortretenden Kern einschliesst, während die Belegzellen, welche zur Verdauungszeit erheblich an Umfang zunehmen, in mehr rundlicher Form erscheinen. Die Hauptzellen sind in der Höhe der Verdauung stark getrübt und etwas geschwollen, so dass der am nüchternen Magen deutliche Unterschied etwas verwischt wird. Beide Drüsen zeigen tubulösen Charakter.

Die Darmschleimhaut trägt ein hier und da von (verschleimten) ovalen Becherzellen unterbrochenes Cylinderepithel.

1. Untersuchung der Mundhöhle.

Ueber das häufige Vorkommen von Kokken, Stäbchen, Spirillen und von Leptothrixvegetationen in der Mundhöhle haben wir schon wiederholt gesprochen (s. S. 52). Ihr Auftreten kann als physiologisch gelten und nur eine abnorm vermehrte Menge, wie sie zeitweise bei völlig fehlender Mundpflege und zahlreichen hohlen Zähnen beobachtet wird, ist als krankhaft zu betrachten.

Grössere Beachtung verdienen die Ansiedelungen des **Soorpilzes** (s. S. 47, 48).

Dieser tritt vorzugsweise bei Kindern und geschwächten Erwachsenen auf und beginnt an der Schleimhaut des weichen Gaumens, der Zunge oder Wange. Durch das Zusammenfliessen vieler einzelner Pilzeruptionen kommt es oft zu ausgedehnten, die Mund- oder Rachenhöhle auskleidenden Belägen, deren rein weisse Farbe und leichte, ohne Verletzung der Schleimhaut zu bewirkende

Abhebbarkeit für den Soorpilz schon charakteristisch ist. Bringt man ein kleines Theilchen der „Pseudomembran" unter das Deckglas, so ist die Diagnose sofort zu entscheiden (s. Fig. 5).

Gleichzeitig mit dem Soor, aber auch ohne diesen, begegnet man bei Säuglingen in der Gegend der Hamuli pterygoidei nicht selten symmetrischen, weissen oder mehr weissgelblichen Stellen, die gewöhnlich als **Bednar'sche Aphthen** beschrieben werden. Die runden oder mehr ovalen, 2—4 -8 mm im Durchmesser grossen Stellen bluten leicht bei Berührung; schabt man etwas von den nicht selten erodirten Stellen ab, so findet man in dem gefärbten Trockenpräparat ausschliesslich Staphylo- und Streptokokken.

Auf die äusserst seltene Gonokokkeninvasion in der Mundschleimhaut von Neugeborenen ist S. 22 schon hingewiesen worden.

In den gelblichen oder weissgelben Pfröpfen bei **Angina tonsillaris acuta** findet man bei der mikroskopischen Untersuchung ausser Eiterkörperchen und fettigem Detritus massenhafte Bakterien, die auch sonst in der Mundhöhle angetroffen werden. Eine specifische Art ist noch nicht entdeckt.

Aus den **Tonsillen** solcher Leute, die schon öfter lacunäre Entzündungen überstanden haben, kann man nicht selten gelbliche, meist sehr übelriechende, unter dem Deckglas platt zerdrückbare Pfröpfe herausnehmen, die mikroskopisch ausser massenhaften Bakterien fettigen Detritus und Fettnadeln erkennen lassen[1]).

Ganz gleichartige Bröckelchen, hin und wieder mit Kalk incrustirt, werden von manchen Individuen mit Husten und Räuspern isolirt, oder in Schleim eingebettet, ausgespieen und veranlassen oft grosse Beunruhigung. Sie stammen entweder aus den Lacunen der Tonsillen oder aus den Schleimhautfollikeln der seitlichen Rachenwände. Gewöhnlich haben die Pfröpfe Hirsekorngrösse, bisweilen aber sogar Bohnengrösse! Die grössten, die ich selbst beobachtete, hatten Kleinerbsengrösse.

Manchmal sieht man bei solchen Kranken erbsen- bis kleinkirschengrosse **Cystenbildungen an den Tonsillen.** Das

[1]) Anm. Birch-Hirschfeld hat kürzlich in kleinen Tonsillenherden Tuberkelbacillen nachgewiesen. Es möchte daher gerathen sein, u. U. die Pfröpfe der Tonsillen einer sorgfältigen Untersuchung zu unterziehen, da die Lacunen als Eingangspforte mit in Betracht kommen müssen.

durch oberflächlichen Einstich entleerte Secret hat bald eine dünnflüssige, röthliche, bald mehr breiartige, gelbröthlich gefärbte Beschaffenheit. Ausser fettigem Detritus und Fettnadeln fand ich mehrmals in derartigen Cysten Cholesterintafeln und ein Mal Hämatoidintäfelchen und Nadeln. Neben dem Cholesterin sah ich meist grosse, mattglänzende Gebilde, die bis zu einem gewissen Grade grossen, Dotterkugeln haltigen Eiern glichen. Sie verschwanden auf wiederholten Aetherzusatz; die Uebergangsbilder zeigten oft täuschende Aehnlichkeit mit Durchschnitten grösserer Seemuscheln.

In Tonsillar- und Retropharyngealabscessen findet man in dem meist ziemlich dicken, gelbweissen Eiter massenhafte, in mehr oder weniger vorgeschrittener Fettumwandlung begriffene Eiterzellen, viel freies Fett und zahlreiche Bakterien. Auch kleine Pigmentkörnchen und Schollen sind nicht selten.

In einem Falle beobachtete ich, wie schon S. 53 erwähnt, eine üppige Leptothrixflora mit zahlreichen Cercomonasgebilden (Fig. 9). Auch ziemlich reichliche eosinophile Zellen waren zugegen.

Zur Diagnose der **croupösen und diphtherischen Erkrankungen** der Fauces kann die Mikroskopie besonders im Beginn nach den Untersuchungen Heubner's wesentlich beitragen. Wir verweisen auf die S. 38 gegebene Darstellung.

Bei der ausgebildeten Erkrankung findet man in den weissen Belägen ein mehr oder weniger dichtes fibrinöses Filzwerk (s. S. 143 Fig. 35), dessen Zusammensetzung an den schwierig zu zerkleinernden Membranen nur in den peripheren Abschnitten des Bildes einigermassen erkannt werden kann. Auf (1—2 %) Essigsäurezusatz treten die, in dem allmählich bis zu völliger Transparenz aufgehellten Flechtwerk eingebetteten Rundzellen und Epithelien mit ihren Kernen deutlicher hervor. Schreitet die Diphtherie auf die Athmungswege fort, so werden oft lange Croupgerinnsel ausgehustet, die schon oben beschrieben sind.

Die **Tuberculose** der Mund- und Rachenhöhle kommt im Allgemeinen nur selten zur Beobachtung.

Sie tritt anfangs in der Regel unter dem Bilde miliarer Knötchen auf, die theils vereinzelt, theils zu Gruppen vereint, bald am Zungenrand, bald und mit grösserer Vorliebe die seitliche und hintere Rachenwand be-

setzen und bei ihrem regelmässig zu beobachtenden Zerfall zu meist oberflächlichen, unregelmässig begrenzten, oft wie zerfressenen Geschwüren führen. Ausser dem grau oder mehr missfarbenen, speckigen Grunde ist die Gegenwart grauweisslicher, durchscheinender Knötchen in der Umgebung der Geschwüre von Bedeutung.

Gesichert wird die Diagnose aber erst durch den Nachweis der Tuberkelbacillen.

Man schabe aus dem käsig erscheinenden Geschwürsgrunde oder dem Rande etwas von dem schmierigen Secret ab, zerreibe es im Uhrschälchen, wenn nöthig unter Zusatz von einigen Tropfen physiologischer Kochsalzlösung, und verarbeite es zu Deckglastrockenpräparaten, die in der oben beschriebenen Weise gefärbt werden.

Nicht selten ist man auf diese Weise in der Lage, die specifischen Bacillen nachzuweisen. Gelingt es nicht, so müssen grössere Gewebstheilchen entnommen, gehärtet und im Schnitt die Färbungen ausgeführt werden.

2. Befund bei Krankheiten des Magens.

Das Mikroskop kommt bei der Diagnose der Magenstörungen in der Regel nur selten zu Hülfe. Wir untersuchen mit ihm den durch Erbrechen oder absichtliche Ausheberung (oder Spülungen) zu Tage geförderten Mageninhalt. (Fig. 43.)

Ausser den schon mit blossem Auge wahrnehmbaren gröberen Nahrungsresten, Fremdkörpern und abnormen Färbungen durch Galle oder Blut findet man u. U.:

a) **Speisereste** der animalischen und vegetabilischen Kost. In mehr oder weniger vorgeschrittener Auflösung begriffene Muskelfasern, an denen die Querstreifung meist deutlich erhalten, manchmal aber etwas verwischt sein kann. Milchreste in Caseïnflocken, Fetttröpfchen u. s. f. Pflanzenzellen in mannigfachen Formen, die deutliche Stärkereaction geben.

b) **Schleim,** durch die Essigsäurefällung sicher zu erkennen. Er stammt theils aus dem Magen, theils aus Speiseröhre und Pharynx.

c) **Blut** kommt in grösseren Mengen bei der Magenblutung vor, ist im Anfang meist mit Nahrungsresten untermischt, erscheint bei fortbestehender Blutung rein; sieht bald hell, bald und zwar in der Regel dunkelroth aus und zeigt unter dem Mikroskop die rothen Blutkörper meist etwas geschrumpft oder zum Theil ausgelaugt. Kommt es in einer braunen, dunkelkaffeesatz ähnlichen Beschaffen-

keit zum Vorschein, so sind die Blutkörper meist gar nicht mehr erkennbar. Dagegen gelingt der Nachweis des Blutfarbstoffes auf chemischem und mikroskopischem Wege (s. Blut, S. 124–128).

d) **Epithelien** und **Drüsenschläuche** werden im erbrochenen fast niemals, hin und wieder im ausgeheberten Mageninhalt gefunden. Es sind deutliche Cylinderformen oder die aus Drüsenschläuchen stammenden Haupt- oder Belegzellen (s. Fig. 43).

Aeusserst selten begegnet man specifischen Neubildungszellen, von denen später die Rede ist (s. Krebs).

Fig. 43.

Mageninhalt, mikroskopisches Sammelbild. V. 350.
a Luftblase, b Oeltröpfchen, c Muskelfasern, meist in Auflösung, d Kartoffelstärke e gequollene Roggenstärke, f Leguminosenstärke, g verschiedene Pflanzenzellen h Pflanzenhaar, i Sarcine k Hefepilze, l Magendrüsenzellen.

e) **Parasiten.**

1. Pflanzliche sind stets anwesend. Kokken, Stäbchen, Spirillen finden sich in jedem, auch ganz normalen Mageninhalt; Hefe und Sarcina ventriculi werden sehr häufig bei Stagnation desselben gefunden. Bei Cholerakranken können im Erbrochenen und zwar in den Schleimflöckchen die charakteristischen Bacillen vorkommen.
2. Nur selten zeigen sich thierische Parasiten im Erbrochenen; eigentlich handelt es sich nur um kleinere und grössere Spulwürmer; doch sind gelegentlich Oxyuris und Anchylostomum, sowie hunderte von lebenden Larven der gewöhnlichen Stubenfliege gefunden worden.

f) **Eiter** kann dem Erbrochenen aus zufällig entleerten Abscessen

der Mund- und Rachenhöhle oder bei Erkrankungen des Respirationstractus beigemengt sein. Aus dem Magen stammt er nur in den seltenen Fällen der phlegmonösen Gastritis nach Verbrennungen, Aetzungen u. s. f. oder bei Perforationen von Eiterherden der Umgebung des Magens.

g) Als mehr zufällige Beimengungen sind zu nennen: kleinere und gröbere Fremdkörper (kleine Steine, Haare, Mohnkörner, Bilsenkrautsamen, Goldregensamen u. dergl., die entweder durch spontanes oder künstlich hervorgerufenes Erbrechen zur Beobachtung kommen.

Verhalten des Erbrochenen (oder Ausgeheberten) bei besonderen Krankheiten.

1. Bei acuten und chronischen Katarrhen ist besonders der Schleimgehalt auffällig vermehrt; die Bakterienflora in der Regel reichhaltiger; bei der chronischen Form finden sich sehr häufig Hefe und Sarcine. Rundzellen sind häufig, Epithelien seltener. Bei Ausheberungen kommen ab und zu halblinsengrosse, oberflächliche Schleimhautlagen zu Gesicht, die mikroskopisch sehr schön eine zusammenhängende Epithelschicht zeigen, die von mehreren Drüsenmündungen durchbrochen erscheint. Derartige Schädigungen erfolgen entschieden leichter bei der Gastritis chronica (sind bei Vorsicht zu vermeiden).

2. Bei Ektasie sind diese pathologischen Erscheinungen gesteigert, Sarcine und Hefe massenhaft anzutreffen. Man geht zu ihrem Nachweis am besten so vor, dass man mit der Pipette vom Boden des Gefässes, worin das Erbrochene oder Ausgeheberte aufbewahrt ist, etwas entnimmt. Nach mehrstündigem Stehen tritt deutliche Gährung und „ein Aufgehen" des Erbrochenen ein.

3. Das Ulcus rotundum führt häufig zu blutigem Erbrechen; ausser dem mit Speiseresten gemischten Blut kann auch reines Blut und zwar bis zu 1 Liter und darüber herausgegeben werden. Es ist selten hell-, meist dunkelroth, flüssig oder klumpig geronnen; hin und wieder erscheint es als braune, kaffeesatz- oder theerartige Masse. Mikroskopisch finden sich meist noch rothe, zum Theil geschrumpfte Blutkörper; sind sie sämmtlich zerstört, so ist der chemische oder spektroskopische Nachweis des Blutfarbstoffes zu führen.

Das Erbrochene reagirt meist sauer.

4. Bei Krebs des Oesophagus und Magens können ab und zu beim Sondiren mit dem Magenrohr, im Fenster Theile der Neubildung mit entfernt werden und die Diagnose sicher stellen. Sehr viel seltener glückt es, im Erbrochenen specifische Formelemente aufzufinden. Die Entscheidung, ob die morphotischen Theilchen wirklich einer Neubildung oder der gesunden Schleimhaut entstammen, ist in jedem Falle schwer. Eine specifische Krebszelle giebt es eben nicht. Nur wirklich „concentrisch geschichtete" Zellenhaufen, „Krebsperlen", dürfen als positiv beweisend angesprochen werden; einzelne Epithelfetzen, bei denen mikroskopisch jede Andeutung des alveolären Baues fehlt, sind völlig bedeutungslos.

Mir selbst ist es nur in einem Falle von Oesophaguscarcinom, bei dem aber die Diagnose durch die Stenose des 53jähr. Mannes schon nahezu sichergestellt war, gelungen, intra vitam die anatomische Diagnose durch die Untersuchung einer „Krebsperle" mit exquisit geschichtetem Bau festzustellen.

Die beim Magenkrebs erbrochenen Massen richten sich, was Menge und Art betrifft, zum Theil nach dem Sitze der Neubildung. Die bei Cardia oder deren Umgebung sitzenden Carcinome verursachen in der Regel baldiges Erbrechen der eingeführten Nahrung, die in massenhaften Schleim eingebettet nur wenig verändert abgeht. Sie zeigt faden, bei verjauchtem Krebs äusserst übeln Geruch.

Die bei Krebs in der Gegend des Pylorus ausgebrochenen Massen sind oft sehr reichlich, übel-säuerlich riechend, grau oder mehr dunkelbräunlich und enthalten oft grosse, mehr oder weniger in Umwandlung begriffene Speisemengen. Je nachdem kleinere oder grössere Blutaustritte stattgefunden haben, ist die Färbung des Erbrochenen kaffee- oder chokoladenähnlich. Beim Stehen der ganzen Menge tritt eine Art von Schichtenbildung ein, indem sich die schweren Speisetheile zu Boden setzen und über diesen eine wässerige, schmutzig getrübte und schleimig-schaumige Schicht zu bemerken ist. Auch ist oft in ähnlicher Weise, wie wir dies bei der Ektasie schon berührten, ein „teigartiges Aufgehen" zu bemerken.

Mikroskopisch findet man ausser zahlreichen Nahrungsresten und Spaltpilzen fast stets Sarcine und Hefe. Nur selten

sind unveränderte rothe Blutzellen vorhanden; in der Regel ist der Nachweis von Blutfarbstoff chemisch oder spektroskopisch zu erbringen.

5. Acute phlegmonöse Gastritis führt wohl stets zu Erbrechen; in den entleerten Massen braucht aber gar kein Eiter gefunden zu werden, dagegen beobachtet man stets Epithelverbände. Leube fand Eiter im Erbrochenen, obwohl nur eine heftige Gastritis mit ungewöhnlich starker eitriger Sekretion auf der freien Oberfläche der Schleimhaut — ohne Betheiligung der Submucosa — vorlag.

Chemische Prüfung des Mageninhalts.

Zur Untersuchung eignet sich ausschliesslich der mit dem Magenrohr gewonnene Inhalt, da die erbrochenen Mengen durch den massenhaft aus Speiseröhre, Rachen- und Mundhöhle während des Brechacts beigemengten Schleim verändert sind. Der 1 Stunde nach einem Theefrühstück oder 4 Stunden nach Leube'scher Probemahlzeit ausgepresste Inhalt wird mit Gesicht und Geruch geprüft, sodann filtrirt und der chemischen Untersuchung unterworfen. Diese hat in erster Linie die Reaction (mit Lackmuspapier) und die Gegenwart „freier HCl" zu bestimmen; weiterhin kommt die quantitative Feststellung der HCl und die qualitative Untersuchung auf Milchsäure in Frage; endlich ist der Nachweis von Pepsin und Labferment zu führen und der Stand der Eiweiss- und Stärkeverdauung zu bestimmen. Durch unzählige Prüfungen ist erwiesen, dass das Pepsin nur in verschwindend seltenen Fällen fehlt, dass dagegen die mannigfachsten Abweichungen bezüglich der freien HCl vorkommen. Der Nachweis derselben hat deshalb grossen Werth, weil das Pepsin nur bei Gegenwart freier Säuren wirkt. Unter normalen Verhältnissen enthält der menschliche Magensaft 0,1—0,3 % freie HCl.

Qualitativer Nachweis der freien Salzsäure.

1. Congopapier wird durch freie Säuren gebläut und zwar deutlich kornblumenblau nur durch freie HCl; durch Milchsäure wird dieser Farbenton nur bei einer Concentration, wie sie im Magen nie auftritt, hervorgerufen.

2. Methylviolettlösung wird durch Spuren freier HCl himmelblau gefärbt.

Man stellt sich eine schwache, noch deutlich violett erscheinende Lösung her, vertheilt sie zu gleichen Hälften in 2 Reagensgläser und giebt zu dem einen wenige Tropfen des Filtrats. Bei Gegenwart freier HCl erfolgt himmelblaue Färbung, die in auffälliger Weise von der violetten Kontrollprobe abweicht.

3. Tropäolin. Die alkoholische gelbbraune Lösung wird durch Zusatz verdünnter Salz- (Milch- und Essig-) Säure rubinroth gefärbt. Nach Boas ist der Körper als sicheres Salzsäurereagens folgendermaassen verwendbar:

In einem Porzellanschälchen werden 3—4 Tropfen conc. alkohol. Tropäolinlösung mit ebensoviel Tropfen des Chymusfiltrats gemischt. Erhitzt man bei schwacher Wärme, so zeigen sich bei Gegenwart freier HCl lebhafte lila oder blaue Streifen am Rand, die in ähnlicher Weise nie durch organische Säuren erzeugt werden.

4. Günzburg'sche Probe mit Phloroglucin-Vanillin.

Man giebt von dem aus 2 Th. Phloroglucin, 1 Th. Vanillin und 30 Th. Alkohol gebildeten Reagens 3—4 Tropfen in ein Porzellanschälchen und ebensoviel von dem Filtrat. Durch Erhitzen über kleiner Flamme wird bei Gegenwart freier HCl ein lebhaft rother Spiegel erzeugt.

5. Boas' Resorcinprobe.

Die Reaction wird genau wie bei 4 mit folgendem Reagens ausgeführt: Resorcin. resublimat. 5,0, Sacch. alb. 3,0, Spiritus dilut. ad 100,0.

Es tritt ein ähnlicher, aber rascher verschwindender Spiegel auf.

Die beiden letztgenannten Proben sind für den sicheren Nachweis freier HCl am meisten zu empfehlen, da die Spiegel nie durch organische Säuren hervorgerufen sein können. Die Günzburg'sche Probe ziehe ich vor, da zu ihrer Ausführung geringere Sorgfalt nöthig ist als zu der von Boas. Als Vorzug der letzteren ist aber anzuführen, dass das Reagens haltbarer ist als das Günzburg'sche, welches oft rasch einen tief braunröthlichen Ton annimmt und zur Prüfung unbrauchbar wird.

Nach meinen eigenen langjährigen Erfahrungen ist das Congopapier zur raschen Orientirung, die Günzburg'sche Probe zur genaueren Bestimmung am geeignetsten.

Nach Ewald wird das Congoroth schon bei 0,01 % HCl geblaut, die wässerige Methylviolettlösung durch 0,24 ‰ himmelblau, die

Tropäolinlösung bei 0,25 ‰ gebräunt, während das Günzburg'sche Reagens noch 0,05 ‰ HCl anzeigt.

Die **qualitative** Bestimmung der freien HCl ist für die Praxis in der Regel ausreichend. Ganz besonders genügt sie bezüglich des therapeutischen Handelns in den Fällen, wo das völlige Fehlen der freien HCl erwiesen ist. Dies ist nach meinen eigenen vieljährigen Untersuchungen an einer grossen poliklinischen Magenkranken-Zahl häufig der Fall. Die freie HCl fehlt mit verschwindenden Ausnahmen bei Krebs der Speiseröhre und des Magens und in den meisten Fällen acuter Dyspepsie, sowie mindestens in der Hälfte der Fälle bei Chlorose und den chronischen Dyspepsien; sie ist bei Ulcus ventriculi fast stets vorhanden, bisweilen in erhöhtem Grade. Die nervösen Dyspepsien zeigen die auffälligsten Abweichungen: Hyperacidität und Hypersecretion, sowie Verminderung der freien HCl werden beobachtet, und nicht selten findet man bei ein und demselben Individuum bald das eine, bald das andere Verhalten.

Zur **quantitativen Bestimmung** der freien HCl sind eine Reihe von Methoden angegeben, deren Wiedergabe hier unmöglich ist. Eine kritische Beleuchtung findet sich in der vortrefflichen Schrift von Martius und Lüttke (Ferd. Enke 1892). Ausserdem geben Ewald und Boas in ihren bezüglichen Lehrbüchern die meisten Vorschriften. Nach meiner Ansicht sind besonders die Methoden von Sjöquist und F. A. Hoffmann sehr bemerkenswerth. Aber für die Praxis dürfte namentlich das Mintz-Boas'sche Verfahren zu empfehlen sein:

„10 ccm Mageninhalt werden mit 100 ccm Aether ausgeschüttelt, der Aether vom Mageninhalt getrennt und dieser mit $^1/_{10}$ Normalnatronlauge unter Anwendung von Congopapier als Indicator so lange titrirt, bis dasselbe nicht mehr graublau gefärbt wird. Die Zahl der hierzu verbrauchten ccm $^1/_{10}$ Normalnatronlauge entspricht mit einer praktisch völlig genügenden Sicherheit der vorhandenen Menge freier HCl."

Bestimmung der Milchsäure nach Uffelmann.

1. Verdünnte, fast farblose Lösungen neutralen Eisenchlorids werden bei Gegenwart von Milchsäure zeisiggelb.

2. Eine amethystblaue Lösung von Eisenchlorid und Carbolsäure (die man sich am besten durch Zusatz weniger Tropfen dünner

Eisenchloridlösung zu 2—5% Carbolsäure herstellt) wird durch Milchsäure gelb gefärbt.

Die Reactionen sind nicht absolut beweisend, da ausser Milchsäure und deren Salzen auch phosphorsaure Salze, sowie Zucker und Alkohol eine ähnliche Verfärbung des Reagens bedingen. Einwandfrei wird die Probe erst, wenn man sie, nachdem das Filtrat mit Aether extrahirt und dieser verdampft ist, mit dem Verdampfungsrückstand ausführt. Die Milchsäure ist bei acuter und chronischer Dyspepsie oft erheblich vermehrt.

Fettsäuren, besonders die Buttersäure, färben das Uffelmann'sche Reagens bei Concentrationswerthen von 0,5‰ fahlgelb.

Freie Fett- und Essigsäure werden am besten durch den Geruch festgestellt.

Nachweis des Pepsins.

Das von den Hauptzellen gelieferte Sekret (Pepsinogen) wird durch HCl in Pepsin übergeführt, das zur Umwandlung des Eiweisses und Leimes in einen löslichen Zustand nöthig ist. Bei Gegenwart freier HCl ist jede weitere Untersuchung überflüssig; fehlt die freie Säure, so giebt folgende Methode über das Vorhandensein des Pepsins Aufschluss.

10 ccm des Chymusfiltrats werden mit etwa 2 Tropfen officineller Salzsäure angesäuert und das Reagensglas, worin zu dem Filtrat eine Fibrin- oder Eiweissflocke gesetzt ist, im Wärmeschrank einige Zeit einer Temperatur von etwa 37,5° C. ausgesetzt. Baldige Auflösung der Eiweissscheibe sichert die Gegenwart von Pepsin.

Weniger wichtig ist der Nachweis des **Labferments**, das von den Labdrüsen abgesondert wird und die Milch gerinnen lässt.

Man bringt 5—10 ccm Milch, die mit 3—5 Tropfen des Filtrats versetzt ist, in den Wärmeschrank; zeigt sich nach 10—15 Minuten Gerinnung, so ist Labferment sicher vorhanden. (Leo.)

Ein positiver Ausfall der Probe spricht für normale Labdrüsenthätigkeit, während ein negativer Befund besonders dann auf schwere Degenerationen des Drüsensystems hinweist, wenn auch die Pepsinsecretion gestört ist.

Ueber die **Eiweissverdauung** unterrichten folgende Proben: Bei reichlicher Gegenwart von Syntonin tritt bei sorg-

fältiger Neutralisation des Filtrats starke Trübung ein. Das „Neutralisationspräcipitat" wird durch Säure im Ueberschuss gelöst.

Propepton (Hemialbumose) giebt mit concentrirter Essigsäure und Kochsalzlösung eine Trübung, die beim Erhitzen schwindet und beim Erkalten zurückkehrt.

Entfernt man das durch Kochen ausfällbare Eiweiss (Propepton und Pepton gerinnen nicht in der Hitze!), so tritt bei Gegenwart von Propepton und Pepton in alkalischer Lösung durch Zusatz von Kupfersulfat eine purpurrothe Färbung ein (Biuretreaction). Eiweiss und Syntonin werden dabei nur blauviolett!

Um die Gegenwart von Pepton sicher zu beweisen, ist die vorherige Ausfällung des Propeptons (s. o.) geboten. Die nach der Entfernung desselben ausgeführte Biuretreaction ist entscheidend.

Prüfung der Stärkeverdauung.

Unter der Wirkung des Speichelfermentes (Ptyalin) wird die Stärke in Dextrose (Traubenzucker) umgewandelt. Als Zwischenproducte kommen die Dextrine und zwar das Achroo- und Erythrodextrin und hauptsächlich die Maltose in Betracht; nur der kleinste Theil der Stärke wird schon in Dextrose übergeführt.

Das bequemste Reagens ist das Jodkalium (Lugol'sche Lösung). Tritt bei Zusatz zum Filtrat Blaufärbung (Stärke) oder Purpurfärbung (Erythrodextrin) ein, so ist die Stärkeumwandlung ungenügend.

Achroodextrin, Maltose und Dextrose werden durch Jod nicht mehr verändert. Für den Nachweis der geringen Zuckermengen ist die Nylander'sche Probe angezeigt.

3. Befund bei Erkrankungen des Darms.

Die Besichtigung der Darmentleerungen kann sowohl mit blossem als bewaffnetem Auge stattfinden und die durch anderweite klinische Zeichen bestimmte Diagnose unterstützen, bisweilen erst allein entscheiden.

Die **makroskopische Untersuchung** lehrt folgendes:

Der Stuhl des Gesunden ist von heller oder dunkelbrauner Farbe, fester wurstartiger Form, reagirt meist alkalisch. Bei Kindern ist, wegen des überwiegenden Milchgenusses, die Farbe mehr hellgelb; auch beim gesunden Erwachsenen kann sie durch Nahrungsmittel (Rothwein, Heidelbeeren) und Arzneistoffe (Eisen, Bismuth. subnitr. durch Bildung der entsprechenden Schwefelverbindungen) dunkelbraun und schwarz werden. Nach Rhabarber, Santonin und Senna werden die Entleerungen gelb, nach Calomel grün. Die normale Kothsäule zeigt meist gewisse Furchen und breitere Eindrücke, die wohl der Entwickelung aus einzelnen Skybalis entsprechen. Manchmal erfolgt die Entleerung in Form „schafkothähnlicher" Bröckel, ohne dass eine krankhafte Darmveränderung anzunehmen ist.

Bei Krankheiten des Darmes können Menge, Form und Farbe erheblich verändert sein. Statt der einmaligen, im Mittel 100—200 g betragenden Ausleerungen kann der Stuhl sehr häufig, 10—20 Mal, in einer Gesammtmenge bis zu 1000 g erfolgen. Die „Wurstform" verschwindet; der Stuhl wird weichbreiig, breiig-flüssig bis dünnflüssig. Unverdaute Nahrungsreste (Kartoffelstücke, Gemüse u. s. f.) sind mit blossem Auge in den bald heller, bald dunkler verfärbten Entleerungen zu sehen.

Bei **Gallenstauung** wird der Stuhl graugelb, lehmfarben oder thonartig; bei hartnäckiger **Verstopfung** tief dunkelbraun oder schwarz (sog. verbrannter Stuhl). Bei **Blutungen** im untersten Theile des Darmcanals kann frisches Blut mit den Entleerungen abgehen; bei höher gelegenem Sitz wird es meist stark verändert, dunkelbraun bis theerfarben. Letzteren Farbenton zeigen die nach Magenblutungen erfolgenden Stühle. Bei der **Cholera** treten reiswasser- oder mehlsuppenähnliche Entleerungen auf; bei manchen Formen des **Enterokatarrhs** (bes. der Kinder) sind die Stühle gallig-grün gefärbt.

Während beim Gesunden nur im sehr fest geformten Stuhl einige Schleimfäden oder Flöckchen zu sehen sind, sind grössere Schleimfetzen oft den dünnen Entleerungen beigemischt, oder es erscheinen grössere gallertige Schleimmassen mit oder ohne Koth (Dickdarmkatarrh, Cholera, Ruhr u. ä.). Ab und zu kann auch dem einmaligen festen Stuhl

dicker glasiger Schleim anhaften (unterer Dickdarm- und Rectumkatarrh), oder es werden reiner Schleim (Rectumkatarrh) oder lange, bandartige oder röhrenförmige Schleimgerinnsel mit den Stuhl ausgeleert (s. Enterit. membran.).

Zur Verwechslung mit Schleimflocken können sagoähnliche Gebilde führen, deren pflanzliche Abkunft durch das Mikroskop festzustellen ist.

Die in der Regel alkalische Reaction der Entleerungen, die aber bei Gesunden nicht selten wechselt, kann besonders bei acuten Katarrhen der Kinder in die saure übergehen. Diagnostisch ist sie bedeutungslos. Der bekannte „Fäcalgeruch" wird bei manchen Krankheiten aashaft stinkend (Krebs u. a.) oder schwindet völlig (Ruhr).

Ausser manchen Fremdkörpern können als diagnostisch werthvolle Gebilde kleine und grössere **Gallensteine.** und **Würmer** (s. o.) in den Entleerungen auftreten.

Die **Gallenconcremente** kommen als eigentliche Steine bis zu Taubeneigrösse und darüber oder als Gries vor. Zum Nachweis der kleinen Gebilde ist das Durchsieben und -schwemmen der Fäces geboten. Die Steine haben bald eine vieleckige, bald würfelförmige Gestalt, sind meist weich und zeigen gelbliche, grauweisse oder braune Farbe. Sie sind bisweilen homogen und bieten eine deutlich krystallinische Bruchfläche oder sie sind von zusammengesetzter Art und zeigen einen dunklen Kern, strahlenartige Schichtung und bald glatte weisse oder grünliche, bald unebene grauschwärzliche Rinde. Cholesterin und Bilirubinkalk sind die hauptsächlichsten Gallensteinbildner. Die selten reinen Cholesterinsteine sind rein weiss oder mehr gelblichweiss, meist glatt, durchscheinend, und zeigen bisweilen wegen der oberflächlich anhaftenden Cholesterinkrystalle einen glimmerartigen Glanz. Die viel häufigeren Cholesterin-Bilirubinsteine sind bald gelb oder dunkelbraun, bald mehr grünlichbraun und haben ebenfalls meist eine glattere Oberfläche, während die Kalkcarbonatsteine häufig höckerig erscheinen.

Die Gallensteine kommen viel (4—5 Mal) häufiger bei Frauen als bei Männern vor, mehr bei solchen, die geboren haben, sie sind bis zum 30. Lebensjahr ziemlich selten, häufiger jenseits des 30. Lebensjahres, auffallend häufiger bei Leuten über 60 Jahre. Eine desquamative Angiocholitis ist die primäre Störung.

Die **Mikroskopie** der Darmentleerungen ist durchweg recht unappetitlich und in manchen Fällen sogar nur mit gewissen Vorsichtsmassregeln ausführbar. Zu diesen rechne ich nicht

etwa nur die Vorkehrungen, die wegen der Infectionsgefahr selbstverständlich geboten sind, sondern jene Hülfen, die wegen des oft unerträglichen Gestanks nöthig sind. Gerade bei dünnen Stühlen empfiehlt es sich, die im Spitzglas aufgestellten Proben mit einer Aetherschicht zu bedecken. Auf diese Weise wird der Geruch sehr gemildert. Bei der Untersuchung nimmt man aus dem Spitzglas mit der Pipette entweder blindlings etwas aus dem Bodensatz, oder holt sich bestimmte, schon für das blosse Auge differencirte Gebilde heraus. Andere Male hat man etwas von dem Stuhl auf einem Teller auszubreiten und auf besondere Theile zu achten.

Fig. 44.
Stuhl, mikroskopisches Sammelbild, V. 350.
m Muskelfasern, e Darmepithel, ve dasselbe „verschollt" (Nothnagel), c Chlostridium butyricum, h Hefe, p Pflanzenzellen, t Tripelphosphat (z. Th. nach Nothnagel).

Unter **normalen** Verhältnissen findet man (Fig. 44):

1. **Nahrungsreste:** Muskelfasern, an deutlicher Querstreifung erkennbar, findet man spärlich, Stärkereste sehr selten, etwas häufiger von Salat, Spinat und Obst stammende Pflanzenzellen und Milchreste in gelbweisslichen Flocken und Fett, mehr in Krystall- als Tröpfchenform.

2. **Krystalle** und **Salze:** Am häufigsten kommen Tripelphosphat in Sargdeckelform und grössere und kleinere Drusen von neutralem phosphorsauren Kalk, viel seltener oxalsaurer Kalk (in Briefum-

schlagform) vor. Häufig sind Kalksalze, welche durch Gallenfarbstoff gelb gefärbt sind und bei Salpetersäurezusatz die bekannte Reaction geben. Noch seltener sind Cholesterintafeln.

3. **Epithelien** fehlen; nur aus dem untern, Pflasterepithel tragenden Mastdarm werden bei festem Stuhl rein mechanisch etliche mitgerissen.

4. **Bakterien** kommen in jedem Stuhl in grossen Mengen vor. Ausser den meist gelb gefärbten elliptischen Hefezellen und dem in langen, beweglichen Fäden und grösseren Haufen erscheinenden Bacillus subtilis verdienen manche durch Lugol'sche Lösung blauzufärbende Kokken und Stäbchen Interesse, u. a. das von Nothnagel genauer studirte **Chlostridium butyricum.** Es zeigt sich in Form breiter Stäbchen mit abgerundeten Enden, oder als elliptisches oder mehr spindelförmiges Gebilde. Die Grösse wechselt, ebenso die Anordnung, indem sie einzeln oder in Zooglocaart auftreten. Durch Lugol'sche Lösung werden sie ganz oder nur im centralen Theil blau bis violett gefärbt. Bei Pflanzenkost treten sie reichlicher auf als bei Eiweissnahrung. Wie Brieger festgestellt hat, bewirken sie die Buttersäuregährung.

Bei **krankhaften Zuständen** des Darms ergiebt die **Mikroskopie** (Fig. 44):

Abgesehen von den bei schweren Störungen schon makroskopisch erkennbaren Beimengungen unverdauter Nahrung findet man in leichteren Fällen mikroskopisch erhebliche Vermehrung der Muskelfasern und das Auftreten der sonst nur selten vorhandenen **ungelösten Stärke.** Ihr reichliches Erscheinen spricht für ernsteren Katarrh. Ferner kommen Caseïn, Fett und Tripelphosphat in grösseren Mengen vor. Cholesterin und Hämatoidinkrystalle werden im Allgemeinen nur selten gefunden. Entschieden häufiger zierliche Oktaëder, die morphologisch und chemisch den Charcot-Leyden'schen Krystallen gleichen. Ausser bei Typhus, Dysenterie und Phthise, wo sie nur hin und wieder gefunden sind, erscheinen sie nahezu constant bei Anchylostomiasis, stets bei Anguillula, häufig bei Ascaris lumbricoides, Oxyuris, Taenia saginata und solium. Spärlich sind sie bei Trichocephalus vertreten, ganz vermisst wurden sie bei der in Deutschland sehr seltenen Taenia nana (Leichtenstern). Nach diesem Autor soll man in jedem Fall, wo die Fäces die Charcot'schen Krystalle zeigen, die Gegenwart von Würmern

für sehr wahrscheinlich ansehen. Dagegen schliesst das Fehlen der Krystalle nicht die Helminthiasis aus.

Die Thatsache, dass die Krystalle sich im Darm am reichlichsten dort finden, wo die Anchylostomen hauptsächlich sitzen (oberes Ileum, nicht Duodenum), dass sie sehr zahlreich in den gallig pigmentirten, durch Drastica hervorgerufenen schleimigen Stühlen bei Anguilluliasis vorkommen, dass ihr, wenn auch seltnes, Erscheinen in den Stühlen einige Zeit nach einer Abtreibungscur stets auf zurückgebliebene Reste (schwer abzutreibende Anchylostomen-Männchen oder Taenia-Kopf) von Würmern hinweist, spricht dafür, das die Krystalle dort gebildet werden, wo die Parasiten sitzen (Leichtenstern).

Zum Nachweis der Darmschmarotzer ist die Untersuchung ausser auf abgehende Würmer, Wurmglieder und Embryonen besonders auf die in Fig. 15 abgebildeten Eier zu richten.

Grössere Bedeutung kommt dem Schleim zu. Der schon mit blossem Auge sichtbare Schleim ist leicht und sicher an dem chemischen Verhalten als solcher zu erkennen. Er kommt aber auch in Form gelbbrauner bis dunkelgrüner Körner vor, auf die Nothnagel zuerst hingewiesen hat.

Zerdrückt man diese unter dem Deckglas, so breiten sie sich als gleichmässige gelbe Masse aus, während die gelben, sago- oder froschlaichähnlichen Gebilde, die meist aus Pflanzenresten und Wasser bestehen, immer krümlig bleiben. Durch Wasser, Aether, Jod und Osmiumsäure werden sie weder gelöst noch gefärbt. Bei Zusatz von Salpetersäure zeigen sie lebhafte Gallenfarbstoffreaction. Eine besondere Structur fehlt. Sie deuten stets auf Katarrh im oberen Dick- und Dünndarm, kommen aber auch bei reinem Dünndarmkatarrh vor. Schon die lebhafte Gallenfarbstoffreaction weist mit Rücksicht auf die Gegenwart von Schleim auf Dünndarmkatarrh hin, da das Gallenpigment normaler Weise nur im Dünndarm, nie im Colon anzutreffen ist, in den Fäces also nur bei sehr vermehrter Peristaltik des Dünn- und Dickdarms vorkommen kann. Findet sich neben dem Farbstoff noch Schleim, so ist der Katarrh im Dünndarm erwiesen.

In Schleim eingebettete Cylinderepithelien treten häufig bei den verschiedensten Zuständen des Darms auf. Ihre

Form ist meist verändert, gequollen oder geschrumpft. Das Protoplasma durch fettige Degeneration gekörnt, Umriss und Kern erhalten. Unveränderten Epithelien begegnet man ausschliesslich in den grösseren schleimigen Flocken. Als „verschollte" Epithelien hat Nothnagel spindelförmige, mattglänzende Gebilde beschrieben, die sich häufiger in festem als diarrhoischem Stuhl finden und durch Eintrocknung so verändert worden sind.

Neben den Epithelien kommen in der Regel auch Leukocyten von wechselnder Grösse vor, während Eiterbeimengungen, wie schon erwähnt, ausschliesslich bei geschwürigen Processen im Darmcanal oder seiner Umgebung sich finden.

Verhalten der Entleerungen **bei bestimmten Erkrankungen.**

1. Bei **acuten** Darmkatarrhen sind die Stühle mehr oder weniger an Zahl vermehrt, während die Consistenz mehr dünnbreiig wird. Je nach dem Sitz des Katarrhs machen sich gewisse Unterschiede geltend:

a) Ist nur der Dünndarm betroffen, so erfolgen öftere dünne Entleerungen mit makroskopisch gallig gefärbtem Schleim, in dem zahlreiche Cylinderepithelien eingebettet sind; auch kommen die gelben Schleimkörner (Nothnagel's) oft zur Beobachtung.

b) Handelt es sich um Katarrh des obern Dickdarms, der übrigens in der Regel mit Dünndarmkatarrh verbunden ist, so ist in den innig gemischten dünnbreiigen Entleerungen nur mikroskopisch Schleim nachweisbar.

c) Bei Rectumkatarrh geht oft reiner, gallertiger Schleim ab.

d) Bei Katarrh des ganzen Dickdarms findet sich in dem dünnbreiigen Stuhl makroskopischer (nicht gallig gefärbter) Schleim.

2. **Chronische Darmkatarrhe** zeigen in der Regel folgendes Bild:

a) Chronischer Dünndarmkatarrh kommt allein nicht vor, mit Dickdarmkatarrh vereint bewirkt er täglich öftere dünne Entleerungen mit gallig gefärbtem Schleim gelben Schleimkörnern u. s. f.

b) Bei Beschränkung auf den Dickdarm besteht fast stets Neigung zu mehrtägiger Verstopfung, die in regelmässigen oder ganz unregelmässigen Pausen von Durchfall unterbrochen sein kann.

c) Bei alleiniger Betheiligung des Rectums mit oder ohne Störungen im untern Dickdarm erfolgt in Schleim eingebetteter Stuhl.

3. **Nervöse Diarrhoe** kommt bei Neurasthenikern nicht selten vor und kann zu 6—8—10 täglichen, abwechselnd festen und flüssigen Ausleerungen führen. Ab und zu stellt sich bei bestimmten Mahlzeiten plötzlicher Stuhldrang ein; die oft reichlichen galligen Beimengungen sprechen für abnorme Peristaltik im Dünn- und Dickdarm.

4. **Enteritis membranacea.** Bei dieser Affection werden in gewissen Zwischenräumen unter nicht selten heftigen Colikschmerzen (daher „Schleimcolik") häutige, bandartige oder röhrenförmige Gebilde (membranöse oder tubulöse Enteritis) mit oder ohne Stuhl entleert. Ihre Farbe ist schmutzigweiss, ihre Länge oft bedeutend (ich selbst fand sie in 4 eignen Fällen zwischen 6—20 cm). Die Abgänge können sich wochenlang täglich wiederholen, oder nur einige Mal im Jahr erscheinen. Aeusserst selten kommen sie bei Kindern oder neurasthenischen Männern, viel häufiger bei nervösen oder hysterischen Frauen vor; nur ab und zu besteht gleichzeitig Neigung zur Verstopfung. (Von meinen 4 Fällen, die sämmtlich Frauen betrafen, litten 2 an habitueller Verstopfung, eine an decompensirtem Herzfehler; alle waren sehr nervös, die 4. ist hysterisch.)

Mikroskopisch findet man in allen Fällen eine zart gestreifte Grundsubstanz, die hier und da glänzende, fibrinähnliche Faserung zeigen kann, aber meist ganz durch Essigsäure getrübt wird, also aus Schleim besteht. Daneben oft sehr zahlreiche, mannigfach veränderte Cylinderepithelien und Leukocyten. Ab und zu sind Tripelphosphat und Cholesterinkrystalle anzutreffen.

Ihr chemisches Verhalten zeigt, dass sie grösstentheils aus Schleim bestehen, neben dem ein albuminoider Körper vorkommen kann. Durch Kalilauge werden die Gerinnsel fast ganz gelöst. Essigsäurezusatz zu dem Filtrat bewirkt starke

Trübung, die bei Ueberschuss von Essigsäure fast völlig schwindet.

Es ist kaum zu bezweifeln, dass es sich bei dem wohl ausschliesslich nervöse Leute betreffenden Leiden um eine echte Sekretionsneurose handelt, bei der die schon normaler Weise stattfindende Schleimabsonderung vermehrt ist. Gesellt sich bei solchen Individuen, wie dies ja thatsächlich oft der Fall, eine gewisse Stuhlträgheit mit krampfhaften Zusammenschnürungen des Dickdarms hinzu, so können sich, wie Marchand zuerst hervorgehoben hat, zwischen den Längsfalten der Dickdarmschleimhaut die angesammelten Schleimmengen zu Strängen und Häuten oder gar röhrenförmigen Gebilden formen.

5. **Darmgeschwüre** sind zwar oft von Durchfall begleitet, der aber auch, selbst bei ausgedehnten Geschwüren, ab und zu fehlen kann. Ist dem chronischen durchfälligen Stuhl Blut oder Eiter beigemengt, so spricht dies sehr für Geschwürsbildung. Im besondern sei bemerkt, dass Dünndarmgeschwüre, deren blutig-eitrige Abgänge gar nicht mehr im Stuhl aufzutreten brauchen, gewöhnlich keinen Durchfall erzeugen. Dagegen führen Verschwärungen im untern Dickdarm und Rectum wohl stets zu Durchfall. In solchen Entleerungen wird bei genauer Untersuchung Blut und Eiterbeimengung nur höchst selten vermisst, wenn es sich um dysenterische Geschwüre handelt, während sie bei tuberculösen und katarrhalischen (Follicular-) Geschwüren fehlen kann. Nur ab und zu erscheinen „kleine grauweisse Klümpchen", die aus dichtgedrängten Eiterzellen bestehen. Die grösseren, gequollenen, Sagokörnern ähnelnden Klümpchen, die früher als Zeichen des Follicular-geschwürs angesprochen wurden, bestehen, wie dies Nothnagel zuerst betont hat, fast stets aus Stärke oder Fruchttheilchen.

Ausser Blut und Eiter sind die — fast ausschliesslich bei Ruhr vorkommenden — dem durchfälligen Stuhl beigemengten „Gewebsfetzen" eine wichtige diagnostische Erscheinung.

6. **Atrophie der Darmschleimhaut** kann völlig symptomlos verlaufen, wenn sie umschriebene Abschnitte des Darmrohrs betrifft; bei der nicht ganz seltenen Atrophie der Dickdarmschleimhaut kommt Durchfall vor, in dem weder makro- noch mikroskopisch Schleim vorhanden ist.

7. Bei **Icterus catarrhalis** ist der Stuhl meist angehalten, thonfarben, sehr fettreich. Das Fett meist in nadelartigen, büschel- oder garbenförmig zusammenliegenden Krystallen, die nach Oesterlein's Untersuchungen wahrscheinlich die Kalk- und Magnesiumsalze höherer Fettsäuren darstellen. Sie werden durch die Behandlung mit Schwefel- Salpeter- Salz- und Essigsäure selbst bei 12stündiger Dauer nicht verändert. Auch widerstehen sie Ammoniak, Kali und Natron, sind also in sehr charakteristischer Art von den Charcot'schen Krystallen unterschieden, die bei der Behandlung mit jenen Mitteln sofort verschwinden.

8. Auch bei fettiger und amyloider Leberdegeneration und Cirrhose kommen ohne Icterus und galligen Urin ganz ähnliche oligo- oder acholische Stühle vor.

9. Bei ausgesprochener **Darmtuberculose** werden im Stuhl Tuberkelbacillen höchst selten vermisst, so dass der Rückschluss wohl erlaubt ist, dass ihr Nachweis in den Stuhlentleerungen unmittelbar auf Darmtuberculose zu beziehen sei. Aber man muss doch auch daran denken, dass von Lungentuberculösen massige, Bacillen enthaltende Sputa verschluckt werden und dadurch das Erscheinen von Bacillen im Stuhl — ohne die Anwesenheit eigentlicher Darmtuberculose — bewirkt werden könnte. Diese Frage ist zwar noch strittig, im einzelnen Falle würde ich mich Lichtheim unbedingt anschliessen und aus dem Nachweis der Bacillen in den Sedes Darmtuberculose diagnosticiren.

Bei der Färbung hat man nach Lichtheim von der Contrastfärbung abzusehen, da durch die Gegenfärbung die im Koth stets reichlich vorhandenen (s. o.) nicht pathogenen Bakterien gefärbt und die in der Regel nur spärlich erscheinenden Tuberkelbacillen viel schwieriger aufgefunden werden, als bei der einfachen „specifischen" Tuberkelbacillenfärbung.

Man bringe daher das aus den schleimigen oder besser noch, wenn sie vorhanden sind, schleimig-eitrigen Beimengungen angefertigte Trockenpräparat nur in die Carbolfuchsin- oder Gentianaanilinwassermischung und entfärbe mit Salz- oder Salpetersäure und 70 % Alkohol (s. S. 24 u. f.).

10. **Ruhr.** Die äusserst häufigen (10, 20 und mehr in 24 Stunden), in der Regel unter starkem, schmerzhaftem Drang entleerten Stühle fördern mit je einer Dejection nur spärliche, zusammen aber oft beträchtliche Mengen. Sie zeigen nur im ersten Beginn noch kothigen Geruch und Gehalt, bei der ausgebildeten Krankheit nur Schleim, Blut, Eiter und Gewebsfetzen.

Je nach dem Mischungsverhältniss dieser Bestandtheile unterscheidet man (wie oben beim Sputum) den einfach schleimigen,

schleimig blutigen, rein blutigen und rein eitrigen Stuhl; auch schleimig blutig eitrige Mischformen kommen nicht selten vor.

Der Schleim ist im Beginn vorherrschend und stellt sich als eine dünne, zitternde gelblich gefärbte Gallerte dar, die die anfangs noch vorhandenen Kothbeimengungen einhüllt oder in gröberer Art mit ihnen gemischt ist. Gleich von Anfang an ist der Schleim von Blutstreifen und Punkten durchsetzt. Auch „Schleimfetzen" in Form flacher Gerinnsel, die den Stuhl überziehen, sind nicht selten zu beobachten.

Die blutigen Beimengungen können im Anfang einfach Zeichen der vorhandenen Blutüberfüllung der Dickdarmschleimhaut sein: später stammen sie, besonders die rein blutigen Beimengungen, wie der Eiter aus den gesetzten Geschwüren. Bei umfänglicher und tiefergreifender Zerstörung der Darmschleimhaut finden sich in den aashaft stinkenden, schmierig braunrothen oder schwärzlichen Entleerungen zweifellose Gewebsfetzen.

Das Mikroskop lässt den Nachweis der schleimigen und eitrigen an den morphologischen und mikrochemischen (Essigsäurereaction des Schleims) Bildern leicht führen. Das frischere Blut wird ebenfalls an den vorhandenen rothen Blutkörpern erkannt; älteres ist oft erst durch das schon besprochene chemische oder spektroskopische Verfahren nachweisbar.

11. Der im Beginn des **Typhus abdominalis** noch feste und geformte Stuhl wird gegen Ende der ersten Krankheitswoche meist dünnbreiig oder wässrig und hat noch eine deutliche braune Färbung. Die dann stärker einsetzende und fast während der ganzen Fieberzeit fortbestehende Diarrhoe fördert in der Regel 5—6 und mehr, hellbraun, blassgelb und gelb gefärbte Stuhlentleerungen, die sich beim Stehen in 2 Schichten trennen. Die untere enthält flockige und krümlige gelbe Mengen, von denen sich die obere, mehr oder weniger stark getrübte, braungelblich gefärbte, wässrige Schicht abgeschieden hat. Dieser „Erbsensuppen" ähnliche Stuhl verliert erst gegen Ende der Krankheit, während der allmählichen Entfieberung, seinen hellgraugelben Farbenton, wird bräunlich und nach und nach breiiger bis geformt.

In dem Sediment des erbsenfarbenen Stuhles finden sich ausser den Fäulnissbakterien und je nach dem Gehalt an Schleim wechselnd zahlreichen Rundzellen und manchen Krystallen (Tripelphosphat) reichliches Gallenpigment, Caseïnflocken und im gefärbten Präparat ab und zu die als pathogen zu betrachtenden Typhus-Bacillen (s. S. 34).

Bei Darmblutungen, die bekanntlich am Ende der 2. bis zur 4. Woche bei 6—7% der Fälle einzutreten pflegen, kann völlig reines,

dick oder wenig geronnenes, dunkeles Blut in nicht selten grosser Menge austreten. Ist die Blutung geringer oder eine reichlicher ergossene Menge länger im Darm zurückgehalten gewesen, so ist die Farbe mehr bräunlich oder theerfarben geworden.

Nicht selten kündigen kleine Blutbeimengungen zum Stuhl eine stärkere Blutung an. Daher ist auf diese mit blossem Auge sichtbaren Blutstreifen oder blutig gefärbten Schleimbeimengungen sorgsam zu achten.

In dem mit starker Blutung entleerten Stuhl sind die rothen Blutkörperchen oft noch nachweisbar; in dem stärker farbig veränderten Blut fehlen selbst die „Schatten". Man ist dann auf den Nachweis des Blutfarbstoffes mit der Teichmann'schen Häminprobe oder mittels des Spektroskops angewiesen, hat dabei aber im Auge zu behalten, dass die Umwandlung des Oxyhämoglobins in Methämoglobin stattgefunden haben kann (s. S. 128).

12. **Cholera.** Die charakteristischen „reiswasser"- oder „mehl"- oder „hafergrützsuppenartigen" Stühle erfolgen meist häufig und reichlich und erscheinen in Folge des Fehlens des Gallenpigments grau-weisslich, dünn mit hellen — gequollenem Reis vergleichbaren — Flocken untermischt, ohne Kothgeruch.

Mikroskopisch zeigt sich am einfachen, ungefärbten Klatschpräparat, das aus einem solchen hellen Schleimflöckchen angelegt ist, dass dies aus dicht an einander gelagerten, gequollenen Cylinderepithelien und Schleim besteht, zwischen dem zahlreiche Bakterien aller Art zu bemerken sind.

Man wird daher nur selten in die Lage kommen, an einem solchen, zunächst getrockneten und gefärbten Präparat die specifischen Infectionsträger zu erkennen. Dazu ist stets das Culturverfahren nöthig. Aber sowohl Koch, wie zahlreiche andere Forscher haben bei früherer Gelegenheit und erst kürzlich bei der schweren Hamburger Epidemie eine ganze Anzahl von Fällen beobachtet, wo die Kommabacillen (s. S. 36) im gefärbten Präparat fast in Reincultur und besonders das charakteristische, häufchenartige Zusammenliegen der Bacillen in den Schleimflocken vorhanden waren. In manchen derartigen Fällen ist schon ohne Cultur mit grosser Wahrscheinlichkeit die Diagnose zu bestimmen, da die Kommabacillen von den sonst wohl vorkommenden Kommaformen sich durch ihre kürzere, dickere und mehr gekrümmte Gestalt und durch die diesen nicht eigene häufchenartige Vereinigung unterscheiden.

13. Bei Syphilis des Rectums geht nicht selten Blut und Schleim mit dem Koth ab.

14. Für Mastdarmkrebs ist besonders charakteristisch häufiger von Tenesmus begleiteter Abgang von Blut und Schleim ohne gleichzeitige Kothentleerung. Auch bei höherem Sitz des Krebses können jauchig stinkende Entleerungen, in denen äusserst selten Krebstheile auftreten, die Diagnose stützen. Dagegen kommt den bandartigen, oder „schafkothähnlichen" Stuhlformen keine differentialdiagnostische Bedeutung zu.

15. Intussusceptionen des Darms führen zu blutig schleimigen Entleerungen, selten zur Ausstossung des nekrotischen Darmstücks. Die Embolien der Arteria meseraica, schwere Pfortaderstauung und Skorbut veranlassen ebenfalls blutige Stühle.

V. Die Untersuchung des Harns.

Der Harn vermittelt uns nicht nur wichtige Aufschlüsse über den Stoffwechsel, sondern auch über den Zustand aller Organe, die mit der Bildung und Ableitung dieses wichtigen Secrets zu thun haben. Aus diesen Gründen ist einer sorgfältigen Harnuntersuchung seit Alters her ein hoher Werth beigemessen. Dieselbe hat sich zur Hauptsache mit dem chemischen und mikroskopischen Verhalten zu befassen. Ehe wir die Untersuchungsmethoden und deren Ergebnisse beschreiben, seien in Kürze die Eigenschaften des **normalen Harns** ins Gedächtniss zurückgerufen.

Die 24stündige **Gesammtmenge** des Harns beträgt bei gesunden Männern im Mittel 1500—2000, bei Frauen 1000—1500 ccm; sie kann vorübergehend durch körperliche Bewegungen, reichliches Trinken und dergl. vermindert oder erhöht werden, ohne dass eine pathologische Abweichung daraus zu folgern ist.

Der Harn ist für gewöhnlich völlig **klar** und durchsichtig und zeigt beim Schütteln einen rasch wieder verschwindenden weisslichen Schaum. Nach längerem Stehen scheidet sich am Boden des Gefässes eine zarte, weissliche Wolke (*Nubecula*) ab, die aus vereinzelten Schleimkörperchen, Plattenepithel und Salzen gebildet wird. Bei kühler Zimmertemperatur fällt nicht selten ein röthliches, aus Uraten, harnsaurem Natron bestehendes Sediment aus, das beim Erwärmen wieder verschwindet. In schwach saurem Harn setzt sich ein weisslicher Bodensatz ab, der aus Erdphosphaten gebildet wird und beim Erhitzen nicht vergeht (manchmal fallen sogar erst beim Kochen die Phosphate aus).

Die Farbe des Harns kann zwischen einer strohgelben bis bernsteingelbröthlichen wechseln. Je saurer der Harn, um so dunkler gelb ist die Farbe.

Durch den Gehalt an saurem phosphorsauren Natron wird vorzugsweise die bei Gesunden fast stets anzutreffende **saure Reaction** des Harns bedingt. Sie kann auch unter physiologischen Verhältnissen, z. B. bei vorwiegender Pflanzenkost, und der Zufuhr reichlicher kohlensaurer Alkalien, seltner kurz nach der gewöhnlichen Hauptmahlzeit schwach sauer oder gar alkalisch werden. Die aus solchem Harn spontan oder erst beim Erhitzen ausfallenden Erdphosphate und kohlensauren Erden werden durch Säurezusatz sofort gelöst. Amphotere Reaction, bei welcher der Harn blaues Lackmuspapier röthet und rothes bläut, ist selten.

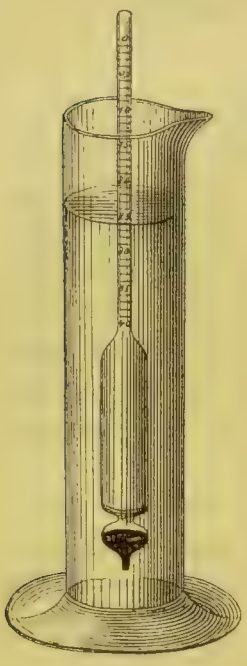

Fig. 45.
Urometer.

Das **specifische Gewicht** schwankt in der Regel zwischen 1012—1024. Durch reichliches Wassertrinken kann es beträchtlich herabgesetzt, nach starkem Schwitzen erhöht sein. Zu seiner Bestimmung bedient man sich des Urometers (Fig. 45), eines bei 15° C. geaichten Aräometers, das von 1000—1050 und darüber graduirt ist.

Man taucht es in den im Standglas befindlichen Harn und liest den Stand des untern Meniscus ab. Der Harn muss völlig klar sein, das Aräometer in der Flüssigkeit sich frei bewegen können und weder den Boden, noch die seitliche Wandung des Cylinders berühren. Die nicht selten störenden Schaumbläschen hebt man mit einem Glasstab ab.

Der schon unter gewöhnlichen Verhältnissen aromatische **Geruch des Harns** kann durch gewisse Nahrungsmittel, wie Spargel u. dergl. eigenthümlich gesteigert werden. Durch das Einathmen von Terpentinöl (z. B. nach dem Wichsen der Parketfussböden) wird er veilchenartig.

Unter den **organischen** Bestandtheilen, die mit der täglichen Harnmenge ausgeführt werden, nimmt der Harnstoff die erste Stelle ein; er wird im Mittel zu 30 g entleert, während

die Harnsäure in der Menge von 0,75 g ausgeschieden wird. Unter den **anorganischen** Theilen überwiegt das Kochsalz, das im Mittel zu 14 g, ferner die Schwefel- und Phosphorsäure, die zu je 2,5 g pro die abgeführt werden.

Verhalten des Harns bei Krankheiten.

Unter pathologischen Verhältnissen unterliegen die kurz geschilderten Eigenschaften des Harns oft wesentlichen Aenderungen, die theils mit blossem Auge, theils erst durch eine genaue chemische und mikroskopische Prüfung erkannt werden können.

Mit blossem Auge nimmt man schon folgende Abweichungen wahr. **Vermehrung der Harnmenge:** bei Diabetes insipidus und mellitus, Schrumpfniere, Pyelitis u. a.; **Verminderung:** bei fieberhaften Krankheiten, Herzfehlern, manchen Formen von Nephritis, bei Urämie, Cholera u. s. f.; **Aenderungen des Aussehens und der Farbe:** der Harn kann trübe oder ganz undurchsichtig werden und statt der hellgelben eine dunkelrothe bis tintenschwarze oder auch milchartig weisse Farbe annehmen. Blut- und Gallenfarbstoff, Indican, Melanin und Eiterbeimengungen, sowie ein starker Ausfall von Uraten kann bald mit grösserer, bald mit geringerer Wahrscheinlichkeit schon ohne weitere Untersuchung vermuthet werden.

Einschalten wollen wir gleich hier, dass das specifische Gewicht grosse Schwankungen zwischen 1000—1060 darbieten kann; abnorm niedriges findet sich hauptsächlich bei Diabetes insipidus und Schrumpfniere, sehr erhöhtes vorzugsweise bei der Zuckerharnruhr.

Genauere chemische Untersuchung des Harns.

1. Nachweis der normalen Harnbestandtheile.

Harnstoff. Der Harn wird bis zu Syrupsdicke eingedampft und mit Alkohol ausgezogen. Darnach wird filtrirt, das Filtrat eingedampft und der Rückstand in etwas Wasser gelöst und mit gesättigter Salpetersäure versetzt. Beim Erkalten scheidet sich nach

einiger Zeit salpetersaurer Harnstoff in rhombischen oder sechsseitigen Tafeln aus.

Der Harnstoff ist vermindert bei chronischen Leber- und Nierenkrankheiten, vorzugsweise aber bei acuter gelber Leberatrophie, bei der u. U. die Harnstoffausscheidung ganz gehemmt sein kann und Leucin und Tyrosin (s. d.) dafür auftreten.

Vermehrt ist der Harnstoff durch stärkeren Eiweisszerfall beim Fieber, ferner bei Diabetes mellitus, wo die bedeutendsten Ausscheidungen erfolgen.

Harnsäure. Man dampft eine Probe des Bodensatzes, die man mit einigen Tropfen Salpetersäure versetzt hat, auf einem Porzellanschälchen langsam bis zum Trocknen ein. Der auf diese Weise gebildete, orangefarbene Fleck färbt sich bei Zusatz von etwas Ammoniak purpurroth, bei nachfolgendem Zusatz von Kalilauge blau (Murexidprobe).

Starke Vermehrung ist bei Gicht, Leukämie u. a. zu beobachten.

Kreatinin. Man versetze zu der frischen Harnprobe einige Tropfen frisch bereiteter, verdünnter Natriumnitroprussidlösung und etwas schwache Natronlauge. Die anfangs rubinrothe Farbe wird meist bald strohgelb. Bei Kochen der jetzt mit Essigsäure versetzten Probe wird dieselbe blaugrün.

Hippursäure wird am besten durch die Ausfällung der unten beschriebenen Krystalle nachgewiesen.

Von den anorganischen Bestandtheilen verdient besonders das **Kochsalz** Berücksichtigung. Man weist es am einfachsten nach, durch tropfenweisen Zusatz einer Höllensteinlösung zu dem mit Salpetersäure versetzten Harn. Es wird Chlorsilber in dicken, milchweissen, flockigen und fetzigen Gerinnseln ausgeschieden.

Auffällige **Verminderung der Chloride**, die bei acuten fieberhaften Krankheiten, zumal bei der croupösen Pneumonie, gefunden wird, zeigt sich durch den Eintritt einer nur schwach wolkigen Trübung an, während ein **vermehrter Chloridgehalt**, wie er besonders bei der Aufsaugung grösserer Exsudate auftritt, durch ungewöhnlich starke Ausfällung des Chlorsilbers charakterisirt ist.

Phosphorsaure Salze (Kalk und Magnesia). 1. Beim Erhitzen des mit einigen Tropfen Kalilauge versetzten Harns fallen die „Erdphosphate“ als leichtflockiger, weisser Niederschlag aus. Bei schwach saurem oder alkalischem Harn ist der Kalilaugenzusatz unnöthig.

2. Bei Zusatz von Höllensteinlösung wird die Phosphorsäure der Phosphate als weissflockiges Silberphosphat gefällt.

3. Zusatz von ammoniakalischer Magnesialösung zu einer Harnprobe bewirkt einen Niederschlag von Tripelphosphat, das durch die „Sargdeckelkrystalle" charakterisirt ist (S. 258).

Schwefelsäure tritt als Sulfat (sogen. präformirte Schwefelsäure) oder als („gebundene") aromatische Aetherschwefelsäure auf.

Die erstere stammt grösstentheils von dem Eiweiss ab; die „gebundene" ist von der Menge der aromatischen, bei der Eiweissfäulniss entstehenden Körper abhängig, die alle verfügbare Schwefelsäure des Körpers binden und als aromatische Aetherschwefelsäuren im Harn erscheinen. Eine Vermehrung derselben tritt ein, je reichlicher Phenol und Indican — bei hartnäckiger Obstruction, Ileus u. a. — im Harn vorhanden ist; ihre gesteigerte Ausscheidung weist besonders im Fieber auf stärkeren Eiweisszerfall hin (Baumann, Kast u. a.).

Nachweis: 1. Versetzt man die Harnprobe mit etwas Essig- oder Salzsäure, so wird durch nachfolgenden Zusatz von Chlorbaryum ein weisser Baryumsulfatniederschlag bewirkt, der in Säuren unlöslich ist.

2. Die an Phenol, Kresol, Indoxyl, Skatol gebundenen Aetherschwefelsäuren werden am einfachsten so nachgewiesen: Man versetze den mit Essig- oder Salzsäure leicht angesäuerten Harn mit reichlichem Chlorbaryum und filtrire. Sodann koche man 20 bis 30 Minuten das mit gesättigter Salzsäure reichlich versetzte Filtrat, bis sich aus den zersetzten Aetherschwefelsäuren Baryumsulfat abscheidet. Die Menge dieses Niederschlags erlaubt ein Urtheil über den Gehalt an Aetherschwefelsäure.

2. Chemisch nachweisbare pathologische Bestandtheile.

Die in der Norm stets saure, nur unter gewissen, oben schon erwähnten Umständen schwach saure oder alkalische Reaction ist bei manchen Krankheiten häufig oder stets alkalisch. Dies gilt insbesondere von der ammoniakalischen Gährung, die der pathologische Harn schon bei der Entleerung oder kurze Zeit nach derselben darbieten kann. Zum Beweis, dass die stark alkalische Reaction des Harns in solchen Fällen nicht durch „fixe" Alkalien, sondern durch kohlensaures Am-

moniak bedingt wird, braucht man nur einen mit Salzsäure benetzten Glasstab über den Harn zu halten, es werden dann charakteristische Salmiaknebel entwickelt, die andernfalls fehlen.

Auftreten von Eiweiss im Harn. Albuminurie.

Ausser der wichtigsten Art, dem Serumalbumin, und dem meist mit ihm vereint anzutreffenden Serumglobulin, werden Propepton (Hemialbumose) und Pepton, Fibrin, Hämoglobin und Mucin beobachtet.

Die ausgeschiedenen Eiweissmengen schwanken in ziemlich weiten Grenzen; man spricht von geringer, mässiger und schwerer Albuminurie, je nachdem die tägliche Menge 0,1, 0,5, 1 und mehr Promille beträgt.

In der überwiegenden Mehrzahl ist jede dauernde Albuminurie als Zeichen einer Erkrankung der Nieren, seltener der Harnwege anzusehen; vorübergehende Eiweissausscheidung ohne eine solche kommt vor beim Fieber, venösen Stauungen, nervösen Störungen (Delirium tremens, Epilepsie, Gehirnerschütterung) u. s. f., ferner bei manchen chronischen Constitutions- und Infectionskrankheiten (schwere Bluterkrankungen, Diabetes mellitus, Tuberculose u. a.), endlich bei der durch Druck von Steinen, Neubildungen u. dergl. auf die Harnleiter bewirkten Harnstauung.

Als **physiologische Albuminurie** bezeichnet man eine bisweilen rasch vorübergehende, selten Monate oder Jahre lang andauernde, oft periodisch wechselnde und stets geringe (eben nachweisbare) Eiweissausscheidung, neben der die genauere mikroskopische Untersuchung des Harns nicht die geringsten Abweichungen ergiebt und sonstige, einer acuten oder chronischen Nierenkrankheit zukommende klinische Zeichen auszuschliessen sind. Bisweilen wird diese Form ohne jede vorausgegangene Ursache (u. a. bei Neugeborenen), häufiger erst nach starker Körperbewegung, sehr reichlichen Mahlzeiten, kalten Bädern, geistigen Anstrengungen und heftiger Gemüthserregung u. a. beobachtet. So fand Leube bei 119 gesunden Soldaten 19 mal, d. i. in 16% zweifellose Albuminurie nach Marschübungen.

Tritt die Albuminurie periodisch ein, so ist ein gewisser regelmässiger Cyklus oft unverkennbar; man spricht dann von

„**cyklischer Albuminurie**“ (Pavy). Meist handelt es sich um jugendliche Individuen, bei denen die Eiweissausscheidung durch den Wechsel zwischen Liegen und aufrechter Körperhaltung hervorgerufen wird. Und zwar zeigt sich die Albuminurie in der Regel am stärksten sehr bald nach dem Aufstehen oder kurz nach längeren Märschen. Ruhelage bringt sie ganz zum Verschwinden. Der bei gewöhnlicher Lebensweise scharf ausgesprochene cyklische Charakter der Ausscheidung kann jeder Zeit durch mehrtägige Bettruhe völlig verwischt werden. Zur genaueren Beobachtung dieser zur physiologischen Albuminurie gerechneten Form (Pavy, E. Wagner, Leyden, Heubner) ist es nöthig, 1—2stündige, regelmässige Harnuntersuchungen anzustellen und bei gewöhnlicher und durch verschiedene Momente (Bewegungen, Bettliegen, geistige Arbeiten u. s. f.) geänderter Lebensweise den Verlauf der Albuminurie klarzulegen.

Ueber die Berechtigung zur Aufstellung der physiologischen Albuminurie und dieser besonderen Unterart sind die Ansichten getheilt. Ich selbst gehöre zu denen, welche sich sowohl der physiologischen, wie cyklischen Albuminurie gegenüber vom praktischen Standpunkte aus etwas skeptisch verhalten.

Nicht als wenn ich das Vorkommen der physiologischen Eiweissausscheidung leugnen wollte; diese ist von den zuverlässigsten Aerzten (Leube, Grainger-Stewart u. a.) absolut erwiesen und ich selbst habe in 3 längere Zeit beobachteten Fällen diese Diagnose angenommen. Aber ich halte es im Einzelfall für äusserst schwierig, die sichere Diagnose der physiologischen Albuminurie zu stellen. Thatsächlich haben sich schon manche Beispiele physiologischer Albuminurie später als Bright'sche Krankheitsfälle erwiesen. Auch ist daran zu denken, dass manche Fälle von Schrumpfniere zeitweise keine Spur von Formelementen ausscheiden und die übrigen klinischen Erscheinungen verdeckt sein können. Hier wird die Berücksichtigung des specifischen Gewichts u. U. ausschlaggebend sein. Aber Senator warnt wohl mit Recht davor, bei etwas älteren Personen selbst eine geringfügige und nur zeitweise beobachtete Albuminurie als physiologisch zu erklären; er sieht bei jüngeren Leuten einen Eiweissgehalt von 0,4 bis 0,5 pro Mille als Grenze an, oberhalb der eine physiologische Albuminurie überhaupt nicht mehr anerkannt werden darf!

Qualitativer Nachweis der Eiweisskörper.

Der Harn muss rein und frei von äusseren Beimengungen zur Untersuchung kommen. Auch ist es rathsam, den zu verschiedenen Tageszeiten gelassenen Harn zu prüfen. Der in der Nacht gebildete Harn giebt im Allgemeinen am wenigsten über vorhandene Störungen Auskunft: viel eher der Tagharn, besonders die nach dem ersten Frühstück ausgeschiedene Probe.

Nachweis des Serumalbumins, das meist in Begleitung von Serumglobulin vorkommt.

1. Heller'sche Salpetersäureprobe.

In einem Reagensglas werden reine Salpetersäure und Harn zu gleichen Theilen derart versetzt, dass der Harn durch vorsichtigen Zusatz über die Säure geschichtet und eine Mischung vermieden wird. Bei Gegenwart von Eiweiss (Albumin, Albumose und Mucin) bildet sich an der Berührungsstelle ein scharf begrenzter, weisser Ring, der bei schwachem Eiweissgehalt erst nach einigen Minuten entsteht und bisweilen nur erkannt wird, wenn man das Röhrchen gegen einen dunklen Hintergrund hält.

Hochgestellte, uratreiche Harne werden am besten erst mit Wasser verdünnt, da sonst Fällungen mit Salpetersäure hervorgerufen werden können; diese unterscheiden sich aber sowohl durch die Farbe, wie höhere Lage von dem Eiweissring und verschwinden bei gelindem Erwärmen.

Nach Gebrauch von Terpentin und Copaiva- und Tolu-Balsam (Sommerbrodt'sche Kapseln!) kann ebenfalls eine Opalescenz eintreten; dieselbe wird aber durch Schütteln mit Alkohol gelöst.

Der meist schwache Mucinring verschwindet in der Regel durch Schütteln.

Bei Beobachtung dieser Vorsichtsmassregeln ist die Probe äusserst zuverlässig; sie ist auch sehr scharf, da noch 0,02‰ Albumin sicher nachweisbar sind.

2. Salpetersäure-Kochprobe.

Die einfache Kochprobe genügt nur bei solchen Harnen als Eiweissreagens, die deutlich sauer sind, da in schwach saurem oder alkalischem Harn, durch das Sieden, ausser dem Eiweiss auch die Erdphosphate gefällt werden. Es ist daher rathsam, von vornherein Salpetersäure zuzusetzen, die vor der Essigsäure den Vorzug verdient, weil diese — schon bei geringem Ueberschuss — geringe Eiweissmengen lösen kann.

Man setze daher dem Harn etwa $^1/_5$ seines Volums Salpetersäure zu und koche bis zum Sieden. Die sofort beginnende weisse Fällung, die bei Gegenwart von Blut meist gebräunt ist, zeigt Eiweiss an. Der nach einiger Zeit bei hochgestellten Harnen zu beobachtende feinsandartige Niederschlag darf mit dem Eiweiss nicht verwechselt werden.

Die Probe ist zwar scharf, wird aber durch andere an Sicherheit und Bequemlichkeit übertroffen.

3. Die Essigsäure-Ferrocyankalium-Probe.

Man säure den Harn zunächst stark mit Essigsäure an und setze von einer 5—10% Ferrocyankaliumlösung vorsichtig tropfenweise zu. Bei Gegenwart von Eiweiss entsteht meist sofort ein dichter weisser Niederschlag, oder bei geringen Mengen erst nach einigen Minuten eine deutliche Trübung.

Beginnt schon beim Ansäuern eine durch Mucinfällung bewirkte Trübung, so ist Filtriren geboten; sehr concentrirte Harne werden am besten erst verdünnt. Die Reaction ist äusserst scharf und sicher und, weil das Aufkochen unterbleibt, sehr bequem. Für das Sprechzimmer des Arztes verdient sie unbedingt den Vorzug.

4. Die Proben mit Essigsäure und gesättigter Kochsalz- oder Glaubersalzlösung.

Der Harn wird zunächst mit Essigsäure, dann mit gesättigter Koch- oder Glaubersalzlösung versetzt und gekocht.

Die sofort beginnende Fällung ist als ein sehr sicheres Zeichen für Eiweiss anzusehen. Vortheile bieten die Proben nicht.

Bei reichem Gehalt an Albumin (und Albumosen) entsteht schon vor dem Kochen eine Fällung. Durch das Erhitzen werden die Albumosen gelöst, während geringere Albuminmengen erst erkennbar werden.

5. Probe mit Metaphosphorsäure.

Diese von Hindenlang zuerst empfohlene Probe hat den Vorzug, dass der Arzt das Reagens leicht auf der Praxis mit sich führen und schnell die Untersuchung auf Eiweiss anstellen kann.

Von den an der Luft zerfliesslichen weissen Stangen wird ein Bröckelchen mit einer Harnprobe geschüttelt; deutliche weisse Fällung spricht für Eiweiss. Auch durch tropfenweisen Zusatz einer gesättigten Lösung wird ein Eiweissniederschlag bewirkt. (Nach Hoppe-Seyler wird Pepton nicht mit gefällt.)

Die Probe ist wohl bequem, besitzt aber geringere Schärfe und Sicherheit, wie die erstgenannten Methoden und darf nur als Orientirungsprobe dienen.

6. Die Pikrinsäureprobe.

Man setzt eine kleine Messerspitze der Krystalle zum Harn und schüttelt; deutlicher gelbflockiger Niederschlag zeigt Eiweiss an.

Anschaulicher gelingt die Probe, wenn man von einer gesättigten Lösung tropfenweise zusetzt.

Die Probe kann als sicher und scharf gelten; sie ist auch bequem. Indess sei bemerkt, dass nach Jaffe auch Kreatinin durch Pikrinsäure gefällt wird. Oft stört die Gelbfärbung.

7. Rhodankali-Essigsäureprobe (Zouchlos).

Das Reagens besteht aus 100 Thl. 10% Rhodankalilösung und 20 Thl. Essigsäure. Tropfenweiser Zusatz ruft bei Gegenwart von Eiweiss deutliche Trübung hervor.

Die Probe ist fast so scharf und ebenso bequem wie die dritte und zeigt nach v. Jaksch noch 0,007% Eiweiss an.

Zum Nachweis der geringen, schon im normalen Harn vorhandenen Eiweissmengen (das wohl aus den Glomerulusgefässen stammt), hat Posner folgendes Verfahren empfohlen:

Man fällt aus dem, mit der 3fachen Menge Alkohols oder concentrirter wässriger Tanninlösung versetzten Harn einen Niederschlag, wäscht diesen mit Wasser aus und löst ihn mit Essigsäure. Die Proben 3, 4 und 7 zeigen dann Eiweissspuren an.

Das Geissler'sche Eiweissreagenspapier und die Stütz'schen Eiweissreagenskapseln bieten, was die Bequemlichkeit betrifft, keinen Vortheil, dagegen haften beiden Mitteln grosse Ungenauigkeiten an. Die erstere Probe beruht darauf, dass bei Gegenwart von Citronensäurelösung und jodkalihaltiger Sublimatlösung im eiweisshaltigen Harn eine Fällung entsteht. Die Kapseln enthalten Citronensäure, Chlornatrium und Quecksilberchlorid und bewirken, dem Harn zugesetzt, ebenfalls Ausfällung der Eiweisskörper.

Nachweis des Globulins.

Um die Gegenwart des, in der Regel mit dem Serumalbumin vereint anzutreffenden Globulins festzustellen, kann man zweckmässig so verfahren. Man filtrire etwa 30—50 ccm Harn und verdünne mit der 10fachen Menge destillirten Wassers; macht sich bei Zusatz von verdünnter Essig- oder Borsäure allmählich eine Trübung oder ein flockiger Niederschlag bemerkbar, so ist mehr oder weniger Globulin vorhanden.

Nachweis von Propepton (Hemialbumose).

Tritt bei der Heller'schen Salpetersäure- oder der Essigsäure-Ferrocyankaliprobe eine deutliche Fällung ein, die beim Erwärmen verschwindet, beim Erkalten wiederkehrt, so spricht dies für Albumose.

Ist neben den Albumosen noch Eiweiss vorhanden, so muss dies durch vorsichtigen Essigsäurezusatz als Niederschlag gewonnen und abfiltrirt werden. Das Filtrat wird mit Kalilauge stark alkalisch gemacht und tropfenweise mit 10^0_0 Kupfersulfatlösung versetzt. Die rothe oder bläulich rothe Färbung (Biuretreaction) spricht für die Gegenwart von Albumose.

Die Albumosen kommen viel seltner und meist nur vorübergehend im Harn vor.

Nachweis von Pepton.

Die Kenntniss der Peptonurie verdanken wir Maixner, v. Jaksch u. a. Sie kommt ohne gleichzeitige Albuminurie vor und tritt vorzugsweise bei Aufnahme des aus zerfallenden Leukocyten und Eiterkörperchen herrührenden Peptons in die Blutbahn auf. Am häufigsten wird die Peptonurie als pyogene Form bei eitrigen Pleuraexsudaten und sonstigen Eiterungen im Körperinnern, sowie bei der croupösen Pneumonie zur Zeit der Lösung beobachtet — also gerade dann, wenn die Bedingungen für den Zerfall der Leukocyten und die Resorption ihrer Producte besonders günstig sind. Nicht jedesmal darf aber der Nachweis von Pepton im Harn den Rückschluss auf innere Eiterung u. dgl. erlauben. Abgesehen von dem schon erwähnten Auftreten des Peptons im Lösungsstadium der Pneumonie, ist es schon bei ganz gesunden Wöchnerinnen gefunden. Immerhin wird die diagnostische Bedeutung des Peptonnachweises in vielen Fällen von Nutzen sein können. Nach v. Jaksch darf z. B. das Fehlen der Peptonurie bei Gegenwart meningitischer Erscheinungen den Ausschlag für die Diagnose der tuberculösen Form geben.

Zu seinem **Nachweis** wird der Harn zunächst völlig eiweissfrei gemacht. Hierzu versetzt man 500 ccm Harn mit etwa 50 ccm concentrirter Natriumacetatlösung und soviel Tropfen concentrirter Eisenchloridlösung, dass die Flüssigkeit eine ausgesprochene Rothfärbung behält. Dann fügt man vorsichtig Natron- oder Kalilauge tropfenweise zu, bis die saure Reaction in eine neutrale übergeht, oder die

Flüssigkeit nur eben noch blaues Lackmuspapier röthet. Nun wird gekocht und nach dem Erkalten filtrirt und zum Schluss mit dem Filtrat, das mit Essigsäure und Ferrocyankali nicht die geringste Trübung geben darf, die oben erwähnte Biuretprobe ausgeführt. Ist Pepton vorhanden, so erfolgt deutliche Roth- oder Violettfärbung (Hofmeister).

Nachweis von Fibrin.

Die im Allgemeinen nur selten im Harn vorkommenden Fibringerinnsel werden abfiltrirt und mit 5% Kochsalzlösung wiederholt ausgewaschen, bis die abstehende Lösung keine Eiweissprobe mehr giebt. Versetzt man nun den auf dem Filter verbleibenden Rückstand mit 1% Sodalösung und kocht, so tritt völlige Lösung ein. Die nach dem Erkalten vorgenommene Heller'sche oder Essigsäure-Ferrocyankaliprobe ergiebt jetzt Eiweissreaction.

Nachweis von Mucin.

Bei manchen Krankheiten der Nieren und besonders der Harnblase ist der Mucingehalt des Harns oft beträchtlich vermehrt. Sehr wahrscheinlich haben wir es mit dem Nucleoalbumin zu thun, von dem später die Rede sein wird.

Zu seinem Nachweis verdünnt man den Harn zunächst mit Wasser, filtrirt und setzt zum Filtrat Essigsäure im Ueberschuss. Bei Anwesenheit von Schleim tritt deutliche Fällung ein, die bei Zusatz von Kalilauge verschwindet, aber aus der Lösung durch Essigsäure auf's neue zum Vorschein gebracht wird.

Zur **quantitativen Bestimmung** der in 24 Stunden ausgeschiedenen Eiweissmenge genügt, wenn es nicht auf sehr exacte Untersuchungen ankommt, die Prüfung mit Esbach's Albuminimeter (Fig. 46). Das einfache und billige Instrument besteht aus einem Reagensröhrchen, an dem die Marken R und U und eine feine Graduirung eingeritzt sind, um den Stand des Eiweissniederschlags scharf bestimmen zu können.

Saurer und nicht stark eiweisshaltiger Harn kann unmittelbar verwandt werden; neutrale und alkalische Harne sind mit Essigsäure anzusäuern; sehr eiweissreiche Harne (an den vorausgeschickten Eiweissreactionen ist dies zu schätzen) müssen auf die Hälfte oder mehr verdünnt werden. Zu der Bestimmung ist stets der aus einer 24stündigen Menge stammende Mischharn zu verwenden, wenn es nicht darauf an-

kommt, den abweichenden Gehalt einzelner Theilmengen kennen zu lernen.

Man benutzt folgendes Reagens: 10 g reine Pikrinsäure und 20 g lufttrockene, chemisch reine Citronensäure werden in 800 ccm Wasser gelöst und bei 15° C. mit Wasser bis zum Gesammtvolum von 1000 ccm versetzt.

Bei der Ausführung der Bestimmung füllt man in den Esbach'schen Cylinder bis zur Marke U den Harn und schichtet darüber bis zur Marke R das Reagens, schliesst dann mit dem Gummipfropfen und kehrt das Röhrchen langsam etwa 15 Mal um. Darnach wird es bei möglichst gleichmässiger Zimmertemperatur 24 Stunden ruhig aufgestellt; der dann an der Theilstrichskala abzulesende Stand des Niederschlags giebt die Zahl von Grammen an, welche in einem Liter des untersuchten Harns enthalten sind.

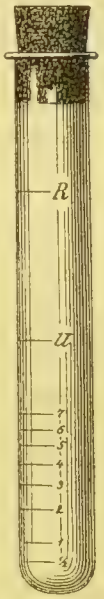

Fig. 46. Esbach's Albuminimeter.

Das Verfahren ist zwar nicht frei von Fehlerquellen, genügt aber völlig für die annähernde Schätzung des Eiweissverlustes und ist in keiner Weise mit der früher üblichen Bestimmung der sog. Volumprocente zu vergleichen, die auf der Abschätzung der Eiweissmenge nach der Höhe des bei der Salpetersäurekochprobe im Reagensglas erhaltenen Niederschlags fusste. Gerade für die Diagnose der „physiologischen Albuminurie" ist die Bestimmung nach Esbach von hohem Werth.

Auf der Thatsache, dass alle Eiweisskörper die Ebene des polarisirten Lichts nach links drehen, beruht die Bestimmung der ausgeschiedenen Eiweissmenge durch Polarisation. Das Verfahren ist rasch und leicht durchführbar, giebt aber ebenfalls nur annähernde Werthe, da auch der eiweissfreie Harn die Lichtebene etwas nach links dreht (s. u.).

Lipurie. Fett kommt bald in Tröpfchen, bald in krystallisirter Form im Harn vor und wird selten und fast nur bei Schwangern, bei der „grossen weissen Niere" und bei Phosphorvergiftung beobachtet. Der weissgelblich getrübte Harn wird beim Umschütteln mit Aether klar. Etwas häufiger kommt Fett im Harn bei solchen Leuten vor, die an **Chylurie**

leiden, d. h. einen fett- und eiweisshaltigen Harn entleeren. Dieser zeigt ein deutlich milchartiges Aussehen und enthält nicht selten lockere, weisslich oder durchsichtig gallertige Gerinnsel (Fibrin). Ab und zu kann der ganze Harn zu einer sehr lockern, die Form des Gefässes annehmenden Masse gerinnen.

Beim Schütteln mit Aether nach vorherigem Zusatz von etwas Natronlauge verliert der Harn das milchartige Aussehen. Das „emulgirte" Fett wird gelöst, eine völlige Klärung bleibt aber meist aus. Neben dem in seiner Menge sehr wechselnden Fettgehalt wird stets Eiweiss in ½—2% und darüber gefunden. Enthält der Harn, wie dies nicht selten der Fall, gleichzeitig Blut — Hämatochylurie —, so erscheint er pfirsichroth und nimmt erst, nachdem sich das Blut am Boden abgesetzt hat, die gelblich weisse, milchähnliche Beschaffenheit an.

Der eben beschriebene Harn wird fast ausschliesslich bei Tropenbewohnern oder solchen Menschen beobachtet, die früher dort (besonders in China, Japan, Aegypten, Brasilien u. a. gelebt haben (s. S. 68). Brieger u. a. haben Chylurie aber auch bei Europäern beobachtet, die nie in den Tropen gewesen waren. Dies sind aber äusserst seltene Ausnahmen.

Hämaturie, Hämoglobinurie.

Blutig rother Harn enthält entweder reines, aus den Nieren und Harnwegen stammendes Blut oder gelösten und anderweit umgewandelten Blutfarbstoff; im ersten Fall handelt es sich um Hämaturie, im zweiten um Hämo- oder Methämoglobinurie.

Bei der Hämaturie ist der Harn hell- oder dunkelroth, deutlich blutig, dichroitisch und enthält bisweilen breite, etwas zerrissene Blutklumpen (Blasenblutung) oder regenwurmähnliche Blutgerinnsel (Nierenbeckenblutung), die schon als solche mit entleert sind, oder es treten erst später Gerinnungen ein.

Ueber die Bestimmung des Sitzes der Blutung kann gewöhnlich erst das Mikroskop sicher entscheiden. Hämaturie kommt vor bei Tripper, acutem Blasenkatarrh, Stein- und Geschwürsbildungen der Blase und im Nierenbecken, Tuberculose und Neubildungen des Harnapparats.

Chemischer Nachweis des Blutfarbstoffes.

1. **Heller**'sche Probe. Der Harn wird mit Kalilauge stark alka-

lisch gemacht und gekocht. Beim Erkalten wird der Blutfarbstoff von den ausfallenden Erdphosphaten mitgerissen und färbt die letzteren, sonst weiss erscheinenden Flocken braun- oder mehr granatroth.

2. **Almén**'sche Probe. Man bringt in ein Reagensglas gleiche Volumina alten verharzten Terpentinöls und frischer Guajactinctur und schüttelt, bis eine Emulsion entsteht. Hierzu setzt man den Harn vorsichtig zu. Bei Gegenwart von Blut zeigt sich ein anfangs blaugrüner, bald rein hell- oder dunkelblauer Ring und beim Schütteln der ganzen Mischung eine diffuse blaue Färbung. Der zu prüfende Harn muss deutlich sauer sein und bei alkalischer Reaction mit etwas Essigsäure angesäuert werden. Gegenwart von Eiter, ohne Blut, kann bei diesem Verfahren einen schwach blauen, rasch verschwindenden Ring veranlassen.

Während die Diagnose der Hämaturie aus dem Aussehen des Harns und der chemischen Untersuchung oft schon mit absoluter Sicherheit gestellt werden kann, ist die Diagnose der Hämoglobinurie, die als Folge der Hämoglobinämie (s. S. 121) eintritt, in der Regel erst durch die mikroskopische und spektroskopische Prüfung festzustellen (s. u.).

Gallenfarbstoffe. Diese treten im Harn als Bilirubin, dessen Oxydationsproducte das Biliverdin, Bilifuscin und Biliprasin darstellen, oder als Urobilin s. Hydrobilirubin auf, welches durch Reduction aus Gallen- und Blutfarbstoff gebildet wird. Gallenfarbstoffhaltiger Harn erscheint hell oder dunkelbierbraun und giebt beim Schütteln einen gelben oder gelbgrünlichen Schaum.

Nachweis des **Bilirubins.**

1. **Chloroformprobe.** Man giebt zu ½ Reagensglas Harn etwa 10 Tropfen Chloroform und schüttelt kräftig durch. Das fein vertheilte Chloroform reisst den Farbstoff mit sich und erscheint als dichter canariengelber Niederschlag.

2. **Gmelin**'sche Probe. Auf einige Cubikcentimeter reiner Salpetersäure, die mit 1—2 Tropfen rauchender versetzt sind, schichtet man durch vorsichtigen Zusatz mit der Pipette den Harn auf. An der Berührungsstelle bildet sich ein grüner, blauer, violetter, rothgelber Farbenring. Nur der grüne Ring ist beweisend, blaue und rothe können auch durch Indikan oder Urobilin bewirkt werden.

3. **Gmelin-Rosenbach**'sche Filterprobe. Nachdem der Harn durch ein kleines Filter gegeben, wobei dieses kräftig gelb gefärbt ist, betupft man die Innenseite des Filters mit obigem Salpetersäuregemisch;

man wird bei Gegenwart von Gallenfarbstoff bald ein lebhaftes Farbenspiel von grün bis roth wahrnehmen. Die Probe ist äusserst scharf und sehr empfehlenswerth.

4. In jüngster Zeit hat **Rosenbach** statt der Salpetersäure 5% Chromsäurelösung vorgeschlagen, bei der ausschliesslich eine rein grüne Färbung erzeugt wird. Man muss aber stets nur 1 Tropfen vorsichtig zusetzen. Auch die Filterprobe eignet sich dazu.

Nachweis des **Urobilins.**

Man setze zum Harn 2—5 Tropfen 10% Chlorzinklösung, sodann soviel Ammoniak, bis sich das ausgefällte Zinkoxyd wieder löst. Ist in der von den ausfallenden Phosphaten abfiltrirten Flüssigkeit, beim Betrachten gegen einen dunkeln Hintergrund, grüne Fluorescenz wahrzunehmen, so ist die Gegenwart von Urobilin erwiesen. (Fr. Müller.)

Das **Bilirubin** tritt bei jedem Icterus auf und wird nach der Resorption der Galle in's Blut, wenn deren Abfluss in den Darm durch irgend welche Ursache verlegt ist, mit dem Harn ausgeschieden.

Das **Urobilin** hat mit dem Icterus an sich nichts zu thun, wird vielmehr erst im Darm unter der Einwirkung der Fäulnissbakterien durch Reduction aus dem Bilirubin gebildet und fehlt demgemäss in der Regel dann, wenn durch Neubildungen, Gallensteine u. s. f. ein langdauernder Verschluss des Ductus choledochus bewirkt und der Gallenzufluss zum Darm aufgehoben ist. Für die obige, besonders von Fr. Müller vertretene Anschauung spricht die Thatsache, dass der Darm und Harn der Neugeborenen, bei denen von einem Einfluss der Fäulnissbakterien noch nicht die Rede sein kann, stets frei von Urobilin gefunden wird, dass ferner nach dem wieder frei gewordenen Gallenabfluss zum Darm mit einem Schlage sehr grosse Mengen Hydrobilirubin auftreten. Ausser bei Icterus ist es besonders im Fieberharn anzutreffen. Es bildet sich oft erst im Harn beim Stehen an der Luft aus dem Urobilinogen.

Neben den Gallenfarbstoffen kommen auch die Gallensäuren im Harn vor (Icterus).

Nachweis mit der **Pettenkofer**'schen Probe.

Einige Tropfen Harn werden mit einem Korn Rohrzucker versetzt und auf einem Porzellanschälchen mit einem Tropfen gesättigter Schwefelsäure bei milder Wärme eingedampft. Bei Anwesenheit

von Gallensäuren zeigt sich lebhafte Purpurfarbe, die in Purpurviolett übergehen kann. (Da durch andere Körper bisweilen ähnliche Reactionen bedingt werden, ist zu exacten Bestimmungen ein umständlicheres Verfahren zur Ausscheidung von Indikan, Eiweiss, Fett u. a. nöthig, worüber die grösseren Lehrbücher Auskunft geben.)

Indikanurie.

Das auf die Eiweissfäulniss im Darm zurückzuführende, auch im normalen Harn stets vorhandene Indikan kann bei krankhaften Vorgängen im Magendarmcanal, insbesondere bei solchen, die zu stärkerer Eiweissfäulniss im Darm führen (Darmeinklemmung u. s. f.), sowie bei putriden Eiterungen in anderen Körpertheilen, hochgradig vermehrt sein. Obwohl auch bei solchen Störungen die Indikanausscheidung sehr wechselnd ist, erlaubt eine sehr starke Reaction doch den Rückschluss auf abnorm starke Eiweisszersetzung im Darm oder in anderen Körpertheilen.

Bei dieser wird zunächst Indol gebildet, das nach der Resorption zu Indoxyl oxydirt und an die Schwefelsäure des Harns gebunden als indoxylschwefelsaures Kalium ausgeschieden wird.

Nachweis des **Indikans** nach **Jaffe.**

Nachdem man den Harn durch Zusatz von 10% Bleizuckerlösung (¼ seines Volums) und Filtriren von verschiedenen, die Reaction störenden Körpern befreit hat, versetzt man das Filtrat mit dem gleichen Theile gesättigter reiner Salzsäure (Spaltung) und 1—2 Tropfen einer zur Hälfte verdünnten, concentrirten Chlorkalklösung (Oxydation). Bei weiterer Zugabe von dieser Lösung erscheint bei Gegenwart von Indikan, zuerst ein blaugrünlicher Farbenton, später deutliche Blaufärbung. Schüttelt man nun mit einer geringen Menge Chloroform, so setzt sich das Indigo als blauer Niederschlag ab.

Die normaler Weise im Harn vorkommenden Indikanmengen lassen bei dieser Probe nur eine rosa oder schwache violette Färbung auftreten.

Selten wird eine tiefe **Schwarzfärbung** des Urins durch **Indikan** hervorgerufen, so dass eine Verwechslung mit dem gleich zu besprechenden Melanin nahe liegt.

Der Urin ist in solchen Fällen, wie auch bei der echten Mela-

nose, zur Zeit der Entleerung nur dunkelröthlich oder mehr braun, und wird erst beim Stehen, oder beim Kochen und Zusatz von Salpetersäure dunkelschwarz. Auch durch Zusatz von Chromsäure, Schwefelsäure, Chloroform und bei der Jaffe'schen Indigoprobe kann die dunkle Färbung fortbestehen oder verstärkt werden.

Fällt man aber durch Kalkmilch das Indikan aus, und unterbleibt jetzt die Schwarzfärbung, so ist als deren Ursache die Indikanurie erwiesen. (Senator.)

In seltenen Fällen tritt das Indigo (**Harnblau,** Virchow) als solches im Harn auf und kann dann entweder den ganzen Harn bläulich färben oder, was relativ häufiger geschieht, in blauen Flocken, die zarte, indigoblaue Nadeln in sternförmiger Gruppirung zeigen, zu Boden sinken. Der Harn wird gewöhnlich klar und blass gelassen und bietet erst nach einiger Zeit den blauen Farbenton dar (Virchow). Es kann aber auch ein gesättigt blauer Harn, gleich als solcher, frisch gelassen werden (Litten). Meist handelt es sich in solchen Fällen um gewöhnliche, pigmentfreie Magen- und Leberkrebse.

Auch bei der **Melanurie** ist der frische Urin meist hellgelb, gelbbraun und völlig klar und wird erst beim Stehen oder nach Zusatz oxydirender Mittel tief schwarz und undurchsichtig; selten zeigt er schon bei der Entleerung einen tintenähnlichen Farbenton. Im ersten Falle wird der Farbstoff als Melanogen, im zweiten als Melanin ausgeschieden. Das Melanogen ist ein farbloses Chromogen, das erst durch Oxydation tiefschwarz wird. Bromwasser, Chromsäure, Salpetersäure, Eisenchlorid u. a. entwickeln das Melanin sofort. Verwechslungen mit Indikanurie können durch vorheriges Ausfällen des Indikans vermieden werden (s. o.).

Der echten Melanurie kommt eine hohe semiotische Bedeutung für die Diagnose melanotischer Geschwülste, die in inneren Organen und zwar in erster Linie in der Leber sitzen, zu. Ausnahmen (Litten, Senator) sind so vereinzelt, dass sie diagnostisch kaum in Betracht kommen.

Aenderungen im Aussehen und chemischen Verhalten des Harns durch gewisse in den Körper aufgenommene Arzneimittel.

1. Durch Rhabarber- und Sennagaben wird der Harn stark gelb gefärbt in Folge der Anwesenheit von Chrysophansäure. Ver-

setzt man eine Harnprobe mit Kalilauge, so tritt lebhafte Rothfärbung ein, die bei Säurezusatz wieder verschwindet.

2. Nach **Santonin** wird ähnliche Gelbfärbung beobachtet, die bei Kalilaugenzusatz in einen rosarothen Ton übergeht. Schüttelt man den mit Aether versetzten Harn, so bleibt der Aether farblos, während er beim Schütteln mit Rhabarber- oder Sennaharn gelb wird, und der Zusatz von Kalilauge zu dem abgeschütteten gelbgefärbten Aether, deutliche rothe Färbung an der Grenze bewirkt (Penzoldt).

3. **Tannin**haltiger Harn färbt sich bei Zusatz von verdünnter Eisenchloridlösung graugrünlich bis schwärzlichblau.

4. **Copaiva-Balsam**-Harn giebt beim Kochen und Säurezusatz ab und zu eine deutliche Trübung, die im Gegensatz zur Eiweissfällung durch Alkohol gelöst wird.

Zusatz von Salzsäure färbt den Harn schön roth, bei gleichzeitigem Erhitzen violett.

5. Der nach reichlichen **Antipyrin**gaben hell bis dunkel blutrothe Harn, der nicht selten sogar Dichroismus zeigt, wird bei Zusatz verdünnter Eisenchloridlösung tief braunroth.

6. Nach **Naphtalin** nimmt der Harn eine sehr dunkle Färbung an; bei Zusatz von einigen Tropfen Ammoniak ist blaue Fluorescenz zu beobachten.

7. Bei Gegenwart von **Salicylsäure** im Harn bewirkt Eisenchloridzusatz zunächst einen gelblichen, von Eisenphosphaten herrührenden Niederschlag und bei weiterem Zusatz lebhafte Blauviolettfärbung. Handelt es sich um den Nachweis sehr geringer Mengen, so muss man, nach vorheriger Ansäuerung des Harns mit etwas Schwefelsäure, demselben ein gleiches Volum Aether zusetzen und durch Schütteln die Salicylsäure entziehen. Dieselbe geht an den Aether über, den man abgiesst und mit Eisenchloridlösung behandelt.

8. Nach der Aufnahme von **Carbol** durch Einnehmen, Einathmen oder Resorption von Wund- und Geschwürsflächen, erscheint der Harn braungrün und wird bei längerem Stehen noch dunkler grünlich.

Versetzt man eine Probe davon im Reagensglas mit Bromwasser, so bildet sich ein hellgelber Niederschlag, in dem sich nach und nach glänzende Krystalle in Blättchen und Nadelform abscheiden.

9. **Jodkalium**haltiger Harn, mit einigen Tropfen rauchender Salpetersäure und etwa $^1/_3$ seines Volumens Chloroform versetzt, giebt beim Schütteln prächtige roth-violette Färbung des abscheidenden Chloroforms. Statt des letzteren Körpers kann man auch Schwefelkohlenstoff benutzen, dessen widerlicher Geruch aber sehr stört.

Noch schärfer ist folgende Probe. Man setze zu der Harnprobe einige Tropfen Stärkekleister und unterschichte etwas rauchende Salpetersäure. Beim Umrühren tritt ein tiefblauer Ring auf, der noch einen Gehalt von 1 mg Jod anzeigt.

10. **Bromkalium** weist man nach, indem man den Harn mit Chlorwasser versetzt und darnach mit Chloroform schüttelt. Beim Absetzen zeigt sich letzteres durch Brom dunkelgelb gefärbt.

Glykosurie und Diabetes mellitus.

Der im menschlichen Harn auftretende Zucker ist Traubenzucker. Die Frage, ob derselbe in kleinen Mengen als normaler Harnbestandtheil anzusehen ist, scheint auch heute noch ungelöst. Da der Traubenzucker im Blute sich regelmässig zwischen 0,5 bis 2,0 p. mille findet, sollte man von vornherein sein Auftreten im Harn erwarten dürfen. Aber bis heute stehen sich die Ansichten namhafter Forscher unmittelbar gegenüber. Während Brücke, Meissner u. a. das regelmässige Vorkommen nachgewiesen zu haben glauben, sprechen sich Maly, Seegen, Külz u. a. auf Grund ausgedehnter, an grossen Harnmengen vorgenommener Untersuchungen gegen die Richtigkeit einer solchen Annahme aus. Die Entscheidung dieser für die Physiologie und für die praktische Medicin gleich wichtigen Frage ist durch weitere Erfahrungen, die man bezüglich der reducirenden und die Ebene des polarisirten Lichts rechtsdrehenden Substanzen gemacht hat, wesentlich erschwert. Es ist erwiesen, dass der Harn des Gesunden vorzugsweise durch seinen Gehalt an Harnsäure, Kreatinin und Verbindungen der Glykuronsäure eine deutliche Reductionskraft besitzt, dass die letztere, sehr wahrscheinlich ein Zwischenproduct des Stoffwechsels sowohl nach Fleisch- als Kohlehydratnahrung, eine rechtsseitige Circumpolarisation zeigt, dass endlich durch reichliche Fleischkost und besonders durch Fieber die Ausscheidung reductionsfähiger Körper gesteigert wird.

Seit E. Fischer als eine charakteristische Eigenschaft des von ihm entdeckten Phenylhydrazins das Verhalten feststellte, dass dieser Körper mit dem Zucker gelbgefärbte, krystallinische, durch hohen Schmelzpunkt ausgezeichnete Verbindungen — die sog. Azone — eingeht, schien eine besonders scharfe, durch anderweite im Harn auftretende Körper nicht gestörte Methode für den Nachweis kleinster Zuckermengen geboten zu sein. Aber diese Hoffnung hat gelitten, seit von Thierfelder nachgewiesen wurde, dass die Gly-

kuronsäure ebenfalls mit dem Phenylhydrazin die gleichen krystallinischen Verbindungen bildet. Indess scheint insofern ein verwerthbares Unterscheidungsmerkmal zu bestehen, als diesen Krystallen ein weit niedrigerer Schmelzpunkt eigen ist.

Mit Berücksichtigung dieses Unterschiedes fand Moritz bei völlig Gesunden regelmässige Bildung von Phenylglykosazonkrystallen, die vor allem durch ihren hoch (zwischen 196 bis 205°) gelegenen Schmelzpunkt charakterisirt waren. Auch mit der Gährungsmethode, auf die wir unten eingehender zurückkommen, gelang es Moritz, bei 6 völlig gesunden Männern, die bei üppiger Mahlzeit grössere Mengen süssen Nachtischs von Fruchteis und Sekt zu sich nahmen, 3 Mal einen deutlichen, zum Theil starken Ausschlag zu erzielen, während die Nylander'sche Probe (s. diese) sogar 4 Mal positiv ausfiel. Durch dies Ergebniss ist die Möglichkeit der vorübergehenden Nahrungsglykosurie (*G. alimentaire* Cl. Bernard's), auf's neue erwiesen und zwar für solche Gelegenheiten, wie sie im gewöhnlichen Leben doch recht oft wiederkehren. Weitere Nachuntersuchungen wären aber gerade hier am Platz.

Bei dem **Diabetes mellitus** ist das Bild ein wesentlich andres. Hier handelt es sich um eine chronische Krankheit, bei der regelmässig mehr oder weniger grosse, durch die unten anzugebenden Methoden meist leicht nachweisbare Zuckermengen ausgeschieden werden. Der Organismus ist nicht mehr im Stande, den aus den Kohlehydraten stammenden Traubenzucker zu verbrauchen und besitzt die krankhafte Fähigkeit, selbst bei ausschliesslicher Fleischkost Zucker zu bilden, dessen Menge unmöglich aus dem geringen Kohlehydratgehalt des Fleisches abzuleiten ist und bei vermehrter Fleischkost oft regelmässig anwächst. Durch die ausgezeichneten Versuche von v. Mering und Minkowski ist die klinische und pathologisch-anatomische Wahrnehmung, dass das Pankreas beim Diabetes mellitus gelegentlich eine bedeutungsvolle Rolle spielt, glänzend gesichert. Nach der Entfernung der Bauchspeicheldrüse tritt regelmässig echte Zuckerharnruhr ein.

Beim Diabetes wird ein abnorm blasser, klarer und saurer Harn in meist beträchtlich vermehrter Menge gelassen, die zwischen $1\frac{1}{2}$—2 und 10 Litern schwanken kann. Das spec. Gewicht ist stets erhöht, wechselt zwischen 1020—1060. Der Geruch ist in der Regel

etwas fade oder erinnert an Obst. Die Zuckerausscheidung kann von eben nachweisbaren Mengen bis zu 10% betragen. Sie wird durch die Nahrung sehr wesentlich beeinflusst, indem durch die Zufuhr von Kohlehydraten der Gehalt an Zucker erhöht und durch strenge Fleischkost ganz zum Verschwinden gebracht werden kann (leichte Form), oder auch bei solcher fortdauert und bei gesteigerter Fleichkost erhöht wird (schwere Form).

Auch fleissiges Spazierengehen und sonstige körperliche Uebungen setzen in der Regel die Zuckerausscheidung herab, dagegen kann sie durch übermüdende körperliche Anstrengungen (Külz) und durch Gemüthsbewegungen vermehrt werden.

Für die Diagnose der sog. „leichten Form" ist von Bedeutung, dass der Harn nur zu gewissen Tageszeiten Zucker enthält, zu andern ganz zuckerfrei ist. Sehr gewöhnlich aber findet man den Zucker, wenn man den $^1/_2$—1 Stunde nach dem ersten Semmelfrühstück gelassenen Harn untersucht, da der Zucker viel leichter in den Harn übergeht, wenn die Kohlenhydrate nüchtern genossen sind (Külz, Worm-Müller). Will man also die Prüfung an einer Harntheilprobe ausführen, so sorge man dafür, dass man wenigstens den Frühstücksharn zur Untersuchung erhält. Aber entschieden sicherer geht man vor, wenn man eine Probe der 24stündigen Gesammtmenge untersucht, da man auf diese Weise auch allein einen Ueberblick über die in 24 Stunden ausgeschiedene Gesammtmenge des Zuckers gewinnen kann. Denn abgesehen davon, dass manche Einzelproben stark zuckerhaltig, andere ganz zuckerfrei sein können, ist der Procentgehalt der ersteren ebenfalls sehr wechselnd. Nach vielfältigen Erfahrungen, die an grossen Untersuchungsreihen gewonnen sind, kann man sich aber schon, wenn die 24stündige Gesammtmenge und deren specifisches Gewicht bekannt sind, eine annähernde procentuale Schätzung erlauben.

Bei $1^1/_2$ L. Menge u. 1030 sp. G. beträgt der Zuckergehalt etwa 1—2 %,
- 3 - - - 1030 - - - - - meist über 5 %,
- 3 - - - 1025 - - - - - etwa 3—4 %,
- 6—8 - - - 1030 - - - - - meist über 8 %.
(Naunyn).

Findet man durch die gleich zu beschreibenden Zuckerproben nur geringe Mengen, so soll man mit der Diagnose des Diabetes mellitus vorsichtig sein und sich gegenwärtig halten, dass die Möglichkeit einer physiologischen bez. vorübergehen-

den, alimentären Glykosurie vorliegen kann. In solchen Fällen ist die wiederholte Zuckerprüfung geboten und zu untersuchen, ob durch Darreichung von Kohlenhydraten, vor allem durch Rohrzucker (Külz), der Procentgehalt des Harns an Traubenzucker rasch erhöht wird.

In manchen schweren Fällen besteht gleichzeitig Albuminurie; sie folgt bisweilen einer strengen, zur raschen Unterdrückung der Glykosurie eingeleiteten Cantani'schen Fleischcur. Wo sie besteht, ist das Eiweiss unbedingt zu entfernen.

Zu diesem Zweck wird der Harn gekocht und die beginnende Trübung durch vorsichtigen, tropfenweise bewirkten Zusatz von Essigsäure in einen Niederschlag verwandelt. Nach kurzem Aufkochen wird filtrirt. Ist das Filtrat völlig klar, so ist alles Eiweiss ausgeschieden.

Qualitativer und quantitativer Nachweis des Zuckers.

Derselbe beruht auf folgenden Eigenschaften des Zuckers:

1. In alkalischer Lösung reducirt er verschiedene Metalloxyde, wie Kupfer- und Wismuthoxyd.
2. Er wird aus Lösungen in der Wärme durch Kalilauge zersetzt, unter der Bildung eines gelb- oder röthlichbraunen Niederschlags.
3. Mit ihm bildet das Phenylhydrazin gelbgefärbte, in Wasser fast unlösliche, krystallinische Verbindungen, die sogenannten Azone.
4. Durch Hefe wird er in Alkohol und Kohlensäure gespalten.
5. Er dreht die Ebene des polarisirten Lichts nach rechts.

Zuckerproben.

1. Trommer'sche Probe.

Der Harn wird mit Kali- oder Natronlauge ($^1/_4$—$^1/_3$ seines Volums) alkalisch gemacht, sodann unter stetem Schütteln so lange tropfenweise mit 10% Kupfersulfatlösung versetzt, wie in Lösung bleibt. Darauf erhitzt man den oberen Theil, bis ein gelbrother Niederschlag erscheint. Nun lässt man die weitere Entwicklung von selbst vor sich gehen. Auch in der übrigen, bisher blauen Flüssigkeitssäule schreitet die Reduction weiter fort. Der gelbrothe Niederschlag wird von Kupferoxydulhydrat, der mehr röthliche von Kupferoxydul gebildet.

Einfache Gelbfärbung ist nicht entscheidend, ebenso wenig eine erst später auftretende Fällung.

Tritt schon vor dem Kochen ein kräftiger gelbrother Niederschlag ein, so ist es sehr wahrscheinlich, dass der Harn Zucker enthält. Aber man darf nicht ausser Acht lassen, dass schon der normale Harn eine Reihe reducirender Körper enthält (Harnsäure, Kreatinin, Glykuronsäure), die u. U. eine störende Rothfärbung geben können, und dass auf der anderen Seite selbst bei Gegenwart kleiner Zuckermengen das gebildete Kupferoxydul durch das Kreatinin in Lösung gehalten werden und die maassgebende Färbung ausbleiben kann.

Unter 0,5 % Zucker haltige Harne geben die Probe nicht sehr deutlich.

2. Probe mit Fehling'scher Lösung (siehe unter 9).

Von dieser zum Titriren gebrauchten Lösung wird dem Harn tropfenweise so viel zugesetzt, als gelöst bleibt. Dann erhitzt man an der Oberfläche der Flüssigkeitssäule, wie bei 1 beschrieben, und lässt die in gleicher Weise auftretende Reaction (gelbrother Niederschlag) sich weiter entwickeln.

Die Probe ist in sofern bequem, als man nur die eine Lösung zuzusetzen hat; indess wird dieser Vortheil durch die beschränkte Haltbarkeit der Lösung aufgewogen. Im übrigen leidet die Prüfung an den unter 1. angegebenen Mängeln.

3. Moore'sche Probe.

Der mit Kalilauge stark alkalisch gemachte Harn wird gekocht. Bei Gegenwart von Zucker tritt ausser deutlichem Caramelgeruch eine mehr oder weniger starke Braunrothfärbung ein. Zarter gelingt die Probe, wenn man über die Harnprobe etwas Kalilauge schichtet und nur die Berührungstelle erhitzt; es bildet sich dann ein scharfer, braunrother Ring. Zur Orientirung ist die nicht besonders scharfe Probe durchaus zu empfehlen. Bei einem Zuckergehalt unter 0,5% erfolgt kein deutlicher Ausschlag.

4. Böttcher'sche Probe.

Der stark alkalisch gemachte Harn wird nach Zusatz einer Messerspitze basisch-salpetersauren Wismuthoxyds gekocht. Bei Gegenwart von Traubenzucker tritt ein tiefschwarzer Niederschlag von Wismuthoxydul auf.

[Für diese Methode gilt, was Schärfe und Sicherheit betrifft, das schon bei 1. Gesagte.

5. Nylander'sche Probe, eine höchst beachtenswerthe Modification der vorigen.

Von einer aus 2,0 basisch salpetersaurem Wismuth, 4,0 Seignettesalz und 100,0 Natronlauge (von 8%) bestehenden Lösung setzt man dem Harn $^1/_{10}$ seines Volums zu und kocht einige Minuten. Es beginnt eine grauschwärzliche Färbung der ganzen Mischung, die bald in ein tiefes Schwarz übergeht.

Die Probe ist weit empfindlicher als die bisher angeführten und zeigt in gewöhnlichen Harnen noch einen Zuckergehalt von 0,05%, bei concentrirteren erst von 0,1% an.

Eine schwache Reaction können sogar zuckerfreie Harne zeigen, besonders wenn Arzneikörper, wie Rhabarber und Senna, Antipyrin, Salicylsäure und Terpentin dem Körper einverleibt sind: alle diese Körper können Wismuthoxyd bis zu einem gewissen Grade reduciren.

Bei Berücksichtigung dieser Verhältnisse ist die Nylander'sche Probe gerade für den prakt. Arzt äusserst empfehlenswerth. Sie ist bequem auszuführen und dadurch ausgezeichnet, dass die klare Lösung sich viele Monate völlig tadellos hält.

6. Phenylhydrazinprobe nach v. Jaksch.

Der Harn wird mit der gleichen Menge Wasser verdünnt, mit 2 Messerspitzen Phenylhydrazinchlorhydrats und 4 Messerspitzen essigsauren Natrons versetzt und 20 Minuten lang im Wasserbade gekocht. Nach dem Abkühlen in Wasser entsteht bald sofort ein Niederschlag, der mikroskopisch aus gelben Nadeln gebildet erscheint, oder es zeigen sich die Krystalle erst im Bodensatz.

Die Probe ist wohl ziemlich scharf, aber für Zucker nicht immer entscheidend, da, wie schon oben berührt, auch die Glykuronsäure ähnliche, nur durch niedrigeren Schmelzpunkt unterschiedene Krystallbildungen eingeht. Für den Arzt dürfte jedenfalls nur die Ausscheidung reichlicher gelber Krystalle maassgebend sein, da eine schwache Reaction fast in jedem normalen Harn eintritt. Der Nylander'schen Probe steht sie also an Zuverlässigkeit und Bequemlichkeit weit nach.

7. Die **Gährungsprobe** ist unbedingt die sicherste Methode für den Zuckernachweis im Harn, und sollte in jedem nur irgend zweifelhaften Falle auch vom prakt. Arzte ange-

wandt werden. Sie zeigt noch 0,1% Traubenzucker unzweideutig an und ist in bequemster Art ausführbar. Als einziger Nachtheil ist anzuführen, dass man bei geringen Zuckermengen erst nach 18—20 Stunden die Frage entscheiden kann.

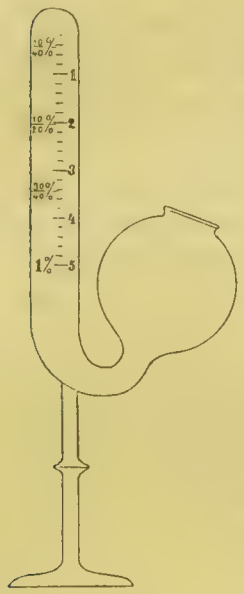

Fig. 47
Einhorn's Gährungssaccharometer.

Zur Ausführung der Methode verwendet man sog. Gährungsröhrchen; am praktischsten sind die Einhorn'schen, da mit ihnen gleich eine quantitative Bestimmung mit annähernder Wahrscheinlichkeit ermöglicht ist. Fig. 47 zeigt das letztere. Man füllt in die kuglige Ausbuchtung des offenen Schenkels den mit einem Stückchen frischer Presshefe durchgeschüttelten, luftblasenfrei gewordenen Harn und lässt durch vorsichtige Neigung das Gemisch in den senkrechten Schenkel einfliessen, was sehr leicht so auszuführen ist, dass alle Luft hieraus entweicht. Man lässt den kleinen Apparat bei etwa 15° R. ruhig stehen und liest nach 15—20 Stunden an der Skala des aufsteigenden Schenkels ab, ob und wie viel Kohlensäure entwickelt worden ist und welcher Procentgehalt an Zucker dem CO_2 Volum entspricht.

Da der Einhorn'sche Apparat nur 1% Zucker anzeigt, muss man u. U. verdünnten Harn benutzen. Es empfiehlt sich, bei einem spec. Gew. von 1018—1022 2fach, bei 1022—1028 5fach, darüber 10fach zu verdünnen. Der angezeigte Procentgehalt ist dann je nach der Verdünnung mit 2, 5 oder 10 zu multipliciren.

Ganz praktisch ist der Vorschlag von Moritz. Man benutzt ein gewöhnliches Reagensrohr, das mit einem Hefe-Harngemisch etwa zu $^3/_4$ und durch Zugiessen von Quecksilber bis zum Ueberlaufen gefüllt wird. Alsdann wird es mit einem durchbohrten Gummistöpsel geschlossen, in den ein U-förmiges Glasröhrchen eingelassen ist. Das gebogene Röhrchen füllt sich mit dem Harngemisch. Der dann völlig luftleer gewordene Apparat wird umgedreht, so dass das sofort abgesetzte Quecksilber den unteren Theil des Reagensglases und U-Röhrchens einnimmt. Durch die entwickelte, am geschlossenen oberen Ende angesammelte Kohlensäure wird Quecksilber ausgetrieben und mit voller Sicherheit der Zuckergehalt bewiesen. 2% Hefezusatz reichen für die Bestimmung aus.

Bei dem Gährungsverfahren können kleinste Zuckermengen durch die „Selbstgährung der Hefe“ vorgetäuscht werden. Für die Praxis kann dieser Punkt fast stets ausser

Betracht bleiben. Will man aber ganz sicher gehen, so stelle man ein zweites Röhrchen mit einem Gemisch von Hefe und völlig gesundem Harn zur Controle auf. Bleibt in diesem jede Spur von Gährung aus, so darf die in dem andern entwickelte CO_2 mit unumstösslicher Sicherheit auf Zucker bezogen werden. Auch kann man durch vorheriges 10 Minuten langes Auskochen des Harns die Gasentwicklung fast völlig vermeiden.

8. Nachweis mit dem Polarisationsapparat.

Nächst der Gährungsprobe kommt der Polarisation zur Bestimmung des Vorhandenseins von Traubenzucker im Harn eine Hauptstelle zu. Man benutzt gewöhnlich den sogenannten Halbschattenapparat, mit dem die specifische „Rechtsdrehung“ des Traubenzuckers leicht erkannt werden kann; 0,1% Gehalt wird sicher nachgewiesen.

Die Polarisation hat gleichzeitig den Vortheil vor allen bisher genannten Methoden voraus, dass sie die quantitative Bestimmung sofort zulässt.

Es ist aber zu beachten, dass der Harn völlig klar sein muss, da jede Trübung Licht absorbirt. Die Klärung wird am einfachsten durch Zusatz von $^1/_{10}$ Volum Bleiacetat bewirkt, das bei der späteren Rechnung berücksichtigt werden muss. Ferner muss das u. U. vorhandene Eiweiss nach dem oben angegebenen Verfahren entfernt werden.

Zur Ausführung dieser Methode ist der von Schmidt und Haensch in Berlin fabricirte „Halbschattenappart neuester Construction“ am meisten zu empfehlen, der im Gegensatz zu dem gewöhnlichen Apparat nach Mitscherlich kein Natriumlicht erfordert, sondern das gewöhnliche weisse einer Gas- oder Petroleumflamme. Der Apparat zeigt Traubenzucker (und Eiweiss) bis zu 0,1% an.

Gebrauchsanweisung:

Die Lampe ist ca. 30 cm vom Apparat entfernt aufzustellen, derart, dass das beste Licht in das Beleuchtungssystem des Apparates fällt. Beobachtet man nun durch das Instrument, bevor die Röhre B eingelegt ist, so muss man ein klares, kreisförmiges, von einem scharfen, senkrechten Striche durch die Mitte in 2 gleiche Hälften getheiltes Gesichtsfeld vor sich haben. Erscheint das Gesichtsfeld nicht klar, so ist das Fernrohr O am Auge so lange auszuziehen oder einzuschieben, bis diese Trennungslinie des Halbschattennikols P vollkommen scharf hervortritt. Die Ablesung von der Scala S geschieht mittels der Lupe L, welche so lange ausgezogen oder eingeschoben wird, bis man die Scala vollkommen

deutlich erkennt. Steht hierbei der Nullpunkt des Nonius genau auf dem Nullpunkt der Scala S, derart, dass beide Striche genau eine gerade Linie bilden, so befindet sich der Apparat genau in der Nulllage und beide Hälften des Gesichtsfeldes sind vollständig gleich hell. Dreht man den Trieb K etwas von links nach rechts, so erscheint die linke Hälfte des Gesichtsfeldes dunkel, die rechte dagegen hell. Dreht man umgekehrt



Fig. 48.
Polarisationsapparat.

von der Nulllage aus den Trieb etwas von rechts nach links, so ist die rechte Hälfte dunkel und die linke hell.

Bringt man nun in den in der Nulllage befindlichen Apparat die mit zuckerhaltigem Harn gefüllte Beobachtungsröhre B, so wird das Gesichtsfeld nicht mehr völlig klar erscheinen: es ist also zunächst unbedingt erforderlich, dasselbe in der ursprünglichen Deutlichkeit durch Verschieben des Fernrohrs herzustellen. Dann wird man die eine Hälfte des Gesichtsfeldes dunkel, die andere hell sehen. Um den Zuckergehalt zu ermitteln, muss man den Trieb K so weit drehen, bis beide

Gesichtsfeldhälften wieder völlig gleich erscheinen; bei einer kleinen Drehung nach links oder rechts müssen dann wieder dieselben Unterschiede auf dem Gesichtsfeld eintreten, wie bei dem in der Nulllage sich befindlichen Apparate ohne Röhre mit Flüssigkeit.

Die Scala giebt nun direct den Procentgehalt von Harnzucker an. Die Ablesung geschieht (hierzu Fig. 49) in folgender Weise: Jedes Intervall an der Scala = ½% Harnzucker; auf dem Nonius sind 4 solche Intervalle in 5 Theile getheilt. Angenommen, die Stellung der Scala mit Nonius hätte bei der Gleichheit der Gesichtsfeldhälften folgendes Bild ergeben:

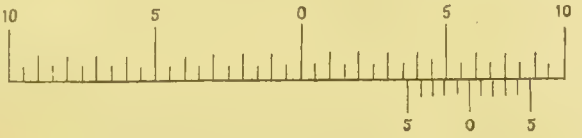

Fig. 49.

so sieht man zunächst, dass 5 ganze Grade = 5% den Nullpunkt des Nonius passirt haben; ausserdem ist aber noch ein weiteres Intervall = 0,5% am Nullpunkt des Nonius vorbeigegangen und steht derselbe zwischen dem 11. und 12. Intervall. Letzteres hat er nicht ganz erreicht; es werden nun noch die Zehntelprocente derart abgelesen, dass man nachsieht, welcher Strich vom Nonius — rechts vom Nullpunkte desselben — mit irgend einem Striche der Scala eine gerade Linie bildet. In unserm Beispiele fällt der 3. Strich des Nonius mit einem Striche der Scala zusammen, folglich sind zu den oben schon erhaltenen 5,5% noch 0,3% hinzuzuaddiren und es ergiebt sich insgesammt 5,8% Harnzucker. Dieses Resultat bezieht sich auf die Anwendung der 200 mm langen Beobachtungsröhre; benutzt man die 100 mm lange Röhre, so muss das Resultat mit 2 multiplicirt werden und bei Anwendung der kleinen 50 mm langen Röhre ist es mit 4 zu multipliciren.

Enthält der Harn Eiweiss (das links dreht!), so muss nach Eliminirung desselben durch Abkochen des Harns und nochmaliger Filtrirung eine zweite Polarisation ausgeführt werden. Die Differenz zwischen der ersten und der zweiten Polarisation giebt den Procentgehalt des Eiweisses an, während die zweite Polarisation den richtigen Procentgehalt des in der Flüssigkeit enthaltenen Harnzuckers ergiebt. War z. B. bei der ersten Polarisation das Resultat 3,7%, bei der zweiten aber 3,9%, so ergiebt sich als Gesammtresultat 3,9% Harnzucker und 0,2% Eiweiss.

9. Die **Fehling**'sche Methode zur **quantitativen** Zuckerbestimmung beruht darauf, dass genau 5 mg Traubenzucker 1 ccm der Fehling'schen Lösung reduciren.

Dieselbe wird am besten in den beiden Componenten getrennt aufbewahrt und beim Gebrauch zu gleichen Theilen gemischt.

Lösung I ist eine Kupfersulfatlösung von 34,64 g chemisch reinem Kupfervitriol in 1 Liter Wasser; Lösung II enthält 173 g Seignettesalz (weinsaures Kali-Natron), 600 g Natronlauge (1 : 12) mit Wasser auf 1 Liter verdünnt.

Nachdem man sich durch die Erhitzung einer Probe der reinen Fehling'schen Lösung davon überzeugt hat, dass kein Niederschlag erfolgt, während ein solcher bei Zusatz des Zuckerharns sofort eintritt, so führt man die Methode am einfachsten in folgender Art aus:

Der zu untersuchende Harn wird mit der 4—10fachen Menge Wasser verdünnt, je nachdem sein spec. Gewicht 1028, 1032 und darüber erreicht, und in eine Bürette gefüllt. 10 ccm der auf das 2—3fache mit Wasser verdünnten Fehling'schen Lösung werden im Porzellanschälchen bis zum Sieden erhitzt und hierzu unter stetem Umrühren zehntelccmweise Harn zugesetzt. Man setzt die Titrirung so lange fort, wie die geringste Blaufärbung im Schälchen noch wahrzunehmen ist.

Nehmen wir an, es seien 15 ccm des 4fach verdünnten Harns verbraucht, so ist die Zuckerberechnung sofort in der einfachsten Weise gegeben. Wir wissen, dass 1 ccm der Fehling'schen Lösung durch 0,005 Zucker reducirt wird. In unserm Fall haben 15 ccm Harn 10 ccm Fehling'sche Lösung reducirt. Demnach lautet die Gleichung

$$15{,}0 : 0{,}05 = 100 : x \text{ oder } x = \frac{5}{15} = 0{,}33.$$

Da der Harn mit der 4fachen Menge Wasser verdünnt ist, erhalten wir $4 \times 0{,}33 = 1{,}32\%$ Zucker.

Zu einer möglichst exacten Bestimmung ist die ein- oder zweimalige Wiederholung der Titrirung zu empfehlen. Die Methode giebt entschieden sicherere Resultate als die Bestimmung mit dem Einhorn'schen Gährungsröhrchen, da besonders durch die Verdünnung des Harns der Einfluss der in normalen (namentlich concentrirten) Harnen vorhandenen, CuO reducirenden Substanzen sehr beschränkt ist.

Im Anschluss an den Diabetes mellitus müssen wir zweier Reactionen gedenken, die bei der Untersuchung des diabetischen Harns regelmässig ausgeführt werden müssen, da sie ein werthvolles prognostisches Urtheil erlauben, die „**Gerhardt'sche Eisenchloridreaction**“ und die **Acetonprobe.**

Die erste kommt ausser bei schweren Diabetesformen auch bei manchen acuten Infectionskrankheiten vor.

Ausführung: Man setzt zu einer möglichst frischen Harnprobe 1—2 Tropfen Eisenchloridlösung und fährt damit fort, während phosphorsaures Eisen als chokoladenartiger Niederschlag ausfällt, bis eine bordeauxrothe Färbung eintritt, die durch Acetessigsäure (Diacetsäure) hervorgerufen wird. Bei Zusatz von Schwefelsäure verschwindet sie sofort. Nach Ansäuern des Harns mit Schwefelsäure kann man die Acetessigsäure mit Aether ausziehen und dann hiermit die Eisenchloridreaction ausführen.

Die Bedeutung der Gerhardt'schen Probe beruht darauf, dass ihr intensiver Ausschlag ein Signum mali ominis darstellt, das nicht selten das Coma diabeticum ankündigt. Nach den Untersuchungen von Stadelmann und Minkowski kann es nicht zweifelhaft sein, dass dies durch eine Säurevergiftung mit Oxybuttersäure hervorgerufen wird. Fällt die Eisenchloridreaction stark aus, so wird man in der Annahme nicht fehlgehen, dass β-Oxybuttersäure schon vorhanden ist.

Nachweis des Acetons nach Legal.

Man setzt zu der Harnprobe einige Tropfen frischer Natriumnitroprussidlösung und gesättigte Natronlauge bis zu deutlicher alkalischer Reaction. Nachdem die eintretende Purpurfarbe einer blassgelben gewichen ist, fügt man vorsichtig wenige Tropfen gesättigter Essigsäure hinzu. Tritt eine lebhafte purpur- oder carmoisinrothe Färbung auf, so ist damit die Anwesenheit von Aceton erwiesen.

Ist es reichlich vorhanden, so riecht der Harn nicht selten kräftig nach Aepfeln. Ausser bei Diabetes mellitus kommt es bei hohem Fieber, Magen- und Darmkrebs, acuten Infectionskrankheiten und febrilen gastrischen Störungen der Kinder vor.

Der Vollständigkeit halber seien kurz noch erwähnt die Diazoreaction (Ehrlich's) und Burgunderreaction (Rosenbach's).

Ehrlich's Reagens besteht 1. aus Sulfanilsäure 5,0, Salzsäure 50,0 und Aq. dest. 1000,0; 2. aus 0,5 Natriumnitrit mit 100,0 Aq. dest. Bei der Ausführung der Prüfung vermischt man 250,0 von 1 mit 6 ccm vor der 2. Lösung und giebt in ein Röhrchen gleiche Theile von Reagens und Harn mit etwa $^1/_3$ Vol. Ammoniak. Beim Schütteln

tritt bei manchen Fieberkrankheiten verschieden starke Rothfärbung auf. E. hat diese Reaction besonders bei Typh. abd., schwerer Phthise und Pneumonie beobachtet. Wiederverschwinden der Reaction soll günstigere Prognose erlauben.

Rosenbach's Reaction zeigt sich durch das Auftreten einer tiefen Burgunderröthe an, die der meist schon vorher röthliche Harn bei fortgesetztem Kochen und Zuträufeln von Salpetersäure darbietet. Meist zeigt sich die Reaction bei schweren Darmstörungen gleichzeitig mit Indicanurie.

Mikroskopische Untersuchung des Harns.

Dieselbe befasst sich vorzugsweise mit den Sedimenten des Harns, die man je nach ihrer Zusammensetzung aus Zellen und deren Abkömmlingen oder krystallinischen und amorphen chemischen Verbindungen als organisirte und nicht organisirte unterscheidet.

Das Harnsediment scheidet sich entweder spontan bei ruhigem Stehen des Harns im Spitzglas ab oder wird durch die Centrifuge in kurzer Zeit niedergeschlagen. Der erstere Vorgang ist der gewöhnlichere und in der Praxis wohl allein mögliche. Um das Sediment hier möglichst rasch zu gewinnen, ist es rathsam, von dem in einem grossen Harnglas angesammelten Harn den obern Theil abzuschütten und nur den untersten Theil, der beim längeren Stehen schon reicher an Formelementen ist, nach vorherigem Umschütteln in das Spitzglas zu giessen und sedimentiren zu lassen. Je nach dem mehr oder minder reichen Gehalt wird der Bodensatz rascher oder später, dichter oder dünner ausgebildet sein. Handelt es sich um einen sehr getrübten, an Formbestandtheilen reichen Harn, so wird man in jedem Fall mit der Pipette genügenden Stoff zum Präparat entnehmen können; ist nur ein spärliches Sediment vorhanden, so ist grössere Sorgfalt am Platz. Man muss dann mit der vom Daumen und Mittelfinger gehaltenen und oben durch die Kuppe des Zeigefingers fest geschlossenen Pipette bis auf den Grund des Spitzglases vordringen und jedes unnöthige Umrühren vermeiden. Dann lüftet man den Zeigefinger etwas, so dass eben eine kleine Probe in die Pipette angesaugt wird,

und schliesst sofort wieder, hebt das Glasrohr vorsichtig heraus und wischt die oben noch geschlossene Pipette aussen mit einem Tuch ab, um die anhaftende Flüssigkeit ganz zu entfernen. Dies ist geboten, um bei der Anfertigung des Präparats jede störende Verdünnung von aussen her zu vermeiden. Darauf lässt man einen kleinen Tropfen aus der Pipette auf den Objectträger gleiten und bedeckt ihn mit einem Deckglas. Dasselbe darf nicht auf der Flüssigkeit schwimmen, da das Gesichtsfeld sonst in lästigster Weise durch die nicht ausbleibenden Bewegungen beunruhigt und unklar wird[1]).

Organisirte Harnsedimente.

Bevor wir dieselben eingehend besprechen, erscheint es nützlich, in Kürze der histologischen Verhältnisse der Nieren und Harnwege zu gedenken, zumal ein Rückschluss aus den im Harn auftretenden morphotischen Elementen auf eine Betheiligung der verschiedenen Abschnitte des Harnapparats doch nur dann zulässig ist, wenn man sich dessen histologischen Bau vor Augen hält.

Die Nieren stellen tubulöse Drüsen dar, die aus massenhaften Röhren, den „Harncanälchen“ zusammengesetzt sind. Durch den gewundenen Verlauf der peripheren und gestreckten Lauf der centralen Canälchen wird die Niere in Rinden- und Marksubstanz geschieden. Jedes Canälchen beginnt mit dem kugligen Glomerulus, dem von der Bowman'schen Kapsel umschlossenen Blutgefässknäuel. Nach einer leichten Einschnürung folgt das gewundene Canälchen, in dessen Wandung das äussere Blatt der Bowman'schen Kapsel unmittelbar übergeht. Das gewundene Canälchen setzt sich in den absteigenden Theil der Henle'schen Schleife fort, diesem folgt der aufsteigende Schenkel, der durch das Schaltstück mit der Sammelröhre verbunden wird.

Während dieses Verlaufs der Harncanälchen erfährt ihr Epithel manchen Wechsel. Es ist in dem gewundenen meist dick-kegelförmig mit körnigem Protoplasma, im absteigenden Theil der Schleife hell und platt, im aufsteigenden Schenkel wieder ähnlich

[1]) Zur längeren Aufbewahrung eines Harnsediments kann 1% Osmiumsäure benutzt werden. Man setze auf etwa 3 ccm derselben 2—3 Tropfen des Sediments und sauge nach 1—2 Tagen, wenn sich dies ganz zu Boden gesetzt hat, die Säure ab und fülle reines Glycerin nach. Ein so verwahrtes Sediment hält sich lange Zeit unverändert; die morphot. Elemente sind nach Absaugen der Osmiumsäure und Auswaschen auch Färbungen zugänglich (Kuttner).

dem der gewundenen Stücke, in der Regel aber nicht so hoch: im Schaltstück und in den Sammelröhren meist cylindrisch. Der Kern der Zellen ist deutlich oval und zeigt ein Kernkörperchen. Von dem oberflächlichen Epithel der eigentlichen Harnwege (Nierenkelch, -becken und Harnleiter) unterscheiden sich die Epithelien der Canälchen durch ihre mehr polyëdrische Gestalt und kleineren Umfang. Das Epithel der ersteren zeigt ebenso wie das der Harnblase einen aus abgeplatteten Cylinderzellen zusammengesetzten Ueberzug. Es kommen aber manche Uebergangsformen vor. Auch ist besonders zu betonen, dass das

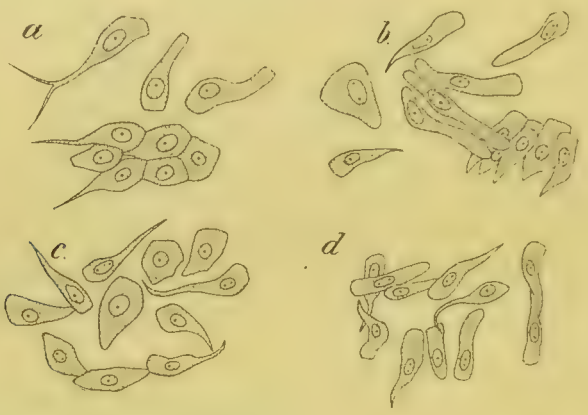

Fig. 50.
Epithelien der Harnwege durch Abstreifen der Schleimhäute gewonnen. V. 350. a Nierenbecken, b Harnleiter, c Harnblase, d Ausführungsgang der Vorsteherdrüse.

Epithel der abführenden Harnwege und der Blase durchaus gleichartige Erscheinungsformen darbietet. Da dem Harn auch Epithelien aus der Harnröhre und Scheide beigemengt werden, so sei noch bemerkt, dass das Epithel der männlichen Harnröhre in der Pars prostatica dem der Harnblase gleicht, in der Fortsetzung deutlich cylindrisch und erst von der Fossa navicularis an vollkommen abgeplattet erscheint. Die weibliche Harnröhre kann Platten- oder Cylinderepithel führen (Stöhr).

Die Drüsenzellen der Prostata stellen ein niedriges Cylinderepithel dar, während die Ausführungsgänge der Prostata Uebergangsepithel zeigen. Das Epithel der Ductus ejaculatorii ist ebenso wie das der Cowper'schen Drüsenröhrchen cylindrisch.

Die Scheide ist von geschichtetem Pflasterepithel überzogen.

Von organisirten Bestandtheilen kommen folgende vor:

1. **Rothe Blutkörperchen.** Sie finden sich im Harn nach jeder

Blutung, die auf der Schleimhaut des Harnapparats erfolgt ist und zeigen im frischen sauren Harn normale Grösse, Form und Farbe; erst nach einiger Zeit beginnen unter dem Einfluss der Harnsalze und des Wassers mannigfache Veränderungen, die theils durch Aufquellung, theils durch Schrumpfung und Auslaugung des Hämoglobins bewirkt sind. Sie erscheinen dann oft vergrössert oder klein und gezackt oder endlich als zarte, leicht zu übersehende, blasse Ringe (Schatten). Geldrollenbildung wird nie beobachtet. Wohl aber haften sie nicht selten den Harncylindern an oder bilden solche, ohne dass eine Kittsubstanz zwischen den dicht aneinandergereihten Zellen wahrzunehmen ist (s. Fig. 51).

Der mikroskopische Nachweis der rothen Blutkörper entscheidet die bis dahin manchmal offene Frage, ob eine Hämaturie oder Hämoglobinurie vorliegt. Findet man in dem bald blassrothen, bald dunkelbraunrothen Harn unversehrte rothe Blutkörper, so besteht Hämaturie, fehlen solche in dem Harn, der durch andere Methoden zweifellos nachgewiesenen Blutfarbstoff enthält, so liegt Hämoglobinurie vor.

Ueber den Sitz der Blutung müssen andere morphotische Elemente Aufschluss verschaffen. Für Nierenblutung sprechen gleichzeitig vorhandene Harncylinder und Nierenepithelien, für Blasenblutung Fehlen der eben genannten Elemente und die Gegenwart reichlichen Plattenepithels. Ausserdem sind die oben genannten makroskopischen Unterschiede zu berücksichtigen.

2. **Leukocyten**, man findet sie schon normaler Weise fast in jedem Harn in spärlicher Zahl; ihr gehäuftes Auftreten ist als krankhaft anzusehen, wird aber oft bei den verschiedensten Störungen beobachtet. Ausser bei manchen Krankheitszuständen der äusseren und inneren Genitalien und bei allen Katarrhen der Blase und Harnleiter, sind sie auch bei den eigentlichen Nierenkrankheiten meist vorhanden. Sie bieten die gewöhnliche Grösse und Form der Zelle und Kerne dar und zeigen am Trockenpräparat in der Regel neutrophile Körnung. Sehr häufig sieht man sie den Harncylindern angelagert. Gerade in solchen Fällen ist eine Verwechslung mit den Epithelien der Harncanälchen nahegelegt. Ausser den

gleich zu erwähnenden Unterscheidungsmerkmalen ist besonders zu beachten, dass die Leukocyten rund und meist durch einen polymorphen Kern ausgezeichnet sind.

3. **Epithelien.** Vereinzelte Plattenepithelien finden sich im normalen Harn nicht selten, ganz besonders bei Frauen. Zahlreiche Epithelien dieser Art zeigen stets irgend einen krankhaften Vorgang an; man findet sie bei allen acuten und chronischen Katarrhen der Harnröhre und Harnblase. Es sind grosse, oft polygonale oder an den Ecken abgerundete, meist

Fig. 51.

Acute hämorrhag. Nephritis. V. 350. Kleine und grosse Plattenepithelien. Hyaliner Cylinder (am Rand), g feingranulirter Cylinder, bl rother Blutkörperchencylinder, e Canälchenepithelien (cylinderartig gruppirt), hier und da „Blutringe".

platte, seltener etwas geblähte Zellen mit grossem, gewöhnlich scharf hervortretendem, leicht granulirtem Kern (Fig. 51, 52, 54).

Keulenförmige, ein- oder mehrfach geschwänzte, kernhaltige Epithelien wurden früher vielfach als charakteristische Nierenbeckenepithelien gedeutet. Sehr mit Unrecht, da genau die gleichen geschwänzten Formen sowohl aus den Harnleitern wie der Harnblase selbst herrühren. Auch aus den Ausführungsgängen der Prostata können aufgeblähte Cylinderzellen mit 1—2 Fortsätzen stammen und sind gerade in den von hier so häufig ausgeschiedenen Schleimfäden nicht selten zu finden.

Weit sicherer ist die Bestimmung der Nierencanälchenepithelien. Der Ungeübte verwechselt sie am häufigsten mit den farblosen Blutzellen, von denen sie hin und wieder auch gar nicht zu unterscheiden sind. In der Regel aber sind sie durch ihre vieleckige Gestalt und einfachen grossen, runden oder mehr ovalen Kern so deutlich charakterisirt, dass man ihre Diagnose mit Bestimmtheit machen kann. Ihr Auftreten ist von hoher semiotischer Bedeutung, da es je nach der Menge der ausgeschiedenen Elemente auf eine sichere, geringere oder stärkere Epitheldesquamation hinweist. Die Nierenepi-

Fig. 52.

Schwere acute (anfangs stark blutige) Nephritis, die in 4 Wochen tödtlich endete. V. 350. h hyaliner, g körniger, w Wachs-Cylinder, e Epithelschlauch, ep freiliegende Nierenepithelien. Ausserdem 2 feingekörnte, gleichmässig verfettete Nierenepithelien.

thelien kommen vereinzelt oder in kleinen und grösseren Häufchen, endlich bei schwerer (besonders acuter) Nephritis in Form der „Epithelschläuche“ vor; dies sind cylindrische Gebilde, die aus dicht aneinandergereihten, dachziegelartig über einander gelagerten Epithelien ohne deutliche Kittsubstanz zusammengesetzt sind (Fig. 51, e und 52, e, p).

Oft sind die Epithelien ganz intact, nicht selten sind sie albuminös getrübt, oder in die echten, den Colostrumkörpern der Milch ähnelnden, mehr oder weniger grossen **Fettkörnchenzellen** umgewandelt. Dieselben lassen oft neben zahl-

reichen kleinsten Fettkügelchen den Kern noch deutlich erkennen; nicht selten ist die Zelle aber so dicht mit kleinen und grossen Fettkugeln angefüllt, dass derselbe ganz verdeckt ist. Durch die vielen stark lichtbrechenden, neben- und übereinander gehäuften Fettkügelchen gewinnt eine solche Zelle nicht selten ein eigenartig dunkeles Aussehen (Fig. 53, k).

Man bezeichnet die Trübung als albuminös, wenn die einzelnen Körnchen nur mässig lichtbrechend und in verdünnter Kalilauge und Essigsäure löslich, in Aether unlöslich sind. Die Körnungen der Körnchenzellen, die durch echte fettige Degeneration der Eiweiss-

Fig. 53.

„Grosse weisse Niere". V. 350. h hyaliner, g gewundener, w wachsartiger Cylinder, f Fettkörnchencylinder mit n Fettnadeln, feinere dieser Art an der benachbarten Fettkörnchenkugel, k Fettkörnchenzelle, l Leukocyt, s Scheidenepithel, t Fetttröpfchen.

substanzen hervorgerufen sind, sind dagegen durch ihre Unlöslichkeit in Kalilauge und Essigsäure und durch ihre Löslichkeit in Aether und Alkohol und Schwärzung in Osmiumsäure ausgezeichnet.

Die Körnchenzellen findet man besonders zahlreich, frei und an Cylindern haftend, bei der grossen weissen Niere, seltener bei anderen Formen von Nephritis, am ehesten dann noch bei schwerer acuter Entzündung.

4. **Harncylinder.** Man versteht darunter zarte, walzenförmige Gebilde von wechselnder Länge, Dicke und sonstiger

äusserer Erscheinung. Sie wurden von Henle (1844) zuerst im Harn und in den Nieren gefunden und als wichtige Begleiterscheinung der Nierenkrankheiten beschrieben; neben den Epithelien der Harncanälchen kommt ihnen eine hervorragende Stelle in der Reihe der organisirten Sedimente für die Diagnose einer Nierenerkrankung zu. Man unterscheidet gewöhnlich 3 Arten: hyaline, granulirte und wachsartige Cylinder.

Die **hyalinen** kommen in sehr wechselnder Länge (bis zu 1—2 mm) und Breite (10—50 μ) vor. Es sind zart durchscheinende oder durchsichtig glashelle, völlig homogene Gebilde,

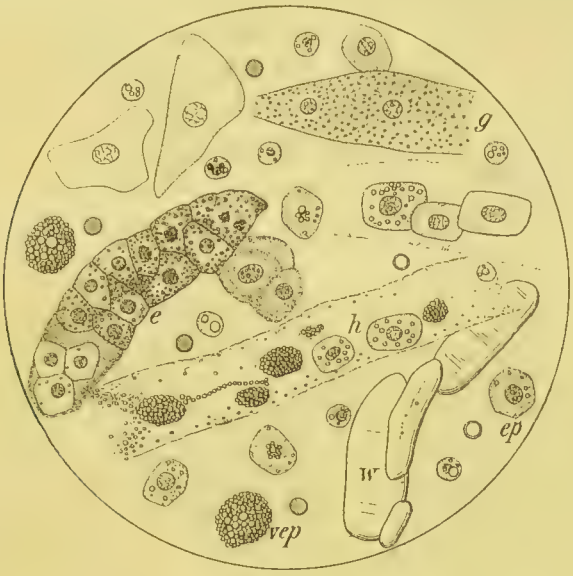

Fig. 54.

Chron. Morb. Brightii (chron. parenchymatöse und interstitielle Nephritis). V. 350. h, g, e, w, hyaliner, granulirter, epithelialer und wachsartiger Cylinder, ep Nierenepithel, vep ziemlich gleichmässig verfettetes Nierenepithel.

meist von geradem, seltner leicht gebogenem Verlauf, mit parallelen Umrissen. Sie sind leicht zu übersehen, können aber durch verschiedene Farbstoffe, wie Jod, Carmin, Pikrinsäure und basische Anilinfarben, die man in dünner Lösung tropfenweise vom Rande des Deckglases her zufliessen lässt, deutlich gemacht werden (s. hierzu Fig. 52, 53 u. 54).

Bei Ikterus zeigen sie einen gelbgrünlichen Farbenton. Häufig sind ihnen ausser Harnsalzen (besonders harnsaurem Natron) und kleinsten Eiweisskörnchen, auch morphotische

Elemente mannigfacher Art angelagert, die wegen ihres hohen semiotischen Werths von Frerichs mit Recht als „die Boten der Vorgänge in den Nieren“ bezeichnet wurden. Bisweilen liegen nur vereinzelte solcher Zellen den Cylindern an, nicht selten erscheinen letztere aber auch dicht mit ihnen besetzt. Derartige Formen bilden den Uebergang zu den granulirten Cylindern. Durch die anhaftenden Zellen sind die hyalinen Cylinder leichter zu erkennen, ebenso in Folge der nicht selten an ihnen zu beobachtenden schwachen Verfettung.

Granulirte Cylinder kommen ebenfalls in sehr wechselnder Grösse vor. Ihre Oberfläche ist bald mehr feingekörnt, besonders wenn sie aus dicht zusammengelagertem, harnsaurem Natron oder feinen Eiweisskörnchen gebildet wird, bald aber grobkörnig, wenn sie aus rothen und farblosen Blutzellen oder Epithelien der Nierencanälchen besteht. Man unterscheidet dann wohl besonders rothe Blutkörperchen- und Epithelcylinder (Epithelschläuche) (s. hierzu Fig. 51, bl, e; 52, g, h, e; 53, f; 54, h, e).

In manchen Fällen kann man sich über die Bildung solcher Cylinder ein klares Bild machen. So sieht man nicht selten einen kleineren oder grösseren Theil aus dicht aneinandergelagerten Blutkörpern oder Epithelien gebildet, während der übrige Theil rein hyalin erscheint. Andremale aber ist an den Cylindern keine Spur einer Kittsubstanz wahrzunehmen. Während man im ersten Fall zu der Annahme gedrängt ist, dass der Grundstock des Cylinders aus einer hyalinen Substanz besteht, die nur zum Theil dicht mit Zellen besetzt ist, könnte man versucht sein, im zweiten Fall anzunehmen, dass die ganze Masse des Cylinders aus Zellen ohne weitere Kittsubstanz besteht. Man wird aber nicht fehlgehen, wenn man in der Regel eine solche annimmt.

Da die Epithelien nicht selten eine Umwandlung in Körnchenzellen eingehen, sieht man ab und zu ein oder mehrere exquisite Fettkörnchenzellen an den Cylindern haften: in seltenen Fällen ist dann wohl die Oberfläche eines Cylinders aus dicht zusammengelagerten Körnchenzellen gebildet oder durch deren Vereinigung und weitere Fettumwandlung der Cylinder mit kleinen und grossen Fettkugeln dicht besetzt, deren Entwicklung aus einzelnen fettig degenerirten Epithelien durch Uebergangsformen wahrscheinlich gemacht oder gesichert wird. Ab und zu erscheinen an solchen Fettkörnchen-

kugeln und Cylindern mehr oder weniger lange Fettkrystallnadeln (Fig. 53, n).

Die **wachsartigen Cylinder** sind viel seltener und in der Regel nur bei chronischen Nephritisformen zu beobachten; sie kommen aber auch bei schweren und meist tödtlichen acuten Nephritiden vor. Sie sind oft sehr lang und meist viel breiter als die erstgenannten Formen; durch ihre äusserst scharfen, stark lichtbrechenden Umrisse und durchscheinende Art sind sie von den hyalinen unterschieden. Sie sind in der Regel gegen Säuren sehr widerstandsfähig, während die hyalinen bei deren Anwendung verschwinden. Lugol'sche Lösung färbt sie bisweilen rothbraun, nachfolgender Schwefelsäurezusatz schmutzig violett (Fig. 52—54, w).

Die hohe semiotische Bedeutung der Harncylinder ist durch die Thatsache erwiesen, dass sie, von wenigen Ausnahmefällen abgesehen, stets auf das Vorhandensein entzündlicher Vorgänge in den Nieren hinweisen. Als Ausnahmen sind zu nennen das fast regelmässige Auftreten zarter hyaliner Cylinder beim katarrhalischen Ikterus, wo sie leicht ikterisch gefärbt sind, sowie bei manchen Formen von Albuminurie; so trifft man im Fieber- und Stauungsharn, bei schwerer Anämie, Leukämie, Diabetes u. a., ausser zarten hyalinen, meist auch einige feingekörnte Uratcylinder an.

In der überwiegenden Mehrzahl sind sie ein Zeichen echter Nephritis, deren genauere Art durch die begleitenden Zellen miterkannt wird. Die Cylinder sind im allgemeinen um so reichlicher, je stärker die Albuminurie, je schwerer die Erkrankung; indess kommen hier mannigfache Ausnahmen vor. Nicht selten erscheinen die Cylinder im Beginn der Nephritis, ehe Albuminurie nachweisbar ist, und ganz gewöhnlich überdauern sie bei Heilung eines acuten Morbus Brightii die vorher vorhandene Eiweissausscheidung. Kurz vor dem Tode treten oft reichlichere und sehr dicke und lange Cylinder auf; auch ist die Zahl der Cylinder während eines urämischen Anfalls nicht selten vermehrt.

Abgesehen von den sehr dicken, bei Erlahmung der Herzkraft und spärlicher gewordenem Harn auftretenden Cylindern, deren Bildungsstätte wohl in die Sammelröhren zu verlegen

sein wird, ist es nicht erlaubt, aus der Form der Cylinder weitere Schlüsse über die örtliche Herkunft zu machen. Selbst ziemlich dicke Cylinder werden in Folge ihrer Elasticität dehnbar genug sein, um auch engere Canälchen durcheilen zu können. Auch die bisweilen eigenartig gewundenen oder (ziehharmonikaähnlich) faltig zusammengepressten Formen dürfen auf keinen Fall als Bildungen der gewundenen Canälchen aufgefasst werden. Vielleicht werden diese Formen dadurch erzeugt, dass solche Cylinder gelegentlich auf ein Hinderniss stossen und gleichzeitig von rückwärts einem starken Druck ausgesetzt worden sind.

Ueber die **Entstehungsweise der Harncylinder** haben sowohl die klinischen und pathologisch-anatomischen, als die experimentellen Untersuchungen noch keine allgemein gültige Vorstellung schaffen können. Am wahrscheinlichsten ist die Annahme, dass sie als Eiweissabkömmlinge anzusehen sind und bald durch eine Umwandlung und Verschmelzung der Canälchenepithelien, bald von diesen und den Leukocyten zusammen gebildet werden, oder endlich dass sie durch eine der Gerinnung des Blutfarbstoffes ähnliche Gerinnung von Eiweisskörpern in den Canälchen entstanden sind. Dass die blosse Anwesenheit von Eiweiss nicht zur Cylinderbildung genügt, beweist schon die Thatsache, dass z. B. bei der Chylurie nie Cylinder auftreten; es ist daher wahrscheinlich, dass zu ihrer Bildung ausser der Albuminurie noch die Betheiligung der Epithelien erfordert wird (Senator).

Cylindroide. Während die eigentlichen Harncylinder nur ab und zu zerklüftet, facettirt und an den Enden aufgefasert sind, stets aber eine zweifellose cylinderartige Gestalt zeigen, beobachtet man hin und wieder abgeplattete, bandähnliche Gebilde, die wegen einer gewissen Aehnlichkeit mit den Cylindern Erwähnung verdienen. Auch ihnen können mancherlei feinkörnige Elemente anhaften. Sie sind am häufigsten bei Cholera, Scharlach und Febris recurrens beobachtet. Dass sie in den Nieren entstehen, scheint äusserst unwahrscheinlich.

5. **Eiter.** Die durch ihr körniges, oft in fettigem Zerfall begriffenes Protoplasma und polynucleäre Kernfigur ausgezeichneten Eiterkörperchen machen durch ihr (mikrosko-

pisches) massenhaftes Zusammenliegen eine Eiterung wahrscheinlich, die in der Regel schon mit blossem Auge zu stellen ist. Ueber den Sitz der Eiterung müssen die sonstigen Formelemente Aufschluss geben. In der Form der Eiterkörperchen selbst ist kein Erkennungszeichen geboten. Manche geben an, dass bei chron. Pyelitis die Eiterkörperchen vielfache Ausläufer zeigen(?). Nach v. Dittel wird saurer Cystitisharn schon nach wenigen Stunden neutral oder alkalisch, während bei Nierenbecken- und Nierenerkrankungen die saure Reaction tagelang fortbesteht.

Bei der ammoniakalischen Gährung tritt eine eigenthümliche gummiartige Verflüssigung des Eiters ein (s. unter 6), worin mikroskopisch höchstens noch einige wenige Kerne zu sehen sind neben andern, unten zu besprechenden krystallinischen Elementen.

6. **Schleim.** In der schon im normalen Harn bemerkbaren Wolke findet man nichts ausser einzelnen Plattenepithelien und Bakterien. Dieselben Elemente kommen in einer durchscheinenden, schwach streifigen Grundsubstanz bei geringer Blasenreizung vor. Auf Zusatz verdünnter Essigsäure erfolgt geringe, aber deutliche Trübung.

Wichtiger ist die Schleimbildung bei chronischer Cystitis (und der seltneren jauchigen Form), wo unter dem Einfluss des kohlensauren Ammoniaks ein rascher Zerfall der Eiterkörperchen schon in der Blase eintritt und eine gummi- oder honigähnliche Schleimbildung beobachtet werden kann, die nach A. Kossel's Untersuchungen durch die Aufquellung und Lösung der Eiterzellenkerne unter der Einwirkung des im Harn vorhandenen Kochsalzes und kohlensauren Ammoniaks zu Stande kommt (Nucleïnschleim).

S. auch Tripperfäden und Spermatorrhoe.

7. **Fibrin** ist an dem deutlichen Faserstoffgeflecht, von dem schon wiederholt bei anderen Gelegenheiten gesprochen ist, deutlich kenntlich. Am schönsten sieht man die Fibrinfäden in den glücklicherweise seltenen croupösen Gerinnseln, wie sie nach zu starken Einspritzungen in die Harnröhre zur Ausscheidung gelangen.

8. **Fett** kommt theils in Körnchenzellen eingeschlossen, theils frei vor und ist an dem bekannten optischen und chemischen Verhalten mit Sicherheit zu erkennen; bald findet man nur zahllose kleinste Kügelchen, bald grössere Tropfen, so besonders bei der grossen weissen Niere. Ganz regelmässig sind massenhafte feinste und grössere Fetttröpfchen im chylösen Harn zu sehen.

9. **Samenbestandtheile** beobachtet man besonders im Morgenharn, wenn spontaner oder durch Onanie und Coitus bewirkter Samenfluss vorausgegangen ist. Die Samenfäden finden sich in einer oft ziemlich dicken weissen, von kleinen glänzenden Punkten durchsetzten Wolke und zeigen meist gewisse Formänderungen. Bei der Mictions-Spermatorrhoe bieten die Samenfäden nach Fürbringer eigenartige, „den Köpfchen anhaftende Halskrausen" dar, die als Membranrest zu deuten sind und die unfertige Entwicklung der Spermatozoen anzeigen (s. S. 273).

10. **Pigment.** a) Von Blutfarbstoff herrührend, tritt es meist als amorphes, fein- und grobkörniges, frei oder in Zellen eingeschlossen auf, viel seltner in Form von Hämatoidinkrystallen und Nadeln. (Ich habe letzteres nur je 1 Mal nach heftiger acuter hämorrhagischer Nephritis und bei Nierenamyloid gesehen.) Massenhaft, in kleineren und grösseren Haufen, oder in zarten und dicken Cylindern kommt es bei Hämoglobinurie vor (s. diese).

Von dem seltner vorkommenden Bilirubin ist dies Pigment durch seine Unlöslichkeit in Kalilauge ausgezeichnet.

Blutkörperschlacken in Form von Tröpfchen, Schollen und Pigmentcylindern finden sich bei Hämoglobinurie (s. d.).

b) Melanin erscheint als braun- oder tiefschwarzes, feinkörniges Pigment, frei und in Leukocyten eingeschlossen.

c) Indigo („Harnblau") bildet bisweilen zierliche, hell- und dunkelblaue Nadeln, die meist sternartig gruppirt sind (s. o.).

11. **Fetzige Abgänge bei Tuberculose.** In dem eitrigen oder blutig eitrigen Sediment (des sauren Harns!) bei Urogenitaltuberculose sieht man nicht selten mit blossem Auge stecknadelkopfgrosse, rundliche oder streifenförmige und etwas zerrissene Flocken, die bei mikroskopischer Untersuchung neben Eiterzellen vorzugsweise fettigen Detritus zeigen und nach der specif. Koch'schen Färbung als dichte Anhäufungen von Tuberkelbacillen erkannt werden (Taf. I, 5).

12. **Gewebs- und Neubildungsbestandtheile.** Bei acuter

septischer Cystitis gelangen ab und zu kleinere und grössere Schleimhautfetzen mit in den Harn; häufiger fällt das abgestorbene Gewebe rascher Zersetzung anheim.

Theile von Neubildungen gehen im allgemeinen nur selten ab; am ehesten treten solche von Zottengeschwülsten der Harnblase auf, nachdem man mit dem Katheter einige Hin- und Herbewegungen in der Blase gemacht hat. Dann gelingt es, nicht nur mehrschichtiges Epithel in grösseren Mengen nachzuweisen, sondern man sieht auch deutliche Zotten von dicken Epithellagen überzogen. In einem eigenen Falle konnte ich solche frische Abgänge von Zottengewebe beobachten, nachdem ich vom Rectum her, bei gleichzeitigem Gegendruck vom Bauch, Streichbewegungen an der Blase vorgenommen hatte. In dem schon vorher blutigen Harn, in dem bis dahin nur auffällig zahlreiche, mannigfach geformte Epithelien zu finden waren, traten jetzt kleine Bröckelchen auf, die sicher von dem Zottenkrebs frisch abgelöst waren und zottige Structur zeigten.

Spontan abgestossene Geschwulsttheile gehen nicht selten erst in den Urin über, nachdem sie mehr oder minder stark incrustirt sind. Dadurch verwischt sich das Bild sehr.

Nicht genug muss vor der Diagnose einzelner Krebszellen gewarnt werden; alle einsichtigen Beobachter, die durch Autopsien ihre Krebsdiagnose zu controliren gewohnt sind, stimmen darin überein, dass man aus dem Auftreten sog. polymorpher Epithelien niemals die Diagnose auf Krebs stellen dürfe. Werthvoll bleibt nur das gehäufte Auftreten epithelialer Gebilde bei öfter wiederkehrender Blutung — ohne dass ernstere Erscheinungen von Cystitis (Eiter u. s. f.) bestehen.

13. **Parasiten.**

a) Pflanzliche: Ausser mannigfachen Kokken und Stäbchen, die besonders zahlreich in dem ammoniakalischen Harn auftreten und als Mikrococcus und Bacterium ureae bezeichnet werden, kommen hin und wieder Sarcine, Leptothrix und Hefezellen, letztere besonders im diabetischen Harn vor, ohne dass ihr Auftreten besonderes Interesse beansprucht. Viel seltner ist Soor zu finden, von dem Fäden und Sporen bei seiner überaus seltnen Ansiedelung in der Scheide in den Harn fortgespült werden können.

Von pathogenen Spaltpilzen sind der Traubencoccus (bei Nierenabscessen), der Streptococcus und Gonococcus, ferner Tuberkel- und Typhusbacillen, endlich Recurrensspirillen (Graeber) und Aktinomyces im Harn beobachtet.

Diagnostisches Interesse kommt bisher ausschliesslich dem Nachweis von **Gonokokken, Tuberkelbacillen** und **Aktinomyces**elementen zu.

Ueber die ersteren haben wir zum Theil schon oben (S. 22) das Hauptsächliche berichtet und werden weiter unten bei der Besprechung des Trippers die weiteren Ergänzungen geben. Mit dem Nachweis der Tuberkelbacillen ist die Entscheidung über eine vorhandene Urogenitaltuberculose erbracht. Man hat besonders auf kleine, krümlige und zopfartige Beimengungen in dem eitrigen Satz des blutig- oder eitriggetrübten Harns zu achten. Ab und zu findet man Gonokokken und Tuberkelbacillen gemeinschaftlich vor. In solchen Fällen scheint die Tripperinfection einen günstigen Nährboden für die Tuberculose vorbereitet zu haben (Stintzing). — Aktinomycesdrusen kommen im allgemeinen im Harn viel seltner als im Sputum und Stuhl zur Beobachtung; auch hier erscheinen sie in kleinen, gelben, grieslichen Körnchen.

Gerade für den Nachweis der Spaltpilze ist die Centrifugirung möglichst frischen Harns von allergrösstem Nutzen[1]). Ist diese aus äussern Gründen nicht möglich, so ist die Spitzglassedimentirung nöthig. Findet man dann im Bodensatz keine Krümel, so empfiehlt es sich, den möglichst eingeengten Satz durch ein Filter zu geben, den Rückstand mit einem Spatel vorsichtig abzustreifen und in einem Uhrschälchen durch sanftes Reiben mit einem Glasstab (event. unter Zusatz von einigen Tropfen physiol. Kochsalzlösung) umzurühren und von der Mischung das Trockenpräparat anzufertigen.

b) Thierische: Echinococcus kommt nur selten im Gebiet des Harnapparats vor. Die Diagnose kann nur auf Grund des mikroskopischen Nachweises von Häkchen oder Membrantheilchen gestellt werden (S. 72, 73).

Die Eier von Distomum haematobium, des in den venösen Gefässen von Blase und Mastdarm (besonders in Aegypten) vorkommenden Wurms, gelangen oft in den trüben und blutigen

[1]) Anm. Am praktischsten und billigsten scheint mir die Gärtner'sche Kreiselcentrifuge zu sein, die ausserdem auch für die Bestimmung des Volums der rothen Blutscheiben bez. deren Zählung geeignet ist.

Harn. Sie zeichnen sich durch eine kahnähnliche Gestalt und stachelähnlichen Vorsprung an dem einen Pol aus und finden sich am reichlichsten in den Blutgerinnseln (s. S. 74 und Fig. 24).

Ferner werden ebenfalls häufig bei den Tropenbewohnern Embryonen der Filaria sanguinis im chylurischen Harn angetroffen. Auch hier ist die Zahl der Embryonen um so grösser, je bluthaltiger der Harn (s. S. 68).

Oxyuris vermicularis kann gelegentlich bei kleinen Mädchen im Harn gefunden werden, in den die fadenförmigen Gebilde von der Vulva aus gelangen.

Auch Trichomonas- und Cercomonasformen (S. 61) werden hin und wieder im Harnwasser aufgefunden, ohne dass ihnen eine weitere Bedeutung zukommt.

Nicht organisirte Sedimente.

Da eine scharfe Trennung zwischen den im sauren oder alkalischen Harn auftretenden krystallinischen oder amorphen Beimengungen nicht möglich ist, besprechen wir die verschiedenen Elemente ohne Rücksicht auf die Harnreaction und werden dieser nur gelegentlich gedenken. Die amorphen und krystallinischen Pigmente sind schon S. 252 erwähnt.

Saures harnsaures Natron (Fig. 55) bildet das in hochgestellten Harnen sich regelmässig absetzende, durch Uroerythrin ziegelroth gefärbte Sediment. Es ist mikroskopisch aus dicht zusammengelagerten feinen Körnchen zusammengesetzt, die einzeln nicht gefärbt erscheinen. Es haftet den etwa vorhandenen morphotischen Elementen, Cylindern u. s. f. oft dicht an. Durch Erwärmen oder bei Zusatz verdünnter Kalilauge verschwindet es sofort, während Salzsäure nach einiger Zeit, 10—20 Min., mit ihnen Harnsäurekrystalle bildet.

Harnsäure (Fig. 55 h u. 56 e—h) findet man am sichersten in kleinsten, bis stecknadelkopfgrossen lebhaft rothen Körnchen, die bald im hellen, häufiger in dem mit Ziegelmehlsatz behafteten Harn zu finden sind. Sie sind gebildet aus dicht zusammengelagerten, blass oder stärker gelbgefärbten Krystallen, die in Wetzstein — Tafel — Tonnen — Hantel- (Dumbbells) und Drusenform auftreten, und finden sich am häufigsten bei der harnsauren Diathese (bes. nach dem Gichtanfall), bei perniciöser Anämie und Leukämie, und in concentrirten Harnen bei Fieber, vorwiegender Fleischkost u. s. f. Im völlig normalen Harn ist die Harnsäure an Basen gebunden und als neutrales harnsaures Natron in Lösung.

Zusatz von Natronlauge (am Deckglasrand) löst die Krystalle

sofort, während sie bei weiterem Zusatz von einigen Tropfen Salzsäure in Tafel- und Wetzsteinform wiederkehren.

Oxalsäure (Fig. 55 o), im normalen Harn durch das saure phosphorsaure Natron gelöst, tritt bei manchen Kranken, hin und wieder auch ohne jede nachweisbare Störung (physiolog. Oxalurie) in der sehr charakteristischen Form oxalsaurer Kalkkrystalle auf. Dieselben zeigen die bekannte „Briefumschlagform", bald mehr in der Art spitzerer Oktaëder, bald in cubischer Form. Ausser bei Diabetes mellitus, Icterus catarrhalis und manchen anderen Krankheiten finden sie sich nicht selten bei Azoospermatorrhoe und im chylösen Harn bei Filaria. Reichliche Aufnahme

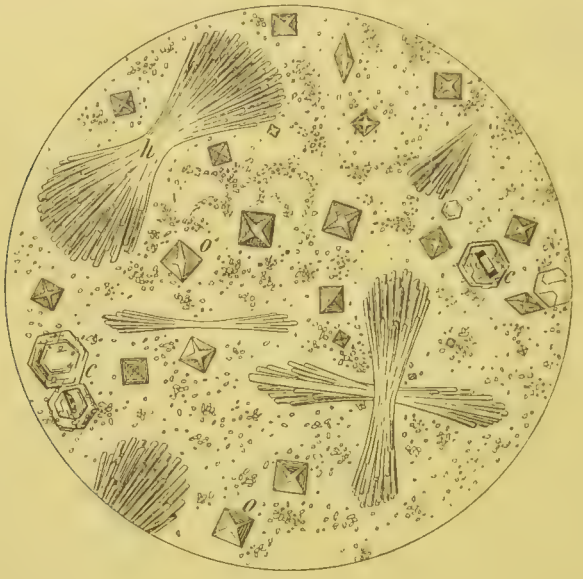

Fig. 55.

Harnsaures Natron und Krystalle von Harnsäure h, oxalsaurem Kalk o und Cystin c. V. 350.

oxalsäurehaltiger Nahrungsmittel (Weintrauben, Aepfel, Apfelsinen u. a.) können den Gehalt des Harns an Oxalsäure steigern.

Die Krystalle werden durch Zusatz von Salzsäure sofort gelöst, widerstehen aber der Essigsäure. Ihr Auftreten hat kein besonderes diagnostisches Interesse.

Hippursäure (Fig. 56 a—c) kommt im normalen Harn nur selten, nach Anwendung von Salicylsäure häufiger vor; sonst ist ihr Auftreten ebenfalls bei Zuckerharnruhr und manchen Leberstörungen beobachtet. Sie erscheint in Form von Nadeln und rhombischen Prismen, die im Gegensatz zu den ihnen ähnelnden Tripelphosphatkrystallen in Essigsäure unlöslich sind.

Cystin (Fig. 55 c) ist hin und wieder bei periodischer Cystinurie sonst völlig gesunder Personen, ferner bei Gelenkrheumatismus beobachtet. Es tritt in Form blasser sechsseitiger Tafeln auf, die mit den Tafeln der Harnsäure verwechselt werden könnten, sich aber dadurch von ihnen unterscheiden, dass sie bei Zusatz von einigen Tropfen Ammoniak gelöst werden.

Leucin und Tyrosin (Fig. 39; s. über deren Bedeutung S. 149) können aus dem Bodensatz in der Regel erst nach dem allmählichen Verdunsten oder durch Eindampfen einer kleinen Menge auf dem Objectträger nachgewiesen werden. Die Leucinkugeln sind gelegentlich mit harnsaurem Ammoniak zu verwechseln;

Fig. 56.

Hippursäure a—c, harnsaures Natron d und Harnsäure in Wetzstein-Dumbbells und Stäbchenform (e—h). V. 350.

aus diesem können aber bei Zusatz von Salzsäure die oben beschriebenen Krystalle der freien Harnsäure entwickelt werden.

Leucin und Tyrosin wurden bisher am häufigsten bei acuter gelber Leberatrophie, seltner bei Phosphorvergiftung und einigen acuten Infections- und chronischen Blutkrankheiten gefunden.

Cholesterin (Fig. 40) erscheint nur selten im Harn (bei Filaria sanguin., Echinokokken u. a.).

Fettnadeln und kleine Fettkrystalldrusen sieht man gelegentlich bei „grosser weisser Niere“ im Harn. Die schon oft besprochenen Reactionen stellen die Diagnose sicher.

In schwach saurem und alkalischem Harn findet man am häufigsten die Krystalle des **Tripelphosphats** (Fig. 57 t) d. i. phosphorsaure Ammoniakmagnesia. Sie treten vorzugsweise in 3-4—6seitigen Prismen mit abgeschrägten Endflächen auf und werden dann als „Sargdeckelkrystalle" bezeichnet. Nächst dieser Form beobachtet man ziemlich oft die weniger ausgebildete „Schlittenform". Vor Verwechslung mit Oxal- und Hippursäure schützt ihre leichte Löslichkeit in Essigsäure. Bei der ammoniakalischen Gährung (chron. Cystitis) vermisst man sie nie. In ihrer Gesellschaft begegnet man dann auch den gelb oder bräunlich gefärbten Kugeln des **harnsauren Ammoniaks** (Fig. 57, a). Meist liegen diese in kleinen Häuf-

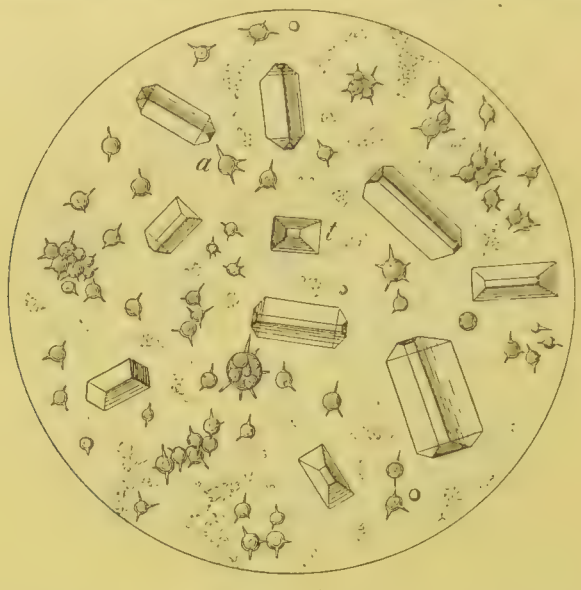

Fig. 57.
Krystalle von Tripelphosphat t und harnsaurem Ammoniak a. V. 350.

chen zusammen und bieten nicht selten mit vielfachen spitzigen Fortsätzen versehen eine gewisse Stechapfelform dar.

Vor Verwechslungen mit Leucin schützt die bei diesem Krystall angegebene Reaction mit Salzsäure und ihre Löslichkeit in Kalilauge.

Kohlensaurer Kalk (Fig. 58, a) tritt in ähnlichen, aber viel kleineren Kugeln wie das harnsaure Ammon auf. Bald liegen dieselben paarweise in Bisquit- oder Hantelform, bald in grösseren Haufen zu 4, 6 und mehr zusammen. Bei Zusatz von Salzsäure (am Deckglasrand) beginnt rasche Lösung der Krystalle unter lebhafter CO_2 Entwicklung.

Er kommt sowohl ohne als mit den Krystrallen im amorphen Zustande vor und wird im schwach sauren, alkalischen und ammoniakalischen Harn gefunden.

Schwefelsaurer Kalk (Fig. 58, b), wird in Form langer farbloser Nadeln oder Stäbchen, die in Säuren und Ammoniak unlöslich sind, nur selten beobachtet.

Neutraler phosphorsaurer Kalk (Fig. 58, c), bald in schwach saurem, bald in deutlich alkalischem Harn, zeigt sich unter dem Bilde keilförmig zugespitzter Prismen, die einzeln oder drusenartig zusammengelagert erscheinen und bei Essigsäurezusatz verschwinden.

Phosphorsaure Magnesia (Fig. 57, d) bildet ziemlich grosse rhombische Tafeln, die wie der Kalk in Essigsäure leicht löslich sind.

Viel häufiger als in krystallinischer Form treten die phosphorsauren Salze im amorphen Zustande als kleine, ungefärbte Körnchen

Fig. 58.

a kohlensaurer, b schwefelsaurer Kalk, c neutraler phosphors. Kalk, d basisch phosphorsaure Magnesia (nach v. Jaksch).

auf, die in Essigsäure gelöst werden, während diese mit dem zum Verwechseln ähnlichen Uratsediment Harnsäurekrystalle bildet.

Im schwach sauren oder alkalischen Harn kommen die amorphen und krystallinischen Phosphate oft zusammen vor; dagegen findet man bei der ammoniakalischen Gährung die Krystallformen nie.

Spektroskopie des Harns.

Mit dem „Taschenspektroskop“ (Fig. 26) kann man folgende Körper meist leicht feststellen. Undurchsichtiger Harn muss mit Wasser verdünnt werden.

1. **Oxyhämoglobin** mit den bekannten Streifen (S. 79) im frisch entleerten, bluthaltigen Harn neben wohlerhaltenen (Hämaturie) oder fehlenden rothen Blutkörpern (Hämoglobinurie).

2. **Methämoglobin,** besonders durch den Streifen im Roth charakterisirt:

a) im ältern — länger aufbewahrten — Harn bei Hämaturie;

b) im frisch entleerten Harn bei Methämoglobinurie nach Vergiftungen mit chlorsauren Salzen, Anilinkörpern u. a.

3. **Urobilin** ist an einem zwischen Grün und Blau liegenden Streifen erkennbar.

4. **Hämatoporphyrin** fast ausschliesslich nach Sulfonalvergiftung, kürzlich aber auch von Fränkel und Sobernheim bei einem Typhuskranken auf der Fieberhöhe und in der Reconvalescenz beobachtet.

Der Urin ist tief dunkel braunroth, fast undurchsichtig, hellt sich nach und nach von selbst auf. Die Blut- Eiweiss- Gallenfarbstoffproben bleiben negativ. Mikroskopisch finden sich keinerlei abnorme Elemente. Erhitzt man den Urin, so tritt keine deutliche Aenderung ein, ebenso wenig bei Salzsäurezusatz; durch Ammoniak wird Gelbfärbung hervorgerufen.

Spektroskopisch findet man 2 Absorptionsstreifen im Gelb und Hellgrün und Verdunkelung des ganzen rechten, bei Grünblau beginnenden Theiles des Spektrums. Schwefelammonium bewirkt keine Aenderung. Dagegen treten bei Zusatz von Salzsäure zwei Streifen auf, von denen der erste schmal und weniger deutlich, an der Grenze von Orange und Gelb liegt, der zweite bei Gelb und Grün. Auf Ammoniakzusatz kommen jene erstgenannten beiden Streifen wieder zum Vorschein.

Die Darstellung des Hämatoporphyrins (eisenfreies Hämatin), (Hoppe-Seyler, Nencki u. a.) ist in Form krystallisirter Verbindungen möglich (Fränkel).

Verhalten des Harns bei einzelnen Krankheiten.

I. Krankheiten der Nieren.

1. **Acute Nephritis.** (Fig. 51 und 52.) Man unterscheidet zweckmässig je nach der blutigen oder blutfreien Beschaffen-

heit des Harns die acute hämorrhagische und nicht hämorrhagische Form.

Bei beiden ist die Harnmenge mehr oder weniger beträchtlich vermindert, auf 500—100 ccm in 24 Stunden herabgesetzt, oder es besteht vorübergehende Anurie. Bisweilen dauert die Oliguric nur kurze Zeit, nicht selten aber wochenlang an. Mit dem Nachlass der entzündlichen Vorgänge beginnt allmähliche oder rasche Vermehrung der Harnmenge; letzteres ist besonders bei der Aufsaugung der nicht selten starken hydropischen Ansammlungen der Fall. In leichten Fällen ist die Verminderung der Harnmenge nur gering.

Das spec. Gewicht ist sehr verschieden hoch, bei der blutigen Form in der Regel zwischen 1010—1015, bisweilen viel höher, bei der nicht hämorrhagischen meist erhöht bis 1025 oder 1030.

Bei beiden Arten ist der Harn durch die beigemengten morphotischen Elemente stark getrübt.

Die Farbe des blutigen Harns ist hellfleischwasserfarben bis dunkelbierbraun, je nach dem Blutgehalt und der Einengung; bei nicht zu dunklem Harn besteht deutlicher Dichroismus. Der Nachtharn ist auch bei bettlägerigen Kranken stets weniger bluthaltig als der Tagharn. Bei der zweiten Form ist der Harn hell- oder dunkelgelb. Beide Arten zeigen ein mehr oder weniger reichliches Sediment, das bei der ersten Form dunkelbraunröthlich, bei der zweiten blassgelblich erscheint.

Der Eiweissgehalt ist bei der blutfreien Form meist reichlicher als bei der blutigen, wo nicht selten nur ein geringer Niederschlag erfolgt. Der Gesammtverlust an Eiweiss beträgt in 24 Stunden im Mittel 5—8 g, kann aber 20 g und mehr ausmachen.

Harnstoff, Harnsäure und Chloride sind meist vermindert.

Mikroskopisch findet man bei der hämorrhagischen Form zahlreiche, theils einzeln, theils in Häufchen liegende oder den Cylindern anhaftende rothe Blutzellen, die bald keinerlei Form und Grössenverschiedenheiten zeigen, bald und häufiger verkleinert erscheinen. Sehr oft sieht man, zumal wenn die Krankheit schon einige Tage oder Wochen bestanden hat, neben unveränderten rothen Zellen zarte, durchscheinende Scheiben mit scharfem, kreisrundem Umriss; es

sind die ausgelaugten rothen Blutzellen oder „Blutringe". Fast regelmässig beobachtet man ferner „rothe Blutkörperchencylinder", die aus dicht aneinander gelagerten Erythrocyten oder Blutringen gebildet sind, endlich Leukocyten meist in mässiger Menge. Endlich sieht man mehr oder weniger zahlreiche hyaline und körnige Cylinder, deren Granulirung theils durch Eiweisskörnchen oder Leukocyten, theils durch Epithelien der Harncanälchen gebildet wird. Letztere kommen auch frei oder in Häufchen mehr oder weniger zahlreich vor und sind bei

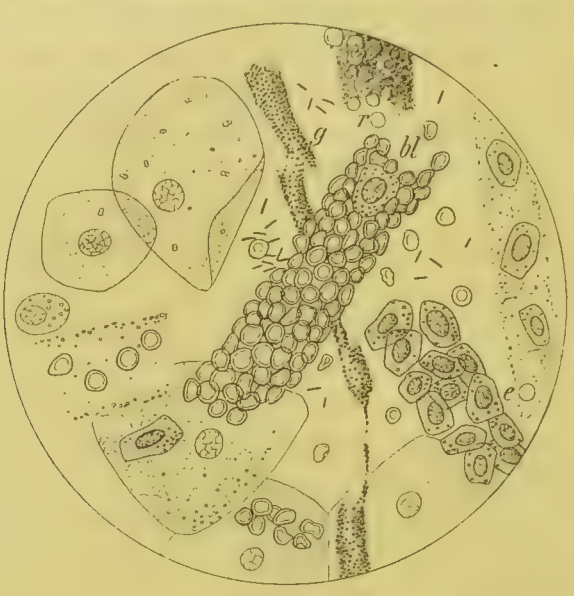

Fig. 51.

Acute hämorrhag. Nephritis. V. 350. Kleine und grosse Plattenepithelien. Hyaliner Cylinder (am Rand), g feingranulirter Cylinder, bl rother Blutkörperchencylinder, e Canälchenepithelien (cylinderartig gruppirt), hier und da „Blutringe".

einiger Dauer der Krankheit zum Theil in fettiger Umwandlung begriffen.

In dem Bodensatz der unblutigen Form kommen rothe Blutkörper, wenn überhaupt, so nur vereinzelt vor, während die Leukocyten stets reichlich vorhanden sind. Epithelien findet man nicht selten in grosser Zahl; weniger häufig, wie bei der obigen Form, als „Epithelschlauchbildungen", oft aber schon nach wenigtägiger Dauer der Krankheit stark verfettet.

Für die Berechtigung der hier angenommenen Eintheilung

des acuten Morbus Brightii in 2 Unterarten spricht vor allem auch das anatomische Bild.

Wir finden bei der ersten Form die Nieren stets, oft beträchtlich vergrössert, mit vielfachen Blutungen an der Ober- und Schnittfläche durchsetzt. Die entzündlichen Erscheinungen betreffen sowohl die Glomeruli als die Harncanälchen. Bei der zweiten sind die Nieren in der Regel nur mässig vergrössert und frei von Blutungen. Die Störung betrifft vorzugsweise die Harncanälchen. Anämie des Organs und albuminöse Trübung und Verfettung der Nierenepithelien charakterisiren diese Form.

Fig. 52.

Schwere acute (anfangs stark blutige) Nephritis, die in 4 Wochen tödtlich endete. V. 350. h hyaliner, g körniger, w Wachs-Cylinder, e Epithelschlauch, ep freiliegende Nierenepithelien. Ausserdem 2 feingekörnte, gleichmässig verfettete Nierenepithelien.

Aber sowohl klinisch-mikroskopisch wie pathologisch-anatomisch sind nicht selten mancherlei Uebergangsformen zu beobachten.

Für die Entscheidung, ob eine acute Nephritis anzunehmen oder an die Möglichkeit einer intercurrenten Verschlimmerung einer etwa bestehenden chronischen Erkrankung zu denken ist, muss vor allem ausser den anamnestischen Angaben der sonstige klinische Befund berücksichtigt werden. An den letzten Fall ist besonders dann zu denken, wenn trotz der scheinbaren Frische der Erkrankung die Harnmenge ziemlich reichlich oder sogar vermehrt, das specifische Gewicht gering ist und rothe Blutkörper und Cylinder in dem spärlichen Sediment sich finden.

Auch ätiologische Verschiedenheiten kommen für die beiden Formen der acuten Bright'schen Niere in Betracht.

Bekanntlich kommt die Krankheit ziemlich selten primär, viel häufiger secundär vor, besonders unter dem Einfluss infectiöser und toxischer Momente. Die Erfahrung lehrt, dass bei einer Reihe vorwiegend die acute hämorrhagische, bei einer anderen hauptsächlich die nicht hämorrhagische Nephritis folgt. Wir beobachten hier in Leipzig im Gefolge des Abdominaltyphus, der croupösen Pneumonie, nach schweren Erkältungen, bei Sepsis und nach Einreibungen mit Petroleum, Naphthol u. a. fast stets die acute hämorrhagische Form,

Fig. 53.

„Grosse weisse Niere". V. 350. h hyaliner, g gewundener, w wachsartiger Cylinder, f Fettkörnchencylinder mit n Fettnadeln, feinere dieser Art an der benachbarten Fettkörnchenkugel, k Fettkörnchenzelle, l Leukocyt, s Scheidenepithel, t Fetttröpfchen.

während bei der diphtherischen und Schwangerschaftsnephritis und in der Mehrzahl der Scharlachfälle die nicht hämorrhagische Unterart auftritt. Auch bei der Cholera setzt nach den Beschreibungen fast stets diese Form von Nephritis ein und zeigen sich hier überraschend schnell und zahlreich verfettete Epithelien und deutliche Fettkörnchenzellen im Harn.

Bei Scarlatina sahen wir zwar vorwiegend die zweite Form, indess nicht selten auch Harn mit ausgesprochen blutigem Charakter: der „Genius epidemicus" schien dabei eine wesentliche Rolle zu spielen. Anatomisch stellt sich die Scharlachniere fast stets unter dem Bilde „der grossen weissen Niere" dar.

Der „Morbus Brightii der Schwangerschaft", dem besonders Leyden eine bevorzugte Stellung verschafft hat, zeigt ebenfalls in der überwiegenden Mehrzahl der Fälle das Bild der blassen, verfetteten Niere. Der spärliche, meist stark eiweisshaltige Harn enthält zahlreiche granulirte Cylinder mit Fetttröpfchen und nicht selten Fettkörnchenzellen. Aber es finden sich auch rothe Blutkörper, sogar wenn auch sehr selten Hämatoidinkrystalle.

2. **Chronische Nephritis** und zwar:

a) **Diffuse Nephritis.** Grosse weisse Niere. Fig. 53. Diese Form kommt in der Praxis nur selten vor

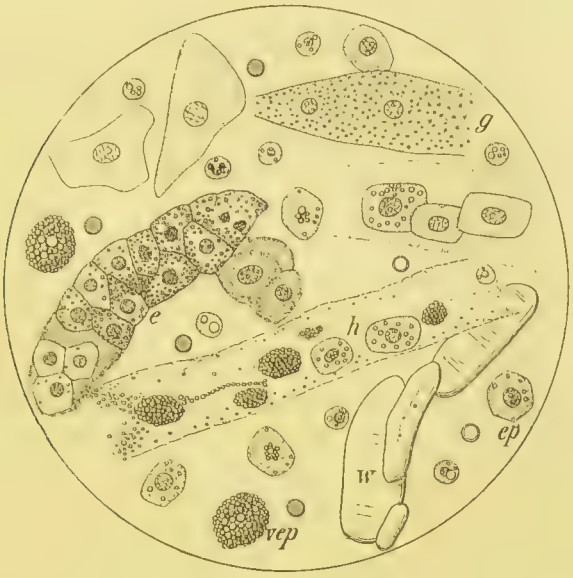

Fig. 54.

Chron. Morb. Brightii (chron. parenchymatöse und interstitielle Nephritis). V. 350. h, g, e, w, hyaliner, granulirter, epithelialer und wachsartiger Cylinder, ep Nierenepithel, vep ziemlich gleichmässig verfettetes Nierenepithel.

und ist meist mit aller Sicherheit zu diagnosticiren; dazu trägt in erster Linie die genaue Untersuchung des Harns bei, die oft schon allein zur Erkennung der speciellen Krankheit genügt.

Der Harn ist blassgelb, stets trübe, zeigt auf dem Spiegel nicht selten etwas fettigen Glanz und lässt ein meist reichliches, weissgelbliches Sediment ausfallen. Die Menge ist stets vermindert, nur selten tageweise etwas reichlicher, im Mittel auf 300—600 ccm, gegen Ende des Lebens meist auf 200 oder 100 ccm herabgesetzt.

Das specifische Gewicht ist fast stets erhöht, umgekehrt proportional der Menge, in der Regel zwischen 1020 bis 1030. Der Eiweissgehalt ist stets sehr reichlich; oft gerinnt beim Kochen mehr als die Hälfte des untersuchten Harnvolums.

Mikroskopisch findet man stets sehr reichliche Formelemente und zwar zahlreiche Leukocyten, äusserst spärliche Erythrocyten; meist äusserst zahlreiche Cylinder der verschiedensten Breite und Länge, nicht selten mit Einkerbungen, Facetten, Windungen, Aufblähungen u. s. f. An den meisten fein oder grobkörnige Verfettung, vielfache Fettkörnchenzellen, die auch frei ziemlich häufig im Gesichtsfeld erscheinen und zweifellos verfetteten Nierenepithelien entsprechen.

Findet man bei mehrmaliger Untersuchung fast unverändert diesen Befund, so darf man, zumal wenn die Zeichen der Herzhypertrophie fehlen, wohl aber Hydrops (und zwar meist stark) vorhanden ist, die Diagnose der grossen weissen Niere mit grösster Wahrscheinlichkeit stellen. Die Beschaffenheit des Harns wird erklärt durch die bei dieser Nierenveränderung stets vorhandene hochgradige fettige Degeneration der Nierenepithelien und die Anämie, Verkleinerung oder völlige Atrophie der meisten oder aller Glomerulusschlingen.

Schwere Erkältungen, Syphilis, Malaria, Scharlach u. a. kommen ätiologisch in Betracht.

b) **Chronische Nephritis (mit Herzhypertrophie).**

1. Der gewöhnliche chronische Morbus Brightii. Fig. 54.

Diese Unterart wird in der Praxis am häufigsten beobachtet und ist mit ziemlicher Sicherheit aus dem Verhalten des Harns zu erkennen.

Derselbe ist meist trübe hellgelb und bietet in der Regel nur einen spärlichen blassen Bodensatz dar. Er wird meist in grösserer Menge wie bei der erst beschriebenen Form gelassen, im Mittel zwischen 800—1400 ccm; nur selten sinkt die Menge für längere Zeit auf 600 und darunter. Das specifische Gewicht ist wechselnd, häufiger etwas herabgesetzt auf 1012 und 1010. Dagegen ist der Eiweissgehalt stets beträchtlich!

Mikroskopisch zeigen sich neben spärlichen rothen und etwas häufigeren farblosen Blutzellen meist ziemlich zahlreiche,

mehr oder weniger verfettete hyaline Cylinder, denen ab und zu charakteristische mässig verfettete, oft zu Fettkörnchenzellen umgewandelte Nierenepithelien anhaften. Auch frei sind dieselben nicht selten.

Durch den anatomischen Befund, der in den normal grossen, selten mässig vergrösserten, ab und zu etwas verkleinerten Nieren neben verschieden ausgedehnten atrophischen Stellen zahlreiche frische parenchymatöse und interstitielle Entzündungsherde ergiebt, werden die Eigenschaften des Harns vollauf erklärt. Je nach dem Ueberwiegen der parenchymatösen Entzündung wird die Harnmenge mehr oder weniger vermindert und auf der anderen Seite bei grösserer Neigung zum Uebergang in die Schrumpfniere vermehrt sein.

Stets aber wird auch unter solchen Verhältnissen, die zur Aufstellung des Bildes der **secundären Schrumpfniere** geführt haben, trotz vorhandener Steigerung der Harnmenge auf 2000 ccm und darüber, der hohe Eiweissgehalt die Diagnose sichern. Diese aber ist durch die stets mitspielenden parenchymatösen Entzündungsvorgänge erklärt, wie auch die Fettkörnchenzellen und zahlreichen Cylinder darauf hinweisen. Fehlen die Formelemente wochenlang ganz, so kann die Diagnose der genuinen Schrumpfniere nahe liegen; vor dem Irrthum schützt meist der Umstand, dass das specifische Gewicht auch trotz vermehrter Harnmenge 1012—1018 beträgt und der Eiweissgehalt in der Regel gross ist. Sorgfältiges Sedimentiren oder Centrifugiren lässt ausserdem meist charakteristische Formelemente erkennen.

2. **Chronisch hämorrhagische Nephritis. (Weigert's rothe oder bunte Niere.)** Bei dieser Nierenerkrankung, die bei acuten Verschlimmerungen gar nicht selten zu Verwechslungen mit acuter hämorrhagischer Nephritis Anlass giebt, zeigt der Harn im allgemeinen den Charakter des Schrumpfnierenharns, beansprucht aber deshalb eine besondere Erwähnung, weil er ohne nachweisbare Veranlassung, wechselnd häufig und stark, deutlichen Blutgehalt zeigt, ein Verhalten, das bei genuiner Schrumpfniere nur in einer verschwindenden Minderzahl von Fällen beobachtet wird.

Der Harn ist zu manchen Zeiten blassgelb und setzt nur ein spärliches blassgelbes oder röthliches Sediment, oder nur eine etwas stärkere „Nubecula“ ab, worin stets einzelne rothe Blutkörper, häufiger Blutringe und etliche hyaline Cylinder mit solchen besetzt zu finden sind. Seine Menge ist normal oder vermehrt, 1500—2000 ccm. Der Eiweissgehalt ist gering.

Ein anderes Bild bietet der Harn zu Zeiten der bisweilen kurz aufeinanderfolgenden oder durch viele Monate getrennten Blutungen. Der braunrothe oder stärker schmutzigbraune Harn setzt oft reichliches Sediment ab und wird dann in der oberen Schicht etwas heller bis dunkelfleischwasserfarben. Die Menge ist auf 1000 ccm und darunter gesunken, der Eiweissgehalt bleibt mässig, das specifische Gewicht um 1010. Dagegen findet man mikroskopisch zahlreiche Cylinder oft so dicht mit rothen Blutkörpern und Blutringen besetzt, dass man von echten Blutkörpercylindern sprechen kann. Auch zeigen sich in der Regel zahlreiche Nierenepithelien frei und an Cylindern. Fettkörnchenzellen kommen nie vor.

3. **Schrumpfniere.** Der Harn ist blassgelb oder leicht grünlich und völlig klar, setzt nur ein ganz spärliches Sediment ab, das aber auch wochenlang ganz fehlen kann. Seine Menge ist meist vermehrt auf 2—3 Liter und kann auf 6 und 8 Liter in 24 Stunden steigen. Das specifische Gewicht erreicht selten 1010, ist im Mittel 1005. Der Eiweissgehalt ist, von intercurrenten Störungen, Urämie u. s. f. abgesehen, stets gering und kann tage- und wochenlang völlig fehlen. Das specifische Gewicht und die Eiweisausscheidung ist beim Nachtharn geringer als im Tagharn.

Mikroskopisch findet man auch bei sorgfältigster Einengung und Untersuchung oft wochenlang ausser vereinzelten Leukocyten und spärlichen hyalinen Cylindern keine Formelemente. Betrachtet man aber während der hin und wieder einsetzenden Störungen des Wohlbefindens, besonders während und nach einer Urämie den Harn sorgfältig, so wird man in solchen Zeiten nicht selten Cylinder und vor allem auch Epithelien finden.

Es verdient besonders hervorgehoben zu werden, dass bei intercurrenten febrilen Krankheiten, wie Pneumonie u. a., im

Gegensatz zum gewöhnlichen Verhalten kein hochgestellter „Fieberharn", sondern meist ein hellgelber Harn mit niederem spec. Gewicht beobachtet wird (Traube, Wagner).

Das Verhalten des Harns ist im allgemeinen so charakteristisch, dass bei Berücksichtigung der sonstigen klinischen Erscheinungen, vor allem des Herzens, die Diagnose sicher zu stellen ist. Verwechslungen können eigentlich nur mit Amyloid vorkommen.

Die grosse Harnmenge wird bei der Schrumpfniere von den erhaltenen und compensatorisch stark vergrösserten Theilen der Niere, besonders den Epithelien und Glomerulis geliefert. Letztere bilden die „Granula" der höckerigen Oberfläche. Die eingesunkenen Stellen entsprechen den atrophischen Parenchymabschnitten, deren Function völlig erloschen ist. Finden sich zahlreichere Cylinder im Harn, so wird man annehmen dürfen, dass wieder ein Theil der Nieren der Atrophie entgegengeht und, in seiner Function beeinträchtigt, zwar noch etwas Harn mit absondert, aber in Folge der mehr oder weniger vorgeschrittenen Epithelatrophie Eiweiss durchlässt.

Das **Amyloid der Nieren** giebt nicht selten zu Verwechslungen mit Schrumpfniere Veranlassung, weil auch bei der amyloiden Degeneration ein sehr reichlicher, blasser, klarer und wenig eiweisshaltiger Harn abgeschieden werden kann. Aber abgesehen davon, dass das Amyloid sich fast stets bei Lungen- und Darmtuberculose, chronischen Knochen- und Gelenkeiterungen, Syphilis, Bronchiektasien u. a. entwickelt, bietet der Harn an sich meist schon sichere Unterscheidungsmerkmale dar.

In der Mehrzahl der Fälle ist die Harnmenge vermindert, auf 1000—600 ccm und das specifische Gewicht im Mittel 1015 bis 1020, oft noch höher; dabei ist der Eiweissgehalt reichlich und ein deutliches, wenn auch geringes Sediment vorhanden.

Mikroskopisch ist dies in der Regel durch seinen oft reichen Gehalt an langen hyalinen Cylindern ausgezeichnet, die oft 2—3 Gesichtsfelddurchmesser lang und meist schmal sind. In den letzten Lebenstagen ist die Zahl der Cylinder oft beträchtlich vermehrt und treten besonders lange und sehr breite Formen auf. Rothe Blutkörper sind selten, farblose ziemlich häufig (ich fand ein Mal eine grössere Zahl derselben mit zarten und langen Hämatoidinnadeln besetzt.) Epi-

thelien werden in der Regel nur selten beobachtet, Fettkörnchenzellen fand ich nie (obwohl ich mehr als 30 Fälle bis zur Autopsie mitbeobachtet habe).

An Speckschrumpfniere ist besonders bei Syphilitischen zu denken.

Contusionen der Nieren veranlassen oft mehrtägige oder 3 bis 4 Wochen andauernde Hämaturie, die ab und zu erst 1—2 Tage nach der Verletzung einsetzen und nach unregelmässigen Pausen wiederkehren kann.

Hydro-Pyonephrosen bewirken nicht selten eine auffällig intermittirende Harnmenge, insofern bei Verlegung des Harnleiters die Harnabfuhr stockt, dagegen bei Freilegung der Passage rasch gewaltige Vermehrung beobachtet werden kann. Indess gestattet die Beschaffenheit des Harns allein nie die Diagnose.

Nierenabscess führt bei Durchbruch zu mehr oder weniger beträchtlicher Eiterbeimengung zum Harn.

II. Krankheiten der Harnwege.

Pyelitis ist in der Regel nur, wenn es sich um eine chronische Form handelt, mit einer gewissen Wahrscheinlichkeit aus dem Verhalten des Harns zu diagnosticiren.

Der Harn ist meist blassgelb, getrübt und setzt etwas feinflockigen Eiter ab, in dem mikroskopisch nicht selten kleinere Pfröpfe „Eitercylinder", die aus dem Papillartheil der Nieren stammen, zu finden sind. Besteht gleichzeitige Nierenreizung, so fehlen nur selten hyaline und körnige Cylinder.

Die Menge des Harns ist fast stets vermehrt auf 3, 4 und mehr Liter, sein specifisches Gewicht ist vermindert, 1008 bis 1010. Albuminurie ist nicht selten.

Oft kommt es zu Blutungen und zum Abgang cylindrischer, 5—7 mm dicker, 8—12 cm langer Blutgerinnsel.

Bei der sogenannten **„Cystenniere"** bietet der Harn nicht selten eine ganz ähnliche Beschaffenheit, kann aber dadurch dem Schrumpfnierenharn noch mehr gleichen, dass der Eitergehalt lange Zeit völlig fehlen kann und andere morphotische Elemente äusserst selten vorkommen.

Cystitis. Bei leichter Blasenreizung bez. schleimigem Katarrh ist der Harn meist schwach sauer, eiweissfrei, blassgelb, mit spärlicher wolkiger Trübung, die mikroskopisch nur etwas vermehrte Blasenepithelien und Leukocyten enthält. Auch bei

eitrigem Katarrh findet man meist einen ähnlichen Befund. Das Sediment ist feinflockig im sauren, grünlich schleimig im alkalischen Urin. Die Formelemente sind meist vermehrt, auch ist eine geringe albuminöse Trübung nachweisbar.

Ammoniakalisch entleerter Harn bietet widerlichen Geruch, schmutzig bräunliche Färbung und dichtes gummiähnliches Sediment dar, das durch die unter dem Einfluss des kohlensauren Ammoniaks bewirkte Zersetzung der Eiterkörperchen gebildet ist und vorwiegend massenhafte Bakterien und Tripelphosphatkrystalle enthält.

Die Zersetzung des Harnstoffs in kohlensaures Ammoniak findet entweder schon in der Blase oder kurz nach der Entleerung statt, stets unter dem Einfluss bestimmter Mikrobien, unter denen nach J. Schnitzler der Proteus vulgaris Hauser am häufigsten gefunden wird. Er kommt nicht nur in der Blase, sondern auch im Nierenbecken vor. Der Blasenkatarrh wird entweder mittelbar durch den zersetzten Harn (Rovsing) oder unmittelbar durch Eiterbakterien, wahrscheinlich durch beider Einfluss bewirkt (Schnitzler).

Bei tuberculöser Cystitis zeigt der eitrige Harn deutlich saure Reaction.

Urethritis. Einfache acute Entzündungen der Harnröhre kommen fast ausschliesslich nach directen Reizungen vor und laufen rasch ab; schleimiger oder eitriger Ausfluss mischt sich dem Harn bei und zwar in der Regel in Form schleimig-eitriger Fäden, die meist wohl beim Durchspülen des Harns erst gebildet werden. Die genaue Untersuchung des Eiters, den man in solchen Fällen am besten durch Ausdrücken der Harnröhre sich rein zu verschaffen suchen muss, hat die Abwesenheit von Gonokokken zu beweisen.

Viel häufiger begegnet man, besonders bei Männern, schleimigen oder schwach eitrig-schleimigen Fäden, die aus ätiologischen Gründen als „Tripperfäden“ bezeichnet werden.

Tripper. Bei der acuten Infection wird der Ausfluss, nachdem er etwa 2—3 Tage einfach schleimig gewesen ist, deutlich gelbgrünlich eitrig, oder schmutzig braunröthlich, wenn die Entzündungserscheinungen sehr heftig sind und zu Blutbeimengungen in das Sekret führen. Bei Nachlass der Entzündung nimmt der Ausfluss wieder eine mehr schleimige Beschaffenheit

an. Zur Untersuchung des Sekrets eignet sich am besten ein frisch herausgedrückter Tropfen Eiter, doch kann man diesen auch mit der Pipette aus dem Harn entnehmen. Bei Frauen erkrankt ausser der Harnröhre hauptsächlich der Cervix.

Mikroskopisch findet man in dem schleimigen Sekret neben Leukocyten verschiedenartige Epithelien, bald einfach plattenförmig, bald mehr polygonaler oder ovaler Art mit geschwänzten Fortsätzen. Fürbringer sah vielfach eigenthümlich hyaline Epithelien, die er wegen ihrer Neigung, sich mit Jod lebhaft zu bräunen als jodophile bezeichnet hat. In dem Stadium blennorrhoicum begegnet man fast ausschliesslich Eiterkörperchen, die fast durchweg als polynucleäre und bei Färbung des Trockenpräparats als neutrophile Leukocyten zu erkennen sind. Fast regelmässig findet man darin aber auch grosse eosinophile Zellen, wie man sie bei Leukämie im Blut nicht strotzender mit Granulis gefüllt erblicken kann.

Zu jeder Zeit der Virulenz gelingt es, in dem Sekret die charakteristischen Diplokokken nachzuweisen; am reichlichsten findet man sie in dem rahmigen Eiter.

Fehlt jede Spur von Ausfluss, besonders jede Beimengung im Morgenharn, lässt sich auch bei sorgfältigstem Ausstreichen aus der Harnröhre keine Spur von Sekret mehr herausbefördern, so dürfen wir den Tripper als völlig geheilt betrachten. Das kommt zum Glück in der Mehrzahl der Fälle vor und ist besonders dem jetzt sich breit machenden Pessimismus mancher Aerzte gegenüber zu betonen, die die Heilung des Trippers überhaupt verneinen.

In einer freilich nicht kleinen Reihe von Fällen wird der Tripper chronisch; es besteht ein trübe-schleimiger, nach jedem Excesse in Baccho aut Venere eitrig werdender Ausfluss fort, der für gewöhnlich nur als „Morgentropfen“ deutlich vorhanden ist. Bei solchen Kranken, die bei einiger Unaufmerksamkeit gar nichts mehr von ihrem Ausfluss zu wissen brauchen, beobachtet man regelmässig die „Tripperfäden“, deren hohe Bedeutung besonders Fürbringer hervorgehoben hat. Es sind verschieden lange (ich fand sie oft bis zu 6 cm Länge), äusserst feine bis stricknadeldicke, durchscheinend schleimige oder mehr undurchsichtig gelbe, innig zusammenhängende Gebilde, die meist zu Beginn, seltener zum Schluss der Harnentleerung er-

scheinen und als Fäden sofort erkannt werden. Manche werden bei starkem Harnstrahl und grosser Beunruhigung der Flüssigkeit rasch verkleinert und aufgelöst, andre widerstehen selbst stärkerer Strömung. Es empfiehlt sich, sie möglichst rasch mit der Pipette anzusaugen und zu untersuchen. Man findet dann mikroskopisch je nach der Gelbfärbung mehr oder weniger zahlreiche Eiterkörperchen (und eosinophile Zellen) neben verschieden gestalteten Epithelien der Harnwege. Manchmal sieht man nur vereinzelte Plattenzellen, ein andermal sind sie häufiger. Stets beobachtete ich zahlreiche keulenförmige und sichelartige Epithelien mit deutlichem, verhältnissmässig kleinem Kern, nicht selten in dichten Haufen und Zügen bei einander liegen. Daneben kommen auch (niedrige und hohe) Cylinder- und Becherzellen vor, ferner ab und zu Samenfäden und vereinzelte rothe Blutkörper.

Für den Arzt ist es von grösster Bedeutung, diese Fäden auf Gonokokken zu untersuchen, und zwar ist es nöthig, mit verschiedenen Theilchen wiederholte Untersuchungen anzustellen: kurz in ähnlich gewissenhafter Weise diese Fäden zu untersuchen, wie im Zweifelsfalle ein Sputum auf Tuberkelbacillen. Ergiebt die wiederholte Untersuchung regelmässiges Fehlen der Gonokokken, so ist die Virulenz solcher Fäden fast sicher auszuschliessen und im gegebenen Falle eine Heirath zu gestatten!

Wir schliessen hier die Besprechung einer Reihe von Krankheitszuständen an, die zum Theil im Anschluss an einen Tripper auftreten und deren Erkennung das Mikroskop wesentlich fördert.

Spermatorrhoe. Beim Harnlassen und bei der Stuhlentleerung (Mictions- und Defäcations-Sp.) wird ein dünner, fadenziehender Schleim mitentleert, der von den Kranken getrennt aufgefangen werden kann. Mikroskopisch findet man zweifellose Samenfäden, die oft völlig gute Beweglichkeit zeigen, nicht selten aber ausser Veränderungen der Form mangelhafte Bewegungen darbieten. Die Samenfäden nehmen (wie die normalen) die Anilinfarbstoffe gut an. Färbt man mit einer dünnen Lösung von Carbolfuchsin und darnach mit Methylenblau, so

erscheint Schwanz und Mittelstück hellroth, der Kopf blau und nicht selten mit hellblauer Kappe (Posner).

Bei der **Azoospermatorrhoe** findet man in diesen dünnen, gummiähnlichen Tropfen keine Spermatozoen.

Prostatorrhoe. Nach einem Tripper bleibt nicht selten eine chronische Prostatorrhoe zurück, die von Zeit zu Zeit besonders nach öfteren Cohabitationen zu dünn- oder dickflüssigem eitrigem Ausfluss führen kann, so dass man eine Wiederkehr des Trippers annehmen möchte. Zu dieser Annahme kann man um so eher verleitet werden,

Fig. 59.
Sperma- und Prostatorrhoe. V. 350. s Samenfäden, k Böttcher'sche Krystalle, p Prostatakörner (letztere nach Bizzozero).

wenn es gelingt, durch starkes Drücken vom Damm her ein Tröpfchen rahmähnlichen Sekrets zu Gesicht zu bringen. Andermal beobachtet der Kranke, dass ein solches Tröpfchen bei stärkerem Drängen beim Stuhl oder Wasserlassen vorkommt. Nicht selten kommt dieser Zustand mit gleichzeitiger Spermatorrhoe vor.

Entscheidend für Prostatorrhoe ist der mikroskopische Befund. Man sieht in solchen Fällen zweifelloses Cylinderepithel, farblose Blutzellen, Fetttröpfchen, häufig geschichtete „Amyloidelemente“ und sehr zahlreiche Böttcher'sche Krystalloktaëder, die nach Fürbringer's Untersuchungen ausschliesslich im Prostatasaft enthalten sind und auch dem Samen den charakteristischen Geruch geben.

Auch hier hat man in gewissenhaftester Weise auf Gonokokken zu fahnden; fehlen sie ganz regelmässig trotz der zahlreichen Eiterkörperchen, die im Sekret enthalten sind, so ist nach meiner festen, durch die Praxis zuverlässig bestätigten Ueberzeugung die Virulenz solchen Sekrets auszuschliessen.

Azoospermie. Um die erhaltene Zeugungskraft des Mannes in Zweifelsfällen festzustellen, ist es nöthig, den beim Coitus entleerten (im Condom aufgefangenen) Samen auf Spermatozoen zu untersuchen. Besteht in Folge doppelseitiger Nebenhodenentzündung dauernde Azoospermie, so enthält das in Menge und Geruch dem normalen Samen völlig gleichende, im übrigen aber oft dünnere und klarere Sekret keine Spur von Spermatozoen, wohl etliche Rundzellen, Epithelien und Oktaëderkrystalle.

Bei der **Oligozoospermie** enthält das Produkt etliche Spermafäden, die matte Bewegungen ausführen. In einem solchen Falle fand ich, obwohl der Kranke vor dem einmaligen Coitus kräftig urinirt hatte, in dem Condominhalt neben diesen spärlichen müden Gebilden und Böttcher'schen Krystallen eine ganze Reihe Gonokokken führender Eiterkörperchen!

Anhang. Untersuchung der Sekrete aus Brustdrüse und Scheide.

Aus der Brustdrüse von Schwangeren oder Frauen, die geboren haben, kann man oft durch leichten Druck einige Tropfen einer weisslichen oder weissgelblichen Flüssigkeit herausdrücken, die mikroskopisch durch das Auftreten von kleinsten Fettkügelchen und Fettkörnchenzellen ausgezeichnet ist. Letztere, durchaus denen gleichend, die man in anderen Sekreten z. B. in dem Harn bei grosser weisser Niere findet (s. Fig. 53), enthalten bald grössere, bald kleinere Fettkügelchen, bald mit, bald ohne Kern.

Die fertige **Milch** stellt eine sehr gleichmässige feine Emulsion ohne zellige Elemente dar.

Bei Neubildungen der Mamma ist in seltenen Fällen blutiger Ausfluss beobachtet worden.

Scheidensekret. In dem physiologischen Scheidensekret findet man mikroskopisch Plattenepithelien und verschieden zahlreiche Leukocyten. Durch mancherlei Schädlichkeiten kann der Ausfluss

mehr eitrig werden und dementsprechend das mikroskopische Bild abgeändert sein.

In solchen Fällen ist das Sekret u. U. auf Gonokokken zu untersuchen. Nach der zur Zeit herrschenden Ansicht der Gynäkologen soll indess ein negativer Ausfall nichts beweisen; ob man aber beim Fehlen der Gonokokken das Recht hat, die mannigfachen Störungen (vor allem die Pyosalpinx Fälle) fast regelmässig auf Gonorrhoe zurückzuführen, ist noch zu beweisen.

Zu beachten ist die von Döderlein gefundene Thatsache, dass das Sekret unberührter Jungfrauen stets, bei Frauen seltener, einen besonderen Bacillus enthält und saure Reaction zeigt, während bei der Mehrzahl solcher Frauen, bei denen Veränderungen in der Scheide stattgefunden haben, Kokken und alkalische Reaction zu beobachten sind.

Ab und zu kommen im Scheidensekret die durchaus bedeutungslosen Infusorien (Cerco- oder Trichomonas) vor.

Lochien. Die in den ersten Tagen nach der Geburt fast rein blutigen Lochia rubra werden vom 3. oder 4. Tage an meist fleischwasserfarben (L. serosa), vom 9. Tage ab mehr grau- oder gelbweisslich (L. alba).

Die Mikroskopie zeigt in den ersteren neben massenhaften Blutkörpern Plattenepithelien und nicht selten Deciduagebilde; in den späteren zahlreiche Eiterkörperchen, die grösstentheils verfettet sind, sowie freie Fettkügelchen und ab und zu Cholesterin.

Hämoglobinurie.

Bei jeder schweren Hämoglobinämie, die durch verschiedene, S. 121 bereits angeführte Ursachen hervorgerufen werden kann, kommt es zu einer Ausscheidung der Blutkörperschlacken im Harn, da Milz und Leber zur alleinigen Aufnahme derselben nicht ausreichen.

Der Harn ist blassroth bis braunschwarz und stets erheblich, bis auf wenige ccm in 24 Stunden vermindert, wird oft nur tropfenweise entleert, und setzt in der Regel ein dichtes, braunrothes oder schwärzliches, aus feinen und gröberen Krümeln gebildetes Sediment ab.

Das specifische Gewicht wechselt, ist meist niedrig oder normal, seltener erhöht bis 1030. Der Eiweissgehalt ist hin und wieder beträchtlich; meist schwimmt nur ein braunrothes, flockiges Eiweissgerinnsel an der Oberfläche. Die genauere Art

des Eiweisses, das nach Harley kein Serumalbumin sein soll, ist noch nicht festgestellt. Jedenfalls kann bei Hämoglobinämie Eiweiss ohne Hämoglobin im Harn auftreten (Kast). Spektroskopisch findet man die für Oxy- oder Methämoglobin charakteristischen Streifen (s. S. 79 u. 127).

Mikroskopisch ist das völlige (oder fast völlige) Fehlen der rothen Blutkörper besonders beachtenswerth. Das Gesichtsfeld zeigt neben feinkörnigem, bräunlichem Detritus zahlreiche kleine und grössere, blasse oder mehr gelbliche „Tröpfchen", ferner gröbere Schollen von gelbbräunlichem Farbenton und besonders in schweren Fällen mehr oder weniger lange cylindrische Gebilde gleicher Art. Selten begegnet man Hämatoidinkrystallen oder pigmentirten Epithelien.

Neubildungen der Nieren führen kaum in der Hälfte der Fälle, die der Blase so gut wie immer zu Blutungen, seltener zum Abgang charakteristischer Krebs- oder Sarkomelemente. Bei Geschwülsten der Nieren kommt es gelegentlich zum Abgang cylindrischer, regenwurmartiger Blutgerinnsel, die nicht etwa Abgüsse der Harnleiter darstellen, sondern bei ihrem Durchgang durch das enge Rohr so geformt werden. Ihre dunkele Färbung spricht dafür, dass sie nicht von einer Blasenblutung stammen. Ich sah in einem sehr charakteristischen, durch Autopsie bestätigten Fall von maligner Nierengeschwulst, wie der Kranke zahlreiche solche wurmartige Gebilde durch eine Blasenspülung erst entfernte. Ueber die „Krebszellen" s. S. 175 u. 191.

Ueber das Verhalten des Harns bei der Anwesenheit von Echinococcus, Distomum und Filaria, sowie bei Urogenital-Tuberculose ist oben schon ausführlich gesprochen worden.

Bei **Concrementbildungen** im Nierenbecken kommt es häufiger wie bei Neubildungen zu Blutungen, die sich in der Regel mit Koliken wiederholen; meist besteht auch gleichzeitig ein Katarrh des Nierenbeckens. Die von dort spontan abgehenden Steine können Erbsen- und Bohnengrösse erreichen und sind oft höckerig.

Die aus Uraten, Phosphaten, Oxalaten und sehr selten aus Cystin gebildeten Blasensteine führen häufig, besonders nach körperlichen Bewegungen, zu Blutungen und leichtem, schleimig-eitrigem Katarrh, während ammoniakalisch zersetzter Harn erst nach Katheterisiren und anderen Eingriffen beobachtet wird.

Die harnsauren Steine sind gelbbraun, glatt oder leicht höckerig und fest; die Oxalatsteine viel härter, maulbeerartig rauh und meist dunkel. Die Phosphatconcremente weich, feiner rauh und thonfarben. Oft sind die Steine aus mehreren Körpern gebildet und giebt erst die genauere chemische Untersuchung über den Antheil der einzelnen Steinbildner und das stets vorhandene organische Gerüst (Ebstein) Aufschluss.

VI. Die Untersuchung der Punctions-Flüssigkeiten.

Die mikroskopische Untersuchung der Punctionsflüssigkeiten ergänzt in bedeutsamer Weise den makroskopischen Befund; sie deckt gewisse Elemente auf, die nicht selten erst den Charakter des Grundleidens erkennen lassen. Beide Untersuchungen sollten daher stets vereint vorgenommen werden.

1. **Transsudate** entstehen ohne entzündliche Reizvorgänge, erscheinen meist durchsichtig hellgelb mit leicht grünlicher Nüance, setzen beim Stehen ein meist spärliches, flockiges Gerinnsel ab und reagiren alkalisch. Ihr specifisches Gewicht bei Zimmertemperatur (nicht an der körperwarmen Flüssigkeit!) bestimmt, schwankt je nach ihrer Herkunft. Nach den sorgfältigen Untersuchungen von Reuss (aus der Tübinger Klinik) ist es

bei	Hydrothorax	niedriger als	1015
-	Ascites	- -	1012
-	Anasarka	- -	1010
-	Hydrocephalus	- -	1008,5.

Da es in erster Linie von dem Eiweissgehalt abhängig ist, so kann man nach Reuss aus dem specifischen Gewicht mit annähernder Sicherheit den Eiweissgehalt bestimmen.

Mikroskopisch findet man spärliche Leukocyten und meist in fettiger Umwandlung begriffene, selten normale, flache Epithelien.

2. Die **durch entzündliche Ausschwitzung entstandenen Exsudate** bieten grössere Verschiedenheiten dar. Nach ihrer äusseren Erscheinung unterscheiden wir seröse (serofibrinöse), blutige, eitrige und jauchige Exsudate und die aus der

Verbindung der Hauptbestandtheile sich ergebenden Mischformen.

Das specifische Gewicht liegt bei allen über 1018, die Reaction ist stets alkalisch. Nach längerem Stehen setzen sie mehr oder weniger grosse Mengen Fibrins, mit darüber stehender Blutschicht, oder eitrigen, bez. jauchigen Bodensatz ab.

In seltenen Fällen ist eine fortschreitend dunkelblaue Verfärbung anfangs durchsichtig gelber Exsudate beobachtet. Hier ist der Farbstoff zunächst als sogen. Leukoproduct im Exsudat enthalten und entwickelt sich erst durch Oxydation (Stehen an der Luft) in den blauen Körper. Durch Reduction (Zusatz von stark alkalisch gemachter Traubenzuckerlösung) ist er wieder unsichtbar zu machen und aus der gelblichen Lösung durch Zusatz weniger Tropfen reiner Salzsäure und verdünnter Eisenchloridlösung aufs neue hervorzurufen. Zusatz von rauchender Schwefelsäure scheidet tiefblaue Indigoschwefelsäure ab.

Ferner kann bei melanotischer Carcinose eine trübe, dunkelbraune Flüssigkeit entleert werden, in der sich ein völlig schwarzer Bodensatz abscheidet.

Bisweilen begegnet man einem eigenthümlich schillernden, glänzenden Häutchen an der Oberfläche solcher Punctionsflüssigkeiten, die von älteren pleuritischen Exsudaten herstammen. Das Glitzern rührt von Cholesterin her (s. u.).

Seröse Exsudate. Die unmittelbar nach der Entleerung leicht getrübte, gelb durchscheinende Flüssigkeit scheidet bald rascher, bald langsamer leicht flockige oder dichte Gerinnsel ab, die nicht selten einen schwach röthlichen Saum zeigen.

Mikroskopisch findet man in dem flockigen Gerinnsel ein dichtes Fibrinnetz, ferner stets einige rothe Blutzellen, die zur Hauptsache wohl durch die Punction selbst zur Ausscheidung gebracht sind und zahlreiche mehrkernige Leukocyten, die einen mehr oder weniger breiten, in der Regel aber fein- oder grobkörnigen Protoplasmasaum zeigen. Nicht selten sind sie beträchtlich vergrössert und dann kaum von den Pleuraendothelien zu unterscheiden. Letztere stellen in der Regel deutliche „Körnchenzellen“ dar, da die abgestossenen fast stets in vorgeschrittener Fettmetamorphose begriffen sind; wieder andere zeigen auffällig grosse Vacuolen.

Hämorrhagische Exsudate. Das serofibrinöse Exsudat ist durch die reichliche Beimengung von Blut heller oder dunkler roth gefärbt. Mikroskopisch findet man in demselben die gleichen Elemente, selbstverständlich mit starker Vermehrung der rothen Blutzellen, die meist wohlerhalten, in älteren Exsudaten zum Theil „ausgelaugt" sind.

Da die blutigen Exsudate ausser bei bestehender hämorrhagischer Diathese und nach Traumen, am häufigsten bei Tuberculose und Neubildungen auftreten, so beansprucht ihr Vorkommen einen wichtigen diagnostischen und prognostischen Werth. Die genaue mikroskopische Untersuchung des Sediments darf daher nicht unterlassen werden, da sie nicht so selten werthvolle Anhaltspunkte für eine bestimmte Diagnose bietet.

Am seltensten hat man das Glück (selbst nach dem Centrifugiren der Punctionsflüssigkeit) Tuberkelbacillen nachzuweisen. Eher gelingt es, bei bestehendem Carcinom eigenthümliche Zellgebilde oder sogar Zotten aufzufinden; in einem Falle meiner eigenen Beobachtung, der von Dr. Harries veröffentlicht worden ist, war die Flüssigkeit mit zahllosen Gallertknötchen untermischt.

Burkhart (s. S. 175) fand bei 19 genau beschriebenen Fällen von Bronchialkrebs 9mal Pleuritis und zwar 8mal die hämorrhagische Form.

Wiederholt haben wir in anderen Abschnitten schon vor der Diagnose „der Krebszellen" gewarnt. Aber wie wir das gehäufte Auftreten epithelialer, in Gruppen zusammengelagerter Gebilde beim Blasenkrebs als werthvoll betrachten, müssen wir auch hier das zahlreiche Vorkommen grösser und in ihrer Form auffällig wechselnder Zellen als wichtig hervorheben.

Die Zellen sind bei Gegenwart von Neubildungen oft ungewöhnlich, bis zu 120 μ gross, in der Regel durch ein oder mehrere Vacuolen ausgezeichnet und liegen meist in Haufen zusammen. Sie enthalten einen grossen, selten mehrere Kerne und fast stets kleinere und grössere Fettkügelchen, deren dichtes Zusammenliegen mächtige „Körnchenzellen" erzeugen kann.

Neben solchen Zellen und Zellverbänden muss das reich-

liche Auftreten freier bis zu 40 und 50 μ grosser Fetttropfen den Verdacht auf eine Neubildung hinlenken. Mitunter sind die Fetttröpfchen so fein und reichlich in der Flüssigkeit suspendirt, dass diese ein chylöses Aussehen erhält. Ist dies der Fall, so verschwindet die milchige Beschaffenheit bei Zusatz von Natronlauge und Schütteln mit Aether. In anderen Fällen wird die chylusartige Flüssigkeit aber bei diesem Verfahren nicht klar, zum Beweis, dass die Opalescenz nicht durch emulgirtes Fett, sondern durch feine albuminoide Körnchen (Quincke) bedingt ist.

Auch das reichliche Vorkommen von drusenartig zusammengelagerten feinen Fettnädelchen in 20—30 μ Grösse ist beachtenswerth. Ich fand solche in grosser Zahl bei einer Probepunction, die ich bei secundärer Pleuritis im Anschluss an einen durch die Autopsie bestätigten Bronchialkrebs machte.

In einem jüngst von A. Fränkel veröffentlichten Falle von **primärem Endothelkrebs der Pleura** (E. Wagner) ergab die Punction eine dunkelrothe, dem venösen Blute gleichende, trübe Flüssigkeit, in der zahlreiche, grosse, epithelartige Zellen, von runder oder exquisit polymorpher, polyedrischer, platten- und keulenförmiger und geschwänzter Art zu finden waren Ausser grossem Kern und Vacuolen zeigten viele — durch ihren reichen Gehalt an Fetttropfen — ausgesprochene Maulbeerform. Bei der Autopsie (6 Wochen nach Beginn der Erkrankung!) fand F. nicht den erwarteten Pleurakrebs, sondern die oben genannte Affection, deren besondere Eigenthümlichkeit durch die gleich zu Beginn ausgesprochene Neigung zu diffuser Verbreitung lediglich im Gebiete der Lymphbahnen charakterisirt ist und nach Neelsen die Annahme einer infectiösen Entzündung wahrscheinlicher macht als eine Geschwulstbildung. Für die Praxis bleibt diese feinere Unterscheidung belanglos, da die Prognose in jedem Falle pessima und der Verlauf hier sogar ein äusserst rascher ist.

Zottentheile oder **Gallertknötchen** und andere Bestandtheile der Neubildung erhärten aber erst mit absoluter Sicherheit die Diagnose. In einem von mir beobachteten Falle von peritonealer Carcinose fand ich in dem hämorrhagischen Exsudat, das mit dem gewöhnlichen Billroth'schen Troicart entleert war, zahllose, weich elastische, durchscheinende Gallertknötchen von linsen- bis erbsengrossem Durchmesser. Man war versucht, an kleine Echinococcusblasen zu denken, aber schon

die Mikroskopie der frischen Klatschpräparate schützte sofort vor dem Irrthum. Sie zeigten exquisit alveoläre Structur.

Bei Färbung mit Hämatoxylin-Eosin trat ein Netzwerk aus feinen Bindegewebszügen hervor, das unregelmässig gestaltete Räume umschloss. Die Alveolen waren zum Theil in der Peripherie mit cylindrischem Epithel gefüllt, in der Mehrzahl lagen die Zellen unregelmässig zerstreut, bald rundlich, bald ausgezogen oder verästelt in dem Alveolus. Bei vorgeschrittener Degeneration, die vom Centrum nach der Peripherie erfolgte, bestand der Inhalt aus einer körnigen, rothen Schleimmasse, die eine deutliche, der Wand der Alveolen parallel laufende, streifenförmige Anordnung zeigte, mit hier und da noch vorhandenen Kernen oder vereinzelten erhaltenen, mit feingekörntem Protoplasma angefüllten, rundlichen oder cylindrischen Zellen. Die Autopsie ergab eine ungewöhnlich ausgebreitete Gallertcarcinose des Bauchfells.

Cholesterin-Krystalle trifft man hier und da in serös-hämorrhagischen Exsudaten an, die von chronischer Pleuritis herstammen. Man wird durch ein eigenthümliches Glitzern an der Oberfläche der Flüssigkeit auf sie aufmerksam gemacht. Dies kommt aber doch wohl recht selten vor, denn unter mehr als 70 eigenen Pleurapunctionen habe ich es nur bei zwei Fällen beobachtet. Durch ihre charakteristische Krystallisation und ihr chemisches Verhalten sind sie unzweifelhaft gekennzeichnet.

Hämosiderinschollen und Klümpchen sind bei älteren, blutigen Exsudaten ziemlich häufig.

Eitrige Exsudate erscheinen mehr oder minder dick gelb und setzen eine entsprechende Eiterschicht ab. Sie enthalten mikroskopisch meist keine Besonderheiten. Zu achten ist ganz besonders auf Spaltpilze, weshalb ausser der Besichtigung des frischen Eiters, der in der Regel verfettete Eiterzellen zeigt, stets die Färbung von Trockenpräparaten empfehlenswerth ist. Man findet auch in tuberculösen Exsudaten (Pneumopyothorax u. a.) nur äusserst selten Tuberkelbacillen, wohl aber in anderen Exsudaten Staphylo- und Streptokokken und Fränkel'sche Pneumokokken, letztere fast regelmässig im metapneumonischen Empyem. In einem nicht putriden, pneumothoracischen Exsudat fand Litten wiederholt zahlreiche Cercomonas-Formen.

In jedem nicht ganz klaren Falle ist auch an Aktino-

myceten zu denken und der Eitersatz mit besonderer Sorgfalt (Porzellanteller oder Glasplatte) auf Pilzkörner durchzumustern. Sie stellen sich als kleine griesliche Körnchen dar, die talgartige Consistenz darbieten und unter dem Deckglas meist gut zu zerdrücken sind (s. S. 42). Daneben finden sich oft deutliche Fettkörnchenkugeln.

Jauchige Exsudate findet man sowohl in der Pleura-, wie in der Peritonealhöhle bei Durchbruch von Gangränherden, oder von Magen- oder Darmgeschwüren und Neubildungen, bisweilen ohne klare Ursache. Die Punctionsflüssigkeit verbreitet oft einen aashaften Geruch; der Schwefelwasserstoffgehalt ist schon aus dem dunkeln Beschlag der Canüle erkennbar.

Trifft man bei Punctionen in einem höher gelegenen Intercostalraum seröses, in einem tieferen jauchiges Exsudat an, so ist an subphrenischen Abscess zu denken.

Bei Durchbruch eines Magengeschwürs kann die Probepunction Hefe- und Sarcine-Pilze ergeben und die Reaction des Exsudats sauer sein.

3. **Echinococcus**-Cysteninhalt ist völlig klar, eiweissfrei (nur nach wiederholter Punction kann geringe Eiweisstrübung auftreten!) und enthält ausser der nebensächlichen Bernsteinsäure vor allem Kochsalz, das durch langsames Eindampfen eines Tropfens auf dem Objectträger in den in Fig. 60 wiedergegebenen Bildern auskrystallisirt. Das specifische Gewicht schwankt zwischen 1008 bis 1013.

Mikroskopisch findet man häufig keine Spur von morphotischen Elementen; bisweilen nur einige Hämosiderin-Körnchen oder Cholesterinkrystalle und vereinzelte Körnchenzellen, mitunter aber die unbedingt beweisenden Elemente: Skolices, Häkchen oder Membranzüge (Fig. 22), sowie die oben angeführten Kochsalzkrystalle.

Chemische Prüfung. Ausser der auf Eiweiss ist u. U. die auf Bernsteinsäure auszuführen. Man dampft die mit Salzsäure angesäuerte Probe ein und schüttelt mit Aether aus; der nach Verdunsten des Aethers verbleibende Krystallbrei giebt bei Gegenwart von Bernsteinsäure in wässriger Lösung mit etwas Eisenchlorid einen rostfarbenen, gallertigen Niederschlag (bernsteinsaures Eisen).

4. **Ovarialcysten.** Der meist zähflüssige, schleimige Inhalt zeigt ein sehr wechselndes specifisches Gewicht, das zwischen

1005—1050 liegen kann, in der Regel aber zwischen 1020—1024 gefunden wird; er ist meist stark eiweisshaltig und reich an Metalbumin, das weder durch Essig- und Salpetersäure, noch durch Kochen, wohl aber durch Alkohol flockig gefällt werden kann und sich dadurch wesentlich von Mucin unterscheidet. Bei der Ausführung dieser Reaction ist zuvor das Eiweiss zu entfernen (s. Harn).

Die meist gelbe Farbe des Cysteninhalts kann ab und zu dunkelroth oder chokoladenähnlich sein.

Fig. 60.
Kochsalzkrystalle, durch vorsichtiges Verdampfen von Echinococcus-Flüssigkeit erzeugt. V. 350.

Mikroskopisch findet man rothe und farblose Blutzellen, nicht selten Blutpigment und Cholesterin, oft Fettkörnchenzellen und grosse, vacuolenhaltige Zellen.

Als besonders wichtig hebt Bizzozero Cylinderepithelzellen, Flimmer- und Becherzellen, sowie Kolloidconcremente hervor, „die einige μ bis Zehntel mm gross, unregelmässig geformt, homogen und blassgelblich sind und gerade durch ihre Blässe sich von Fett- und Kalksubstanzen unterscheiden lassen".

5. **Hydronephrose.** Der fast stets wasserhelle, seltner röthlich oder gelbgetrübte Inhalt ist auch durch sein meist niedriges, stets unter 1020 (meist zwischen 1010—1015 gelegenes speci-

fisches Gewicht), von der Ovariencystenflüssigkeit unterschieden. Man findet ferner meist Harnstoff und Harnsäure (Nachweis S. 211 u. 212) und nur geringe Eiweissreaction. Es ist aber zu beachten, dass die Harnbestandtheile in alten Säcken fehlen und geringe Mengen Harnsäure in Ovarialcysten auftreten können!

Der mikroskopische Befund ist in der Regel äusserst dürftig. Nur selten begegnet man organisirten, aus Niere und Harnwegen stammenden Epithelien, die oben ausführlich beschrieben sind.

6. **Hydrops der Gallenblase.** Die im allgemeinen nicht zu empfehlende Probepunction ergiebt in der hellschleimigen oder mehr serösen Flüssigkeit eine mehr oder weniger grosse Zahl von Bacillen, die nach Naunyn dem Bact. coli commune sehr ähnlich sind. Die Bacillen verursachen bei bestehender Gallenstauung eine infectiöse Angiocholitis und können sehr wohl die Steinbildung dadurch anregen, dass sich beim Faulen der Galle Bilirubinkalkniederschläge um die üppig gedeihenden Bacillenhaufen bilden.

Autoren-Register.

Afanassiew 82.
Alt 54.
Altmann 101, 105.
Andral 160.
Aronson 93.

Babes 44.
Bälz 154.
Baumann 213.
Baumgarten 11, 12, 23.
Bäumler 65.
Bein 58.
Beck 19.
Bernard 229.
Biedert 27.
Biermer 103, 172.
Bilharz 75.
Binz 119.
Birch-Hirschfeld 103, 104, 186.
Bizzozero 50, 65, 80, 82, 114, 180, 285.
Boas 193.
Bollinger 42.
Boström 42.
Botkin 119.
Brael 30.
Brieger 39, 200.
Browning 78.
Brücke 228.
Buchner 31, 119.

Celli 56.
Charcot 145.
Cohnheim 23, 117, 180.
Curschmann 138, 144, 168, 170, 171, 172.

Dahmen 28.
Davaine 30.
Dehio 88.
Denys 80.
Döderlein 276.
v. Dusch 46.

Eberth 20, 34, 112.
Ebstein 278.
Ehrich 175.
Ehrlich 12, 14, 25, 60, 91—100, 106, 111, 121, 181.
Eichhorst 104.
Eichstedt 51.
Emmerich 37.
Erb 97.
Escherich 39.
Ewald 193.

Fehleisen 19.
Filehne 143.
Fischer 9.
Fleischer 108, 114, 115.
Flügge 11.
Frankenhäuser 62, 106.
A. Fränkel 35, 166, 260, 282.
C. Fränkel 11, 39.
Friedreich 145.
Fürbringer 150, 272, 274.

Gabbet 26.
Garre 19.
Geissler 218.
Gerhardt 238.
Gerlach 172.
Golgi 58.
Gowers 83, 88.
Gräber 102.
Grainger-Stewart 215.
Gram 16, 96, 102.
Grawitz 47, 51.
Griesinger 65.
Gruby 50.

Günther 11, 17, 42.
Günzburg 193.
Guttmann 149, 163.

Halla 118.
Hansen 29.
Harley 277.
Hauser 271.
Hayem 80, 82, 94, 105, 116.
Hesse 42.
Heubner 19, 38, 39, 187, 215.
Hindenlang 217.
Hodgkin 121.
Hoffmann, F. A. 179, 180, 194.
Hofmann 128.
Hoppe-Seyler 122, 217, 260.
Huber 31.
Hüfner 122.
Hüppe 11, 36.
Hunter 104.

Immermann 103.
Israel 42.

Jaffé 53, 225.
v. Jaksch 58, 77, 108, 118, 219.

Karg 32, 182.
Kast 213, 272.
Kannenberg 149.
Klebs 62, 106.
Klemperer 48.
R. Koch 2, 10, 12, 15, 20, 23, 29, 31, 34—36, 166.
Külz 122, 228, 230, 231.

Laache 96, 102.
Landois 55, 77.
Langhans 178.
Laveran 56.
Leber 46.
Leeuvenhoek 52.
Leichtenstern 65, 72, 200, 201.
Lenhartz 123, 180.
Leo 195.
Leube 114, 214.
Leuckart 67, 70, 75.
Leyden 28, 53, 135, 145, 149, 162, 163, 166, 172, 215, 265.
Lichtheim 46, 117, 205.
v. Limbeck 118.
Litten 226.
Löffler 15, 33—39, 60.
Löwit 80, 114, 120.
Lüttke 194.
Lutz 68.

Maixner 219.
Malassez 83.
Malmsten 50.
Maly 228.
Marchand 123, 204.
Marchiafava 56.
Martius 194.
Meissner 228.
v. Mering 229.
Minkowski 229, 239.
Mintz 194.
Moritz 62, 229.
Mosler 113.
Müller, Fr. 104, 224.
Müller, H. 80, 98, 112, 113.

Nägeli 8.
Naunyn 286.
Neelsen 62, 106, 282.
Neisser 22, 29.
Nencki 260.
Neuhaus 35.
Neumann 35, 80, 113, 114, 178, 179.
Nicolaier 35.
v. Noorden 107, 181.
Nothnagel 199, 200, 201, 202, 230.

Oesterlein 204.
Ogston 18.
Orth 178.

Pavy 215.
Peiper 35.
Penzoldt 108, 115.
Perroncito 65.
v. Pettenkofer 37, 224.
Pfeffer 119.
Pfeiffer 35, 37, 40, 175.
Philip 93.
Pick 119.
Plaut 47.
Plehn 58.
Pohl 116.
Pollender 30.
Ponfik 42.
Posner 218, 274.

Quincke 58, 94, 104, 282.

Reuss 279.
Ribbert 17.
Richard 56.

Rieder 93, 98, 113, 116, 118.
Rindfleisch 125.
Rosenbach 35, 224, 240.
Rovsing 271.
Roux 39.

Sahli 65.
Salkowski 145.
Scheube 68, 76.
Schmaltz 77, 88.
Schmidt, M. 179.
Schmidt, A. 171.
Schnitzler 271.
Schönlein 49.
Schütz 33.
Schultze 82, 97, 101, 171.
Seegen 228.
Seitz 35.
Senator 215, 226.
Sjöquist 194.
Sobernheim 260.
Sonsino 75.
Stadelmann 239.
Stintzing 254.
Stokes 128.
Stokvis 123.
Strümpell 155.
Swiatecki 15.

Teichmann 125, 207.
Thierfelder 228.
Thoma 83.
Traube 143, 159, 269.
Tschistovitsch 181.

Uffelmann 194.
Ungar 145, 150.

Virchow 46, 67, 80, 97, 108, 116, 139, 178, 180, 225, 226.
Vogel 108, 114.

Wagner, E. 48, 61, 135, 154, 178, 183, 215, 269, 282.
Weigert 12, 44, 82.
Welcker 83.
Wolf 21.
Wooldridge 106.
Worm-Müller 230.
Wunderlich 121.

Yersin 17, 39.

Zenker 48, 67.
Ziehl 16, 26.
Zouchlos 218.

Sach-Register.

Aberration, chromatische 1.
— sphärische 1.
Acarus folliculor. 55.
Acetessigsäure-Reaction 239.
Aceton-Nachweis 239.
Achorion Schoenleinii 48.
Achroodextrin 196.
Actinomyces 42, 152, 165, 254.
Albuminurie, physiolog. 214.
— cyklisch 214.
— patholog. 214.
— bei Diabetes 231.
— Nachweis 216.
Almén'sche Blutprobe 223.
Alveolar-Epithelien 139, 140, 180.
Amoeba coli 60.
Ammoniakal. Gährung 213.
Anämie, primäre 102.
— secundäre 103.
— perniciöse 62, 65, 74, 103.
Anäm. Degeneration 96.
Anchylostom. duoden. 64, 189.
Angina tonsillaris 186.
Anguillula intest. 163.
Anilinfarben 14.
Antipyrin-Nachweis im Harn 227.
Argas reflexus 54.
Ascaris lumbricoides 67.
Aspergillus fumigat. 45, 151.
Auswurf-Untersuchung 129.
Azoospermatorrhoe 274.
Azoospermie 275.

Bacillen 8, 24.
— bei Cholera 38.
— - Diphtherie 38.
— - Influenza 40.
— - Lepra 29.
— - Milzbrand 30.
— - Rotz 34.
— - Tetanus 35.
— - Tuberculose 24.
— - Typhus 35.
Bacillus subtilis 200.
Bakterien 8.
— Untersuchung 11.
— pathogene 18.
— Färbung 13.
— — isolirte 16.
— — specifische 17.
Bednar'sche Aphthen 186.
Berliner Blau-Reaction 179.
Bernsteinsäure-Nachweis 284.
Bilirubinkalk 198.
Blasensteine 273.
Blut bei Gesunden 77.
— Reaction 77.
— spec. Gewicht 77.
— Gesammtmenge 78.
— lackfarbenes 78.
— Trockenpräparat 90, 91, 92, 93.
Blut-Untersuchung, forensische 124.
Blutkörperchen, rothe 78.
— — Zahl 85.
— — kernhaltige 95, 105, 117.
— farblose 86.
Blutplättchen 82, 105.
Bothriocephalus latus 74.
Böttcher'sche Krystalle 274.
Brom im Harn, Nachweis 228.
Bronchialbaum 136.
Bronchialepithel 130.
Bronchiectasien 134, 155.
Bronchitis putrida 156.
— fibrinosa 156.
Bronchoblennorrhoe 134, 155.
Burgunder Reaction im Harn 239.

Carbolharn-Nachweis 227.
Centralfaden in Spiralen 169.
Centrifugiren 27.
Cercomonas 53, 61, 62, 154.
Cestoden 68.
Charcot-Leyden'sche Krystalle 76, 113, 144, 154, 157, 170, 200, 205.
— Dauerpräparat 146.

Chemotaxis 119.
Chenzinsky'sche Farblösung 23.
Chlorose 102.
Cholera asiatica-Bacillen 35, 37, 189.
Cholesterin 147, 162, 187, 198, 257, 280, 283.
Chylurie 221.
Cladotricheen 42.
Clostridium butyricum 200.
Colostrum 275.
Conidien 45.
Copaiva im Harn, Nachweis 227.
Corpuscula oryzoidea 135.
Curschmann'sche Spiralen 138, 144, 157, 168.
Cylindroide im Harn 250.
Cystenniere 270.
Cysticercus cellulosae 70.
Cystitis 74.

Darmerkrankungen 196.
Darmmykose 31.
Deckglas-Trockenpräparate 12.
Dextrose 196.
Diazo-Reaction 239.
Diphtherie 187.
Diphtheriebacillen 38, 39, 153.
Distomum haematobium 74, 254.
— pulmonale 75, 154.
Dittrich'sche Pfröpfe 138, 147, 156, 161.
Dochmius duodenal. 64.

Echinococcus 73, 153, 165, 254, 284.
Ehrlich'sche Farblösungen 91—93.
Eisenreaction im Sputum 179.
Eiter im Harn 250.
Eiweiss, Bestimmung 216, 220.
Elast. Fasern, Nachweis 141, 142, 165.
Elementarkörnchen im Blut 82.
Eosinophile Zellen 97, 139.
Erbrochenes 190.
Eingeweidewürmer 62.
Epithelien im Harn 244.
Epithelschläuche — 183, 245.
Erythrocyten 80, 83.
Erythrodextrin 196.
Essigsäure-Ferrocyankaliprobe 217.
— Glaubersalzprobe 217.
— Kochsalzprobe 217.
— Rhodankaliprobe 218.
Expectoration albumineuse 174.
Exsudate, seröse 280.
— hämorrhag. 281.
Exsudate, eitrige 283.
— jauchige 284.

Favus 48.
Fettkörnchenzellen 245.
Fettnadeln 43, 257.
Fett im Harn 231, 252.
Fehling'sche Zuckerprobe 232, 237.
Fibrin im Harn 220, 251.
Filaria-Embryonen 68.
— — im Harn 255.
Fibringerinnsel 136, 143.
Filzlaus 54.
Flagellaten 106.
Flöhe 54.
Fruchthyphen 45.

Gallenblasenhydrops 286.
Gallenfarbstoff im Harn 223.
— im Stuhl 199, 201, 202, 206.
Gallensäuren-Nachweis 224.
Gallensteine 198.
Gerhardt's Eisenchloridreaction 238.
Globulin-Nachweis 218.
Glykosurie 228.
Gmelin'sche Probe 223.
Gonococcus 22, 186, 254.
Gregarinen 60.

Hämatin, reducirtes 28.
Hämatoidin 178, 187.
Hämatoporphyrin 260.
Hämaturie 74, 222, 243.
Häminkrystalle 125, 207.
Hämoglobin 77, 79.
— Bestimmung 87, 88.
Hämoglobinämie 121, 122, 243.
Hämoglobinurie 122, 222, 243, 276.
Hämoptoe parasit. 76, 172.
Hämorrhag. Infarct. 182.
Hämosiderin 178.
Harn, Chemie 211.
— Mikroskop. 240.
— Spektroskopie 259.
— blau 225.
— Cylinder 246.
— — Bedeutung 249.
— — Entstehungsweise 250.
— Farbe 209.
— Menge 211.
— Sediment, organisirtes 241.
— — nicht organisirtes 255.
— Aufbewahrung 241.

Harnsäure 255.
Harnsaures Ammon 258.
Harnstoff 211.
Harnzucker 231—237.
Hefe 189, 200, 284.
Heller'sche Blutprobe 222.
— Eiweissprobe 216.
Herpes tonsurans 49.
Herzfehlerzellen 178.
Hippursäure 256.
Hydronephrose 285.
Hyphen 44.

Influenza-Bacillen 40, 153.
Indikan im Harn 225.
Intestinal-Mykose 31.
Jodkali-Harn 227.
Ixodes ricinus 54.

Klatschpräparate 11.
Kochsalz im Harn 212.
— — — Vermehrung 212.
— — — Verminderung 212.
Körnchenzellen 280.
Kohlenoxyd-Hämoglobin 123.
— Vergiftung 123.
Kohlensaures Ammoniak 251.
Kohlensaurer Kalk im Harn 258.
Kothabscess 60.
Krätze 55.
Krebszellen 253, 281.
Krystalle im Stuhl 199.

Labferment-Nachweis 195.
Larven im Erbrochenen 189.
Leprabacillen 29.
Leptothrix 52, 53, 151, 185.
Leucin 150, 257.
Leukämie 100, 111.
Leukocyten 81, 97, 243.
— Zählung 86.
— eosinophile 97, 98, 113.
— amphophile 111.
— basophile 99.
— neutrophile 99, 112.
Leukocytose, acute 60.
— physiol. 115.
— pathol. 116.
Lipämie 124.
Lochien 276.
Lungen-Abscess 147, 148, 159, 161.
— Gangrän 53.
— Entzündung 157.
— Tuberculose 163.
Lungen-Milzbrand 31.
— Oedem 174.
— Steine 150.
Lymphocyten 81.
Lymphombildung 108.

Magenkrankheiten 188, 189.
Malaria-Plasmodien 56, 58, 60.
Maltose 196.
Markzellen 112, 113.
Megaloblasten 95.
Megalocyten 96.
Megastoma enteric. 62.
Melanämie 124.
Melanin 252.
Melanurie 225, 226.
Metalbumin 285.
Metaphosphorsäure 217.
Methämoglobin 260.
Micrococcus tetrag. 29, 153.
Mikrokokken 8, 18.
Mikrosporon furfur 51, 52.
Milch 275.
Milchsäure-Nachweis 194.
Milzbrand 30, 32, 153.
Mischinfection 19.
Mucinurie 220.
Mucor corymbif. 45, 151.
Mundhöhlensecret 184.
Muskeltrichine 67.
Mycel 44.
Myelin 139.

Naphtalin-Harn, Nachweis 227.
Nasenrachen-Sputum 134.
Nematoden 62.
Neubildungstheile im Harn 252, 277.
Neutralisationspräcipitat 196.
Nieren, anatomisch 241.
— -Krankheiten 260.
— -Steine 277.
Normoblasten 95.
Nucleïnschleim 251.

Oidiumarten 47.
Oidium albicans et lactis 47, 48.
Oligozoospermie 275.
Oxalsäure im Harn 256.
Oxyhämoglobin 77.
— im Harn 260.
Oxyuris vermicular. 63, 189, 255.
Ovarialcysteninhalt 284.

Parasiten, pflanzliche 8.

Parasiten, thierische 54.
Penicillium 46.
Pepsin-Nachweis 195.
Pepton 196, 214.
Pettenkofer'sche Gallensäureprobe 224.
Pikrinsäureprobe 218.
Pigment im Harn 252.
Pilze 44.
Pityriasis versiculor 50.
Phosphorsaure Salze im Harn 213.
— Kalk und Magnesia 259.
Plasmodien der Malaria 56, 58.
Pneumococcus Fränkel 20, 152.
Poikilocytose 94, 102, 105.
Polymyositis 61.
Proglottiden 69.
Propepton 196, 214.
Prostatorrhoe 274.
Protozoen 56.
Pseudoleukämie 121.
Pulex penetrans 54.
Punctionsflüssigkeiten 279.
Pustula maligna 31.

Rosenbach'sche Probe 223.
Rotzbacillen 33, 34, 153.

Samen im Harn 252.
Salzsäure, freie 192, 194.
Salpetersäure-Kochprobe 217.
Santonin im Harn, Nachweis 226.
Sarcin. ventr. 189.
Sarcine 9, 284.
Sarcoptes scabiei 55.
Saprophyten 10.
Scheidensecret 275.
Schimmelpilze 44.
Schistocyten 94.
Schleim im Harn 251.
— -Körner im Stuhl 201, 202.
Schwefelsaurer Kalk im Harn 259.
Schwefelsäure, gebundene im Harn 213.
Schweinefinne 70.
Soor 151, 185.
Spaltpilze 8, 283.
Spektrum 123, 127, 128.
Spermatorrhoe 273.
Spirillen 8, 40.
Spirochaeta Obermeieri 40.
Sporenbildung 8, 9.
Sporenfärbung 32.
Sprosspilze 52.
Sputum crudum 133.
— coctum 134.
— croceum 157.
— grasgrünes 135, 159, 166.
— himbeergeléeartiges 135.
— ockergelbes 149, 163.
— olivengrünes 175.
— safrangelbes 170.
— sanguinolentum 157.
— bei spec. Krankheiten 154—183.
Stärkeverdauung 196.
Staubzellen 180.
Strepto- und Staphylokokken 9, 18, 153.
Strongylus duod. 64.
Stuhluntersuchung 196.
— makroskopische 196.
— mikroskopische 198.
— bei spec. Krankheiten 202—208
Syntonin 195.

Taenia echinococcus 73.
— nana 72.
— saginata 70.
— solium 70.
Tafelkokken 9.
Tannin im Harn, Nachweis 227.
Tetanusbacillen 35.
Thallus 44.
Tonsillarpfröpfe 186, 187.
Transsudat 279.
Trematoden 62, 74.
Trichina spiralis 66.
Trichocephalus dispar 65.
Trichomonas 61.
Trichophyton tonsur. 50.
Tripelphosphat 150, 258.
Tripperfäden 272.
Trockenpräparate 13, 14.
Trommer'sche Probe 231.
Tropäolinprobe 193.
Tropfen, hängender 11.
Tuberkelbacillen 24, 152, 163, 166, 187, 252, 254.
Typhusbacillen 34, 35.
Tyrosin 149.

Urobilin 224, 260.

Würmer 198, 200.

Zecken 54.
Zottengeschwulst 253, 282.
Zwergblutkörperchen 96.

Tafel I.

Fig. 1. Streptokokken a und Staphylokokken b. Eiter-Ausstrichpräparat. 1 Min. lange Methylenblaufärbung. Leitz I, Oel-Immers. $^1/_{12}$.

Fig. 2. Pneumokokken. Sputum-Ausstrichpräparat. Wolf'sche Doppelfärbung (Seite 21). Dieselbe Vergr., a einzelne Diplokokken, b solche in Kettenform.

Fig. 3. Gonokokken. Trippereiter. $^1/_2$ Min. Methylenblaufärbung. Dieselbe Vergr., a frei in Häufchen, b in Zellen eingeschlossen.

Fig. 4. Tuberkelbacillen und Mikrococcus tetragenus. Sputum. Gabbet'sche Färbung. Dieselbe Vergr., a Tuberkelbacillen, b M. tetragenus.

Fig. 5. Tuberkelbacillen. Theil eines tuberculös. „Zopfs" aus dem Harn bei Urogenitaltuberculose. Zahlreiche Sporen (?) haltige Stäbchen. Gabbet'sche Färbung. Leitz III, Oel-Immers. $^1/_{12}$.

Fig. 6. Milzbrandbacillen aus dem Sekret einer Pustula maligna. (S. S. 32.) Ausstrichpräparat. Löffler'sche Färbung; ausgemaltes Photogramm. Homog. Immers. 3 mm, Proj. Ocul. 2, Balglänge 600. Vergr. etwa 400. a einzelne Stäbchen, b in Leukocyten eingeschlossen (Phagocytose).

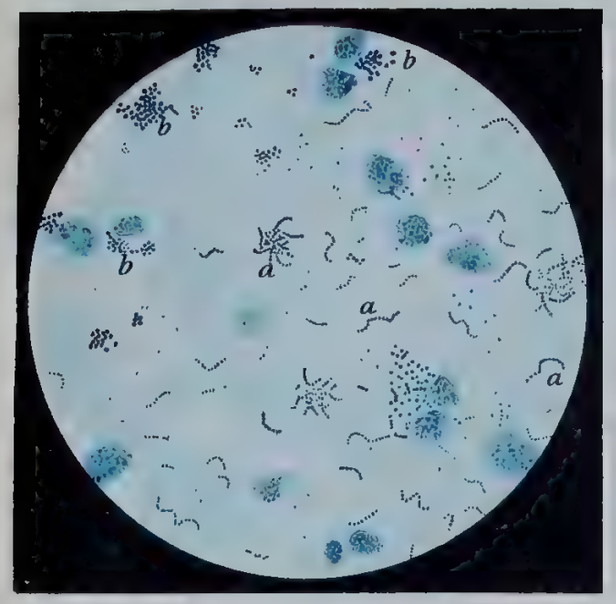

Fig. 1. Staphylokokken u. Streptokokken V. 525

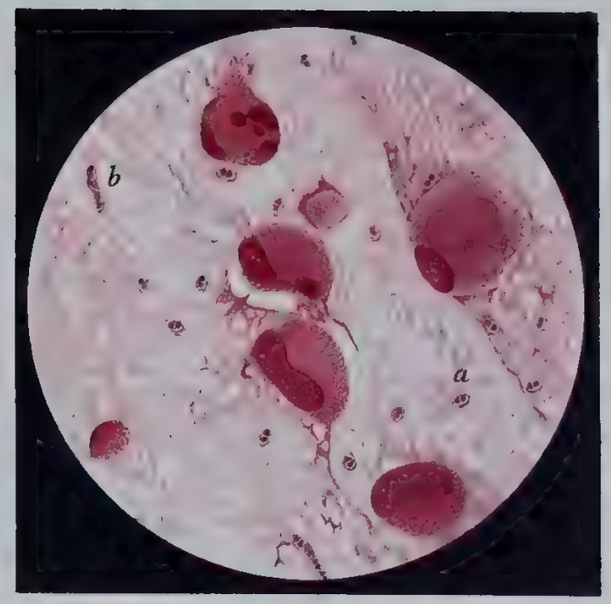

Fig. 2. Diplococcus Pneumoniae V. 525.

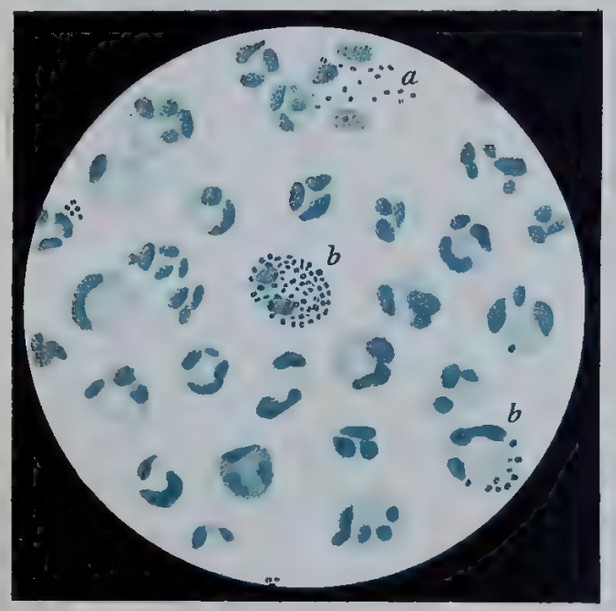

Fig. 3. Gonokokken V. 525.

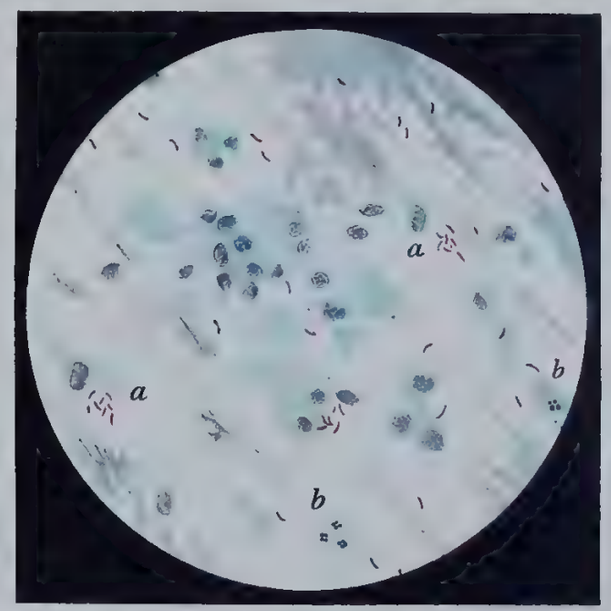

Fig. 4. Tuberkel Bacillen (Sputum) V. 350

Fig. 5. Tuberkel Bacillen (Harn) V. 730

Fig. 6. Milzbrand Bacillen V. 400

Verlag von Julius Springer in Berlin N.

Lith. Anst. v. Werner & Winter, Frankfurt a/M.

Tafel II.

Fig. 7. Rotzbacillen. Eitersecret-Ausstrichpräparat; z. Th. nach Löffler. (V. d. R. G. Amt.) Löffler'sche Färbung. Leitz III. Oel-Immers. $^1/_{12}$.

Fig. 8. Cholerabacillen. Schleimflocke, Ausstrichpräparat. Carbolfuchsinfärbung (S. 37). Vergr. 800. Nach C. Fränkel.

Fig. 9. Diphtheriebacillen. Ausstrichpräparat vom Tonsillenbelag. Dahliafärbung (S. 39), ausgemaltes Photogramm (mit Methylenblau). Homog. Immers. 3 mm, Ocul. 4. Balglänge 600. Vergr. etwa 800.

Fig. 10. Influenzabacillen. Sputum-Ausstrichpräparat. Färbung mit verdünnter Ziehl'scher Lösung. Leitz I. Oel-Immers. $^1/_{12}$. Stäbchen, vorwiegend intracellular, zeigen meist etwas verdickte Enden.

Fig. 11. Malaria-Plasmodien von 2 Fällen von Intermitt. tertiana. Eosin-Methylenblaufärbung. Leitz I, Oel-Immers. $^1/_{12}$. Endoglobuläre Formen. Segmentirungsbilder. Pigmentbildung. Die von der feingestrichelten Linie eingeschlossenen Bilder stammen aus anderen Gesichtsfeldern.

Fig. 12. Progress. pernic. Anämie. Fall lief in 6 Wochen tödtlich ab, Ursache unbekannt, vielleicht im Anschluss an Typhus abdom. Färbung mit Ehrlich's Triacid (S. 105). Zeiss I. Oel-Immers. $^1/_{12}$. d hochgradige Poikilocytose, b zahlreiche Megalocyten, e ein Megaloblast, f polynucl. neutrophiler Leukocyt, a normale Erythrocyten.

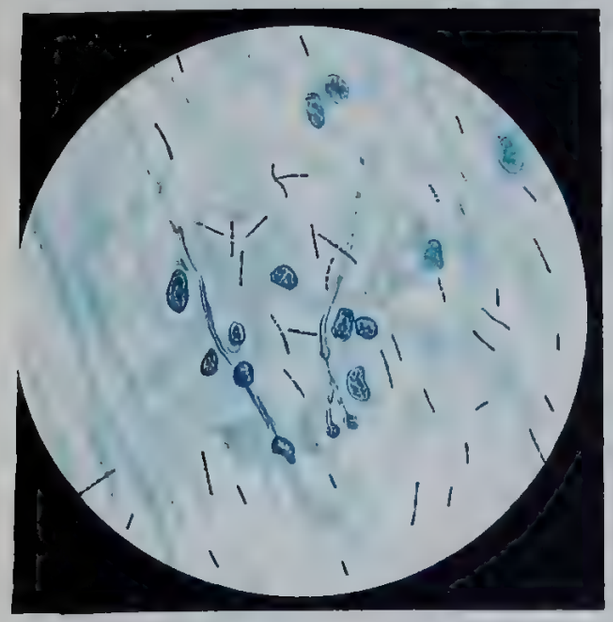

Fig. 7. Rotzbacillen V. 730.

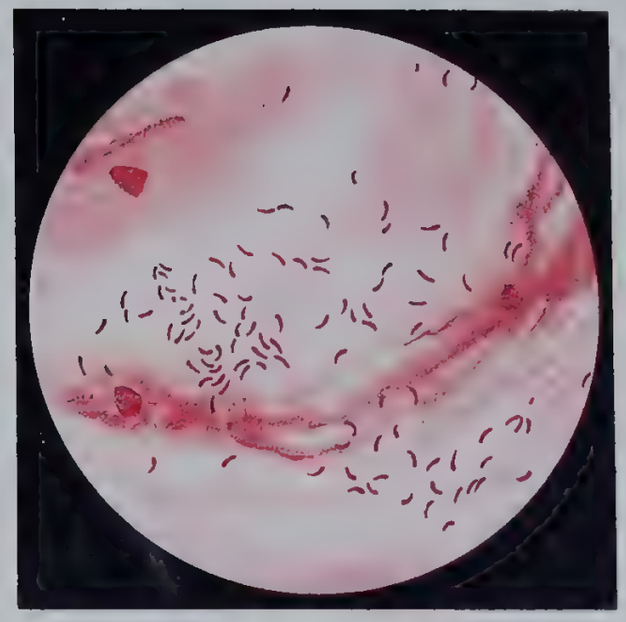

Fig. 8. Cholerabacillen V. 800.

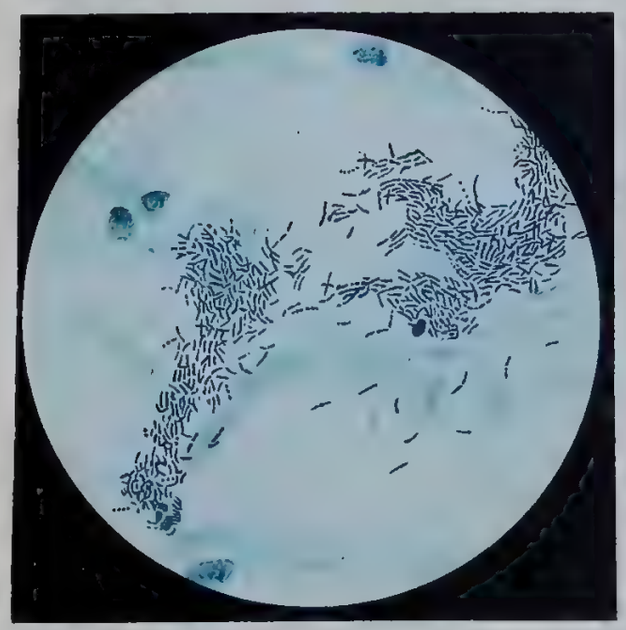

Fig. 9. Diphtheriebacillen V. 800.

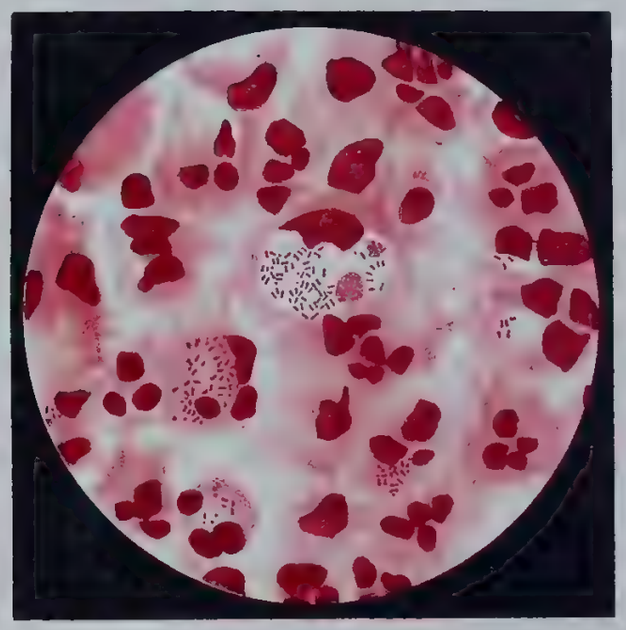

Fig. 10. Influenzabacillen V. 525.

Fig. 11. Malaria Plasmodien V. 525.

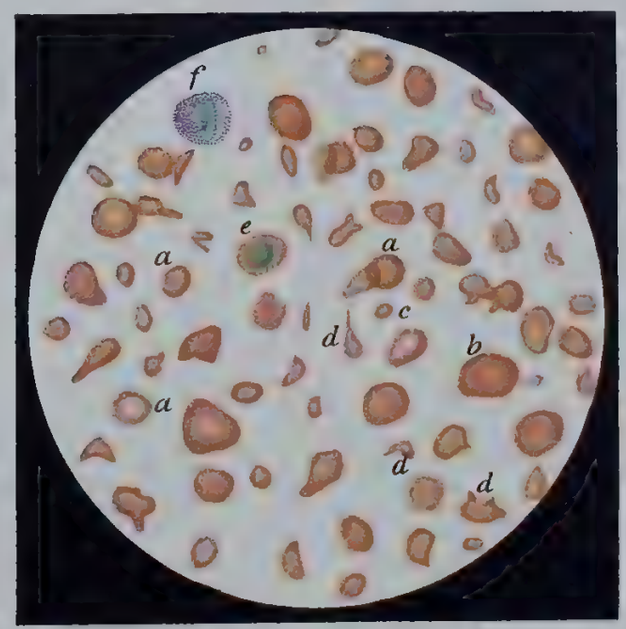

Fig. 12. Progr. pernic. Anaemie V. 385.

Verlag von Julius Springer in Berlin N.

Lith. Anst. v. Werner & Winter, Frankfurt a/M.

Tafel III.

Fig. 13. Lienale Leukämie. Jugendl. Mann mit enormem Milztumor. Triacidfärbung. Zeiss I, $^1/_{12}$ Oel-Immers. a normale, b kernhaltige Erythrocyten, Kerne z. Th. peripher gelegen. c polynucl. neutrophile Leukocyten, d eosinophile (Mark-) Zelle. Die obere eosin. Zelle zerdrückt, die rothen Granula zerstreut. Zwei kleine grünblaugefärbte Kerne, vielleicht kleine Lymphocyten.

Fig. 14. Lienale Leukämie. 34jähr. Mann mit hochgradigem Milztumor. 24 stündige Färbung mit Eosin-Hämatoxylin (S. 110. 5) Zeiss I, $^1/_{12}$ Oel-Immers. a normale Erythrocyten, a_1 Megaloblast, a_2 Megaloblast mit anäm. Degeneration, b polynucl. Leukocyten, c „Markzellen", d grosser Lymphocyt.

Fig. 15. Lymphat. Leukämie. (S. S. 108.) Färbung mit neutraler Farblösung (S. 93). Zeiss I, $^1/_{12}$ Oel-Immers. a normaler Erythrocyt, b eosinophile, c neutrophile Körnchenzelle, d Lymphocyten, e Kerne von Markzellen.

Fig. 16. Lienale Leukämie. (3. Fall von L. l.) Das frische Blut gefärbt. (S. S. 111.) Leitz I, Oel-Immers. $^1/_{12}$. a Erythrocyten, b eosinophile Zelle, c grosse (Mark-) Zelle; einige blaugefärbte Leukocyten zeigen feine blaue (basophile?) Granula, d Charcotsches Krystall.

Fig. 17. Häminkrystalle (aus einer eingetrockneten Blutspur. S. die Darstellung S. 126). Leitz I, Obj. 7.

Fig. 18. Herzfehlerzellen; frisches Sputum-Klatschpräparat. Leitz I, Obj. 7. Myelintröpfchenzellen und zahlreiche Pigmentzellen mit zarter diffuser goldgelber Färbung und feinen Körnchen; mehrere dicht mit gröberen Körnchen gefüllte Zellen.

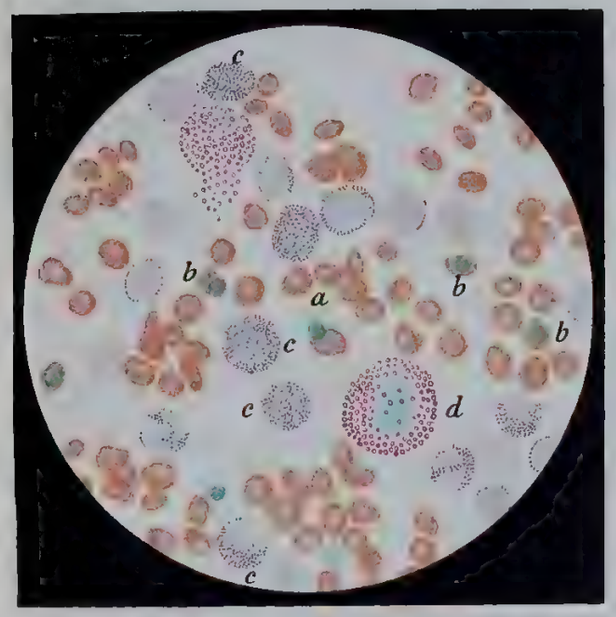

Fig. 13. *Lienale Leukaemie* V. 385.

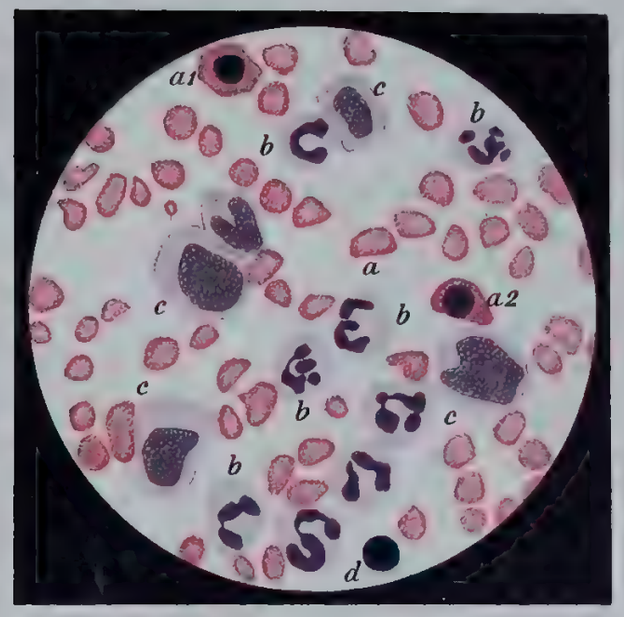

Fig. 14. *Lienale Leukaemie* V. 410

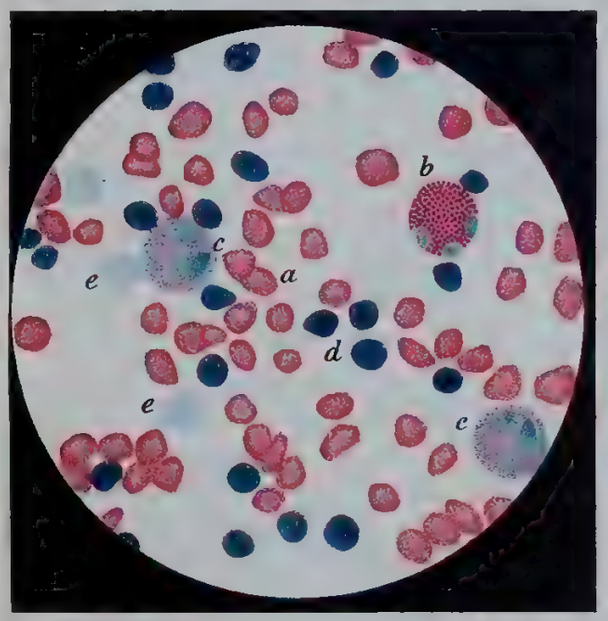

Fig. 15. *Lymphat. Leukaemie* V. 385.

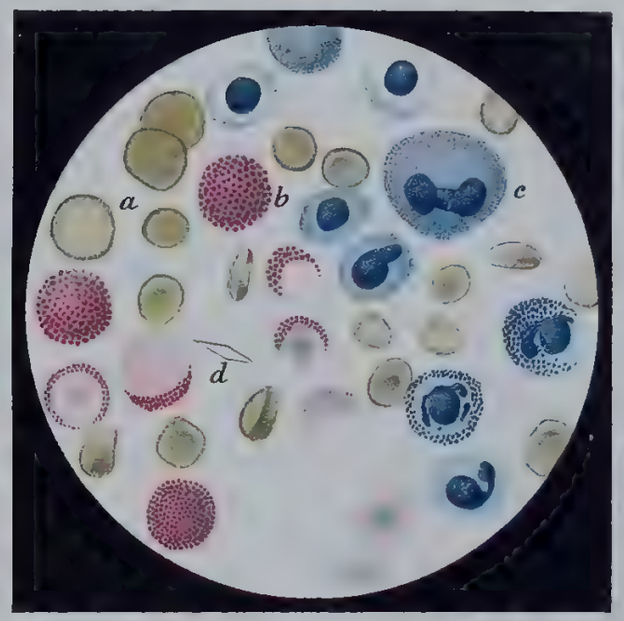

Fig. 16. *Lienale Leukaemie (frischgefärbt)* V. 525.

Fig. 17. *Haeminkrystalle* V. 350.

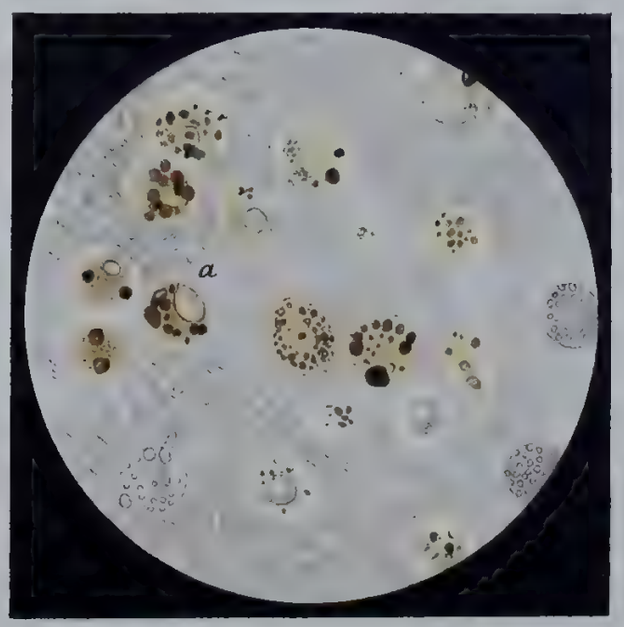

Fig. 18. *Herzfehlerzellen* V. 350.

Verlag von Julius Springer in Berlin N.
Lith. Anst. v. Werner & Winter, Frankfurt a/M.

Verlag von Julius Springer in Berlin N.

Die Untersuchung des Pulses

und ihre

Ergebnisse in gesunden und kranken Zuständen.

Von

Dr. M. v. Frey,

Professor an der Universität Leipzig.

Mit zahlreichen in den Text gedruckten Holzschnitten.

In Leinwand gebunden Preis M. 7,—.

Handbuch der Arzneimittellehre.

Mit besonderer Rücksichtnahme auf die neuesten Pharmakopöen

für Studirende und Aerzte

bearbeitet von

Dr. Theodor Husemann,

Professor der Medicin an der Universität Göttingen.

Dritte Auflage des Handbuches der gesammten Arzneimittellehre.

In Leinwand gebunden Preis M. 10,—.

Lehrbuch der Geburtshülfe

von

Dr. Max Runge,

ord. Professor der Geburtshülfe und Gynäcologie und Director der Universitäts-Frauenklinik zu Göttingen.

Mit zahlreichen Abbildungen im Text.

In Leinwand gebunden Preis M. 9,—.

Medicinisch-klinische Diagnostik.

Lehrbuch

der

Untersuchungsmethoden innerer Krankheiten

für Studirende und Aerzte.

Von

Dr. Felix Wesener,

Privatdocent der klinischen Medicin und I. Assistenzarzt der Poliklinik zu Freiburg i. B.

Mit 100 Figuren im Text und auf 12 lithographirten Tafeln.

In Leinwand gebunden Preis M. 10,—.

Zu beziehen durch jede Buchhandlung.

Klinisches Jahrbuch.

Im Auftrage Sr. Excellenz des Ministers der geistlichen, Unterrichts- und Medizinal-Angelegenheiten
unter Mitwirkung der vortragenden Räthe

Prof. Dr. C. Skrzeczka
Geh. Ober-Medicinalrath

und

Dr. G. Schönfeld
Geh. Ober-Medicinalrath

herausgegeben von

Prof. Dr. A. Guttstadt.

Erster Band.

Mit 13 Tafeln.

In Leinwand gebunden Preis M. 15,—.

Zweiter Band.

Mit zahlreichen Abbildgn. im Text u. 11 Taf.

In Leinwand gebunden Preis M. 20,—.

Ergänzungsband zu Band II.

Die Wirksamkeit des Koch'schen Heilmittels gegen Tuberkulose.

Amtliche Berichte der Kliniken, Polikliniken u. pathologisch-anatomischen Institute der Preussischen Universitäten.

Mit einer Zusammenstellung der Berichtsergebnisse.

In Leinwand gebunden Preis M. 8,—.

Dritter Band.

Mit zahlreichen Abbildungen im Text.

In Leinwand gebunden Preis M. 20,—.

Vierter Band.

Mit zahlreichen Abbildungen im Text.

In Leinwand gebunden Preis M. 16,—.

Fünfter Band.

(Unter der Presse.)

Die neueren Arzneimittel.

Für Apotheker, Aerzte und Drogisten

bearbeitet von

Dr. Bernhard Fischer,

Director des chemischen Untersuchungsamtes der Stadt Breslau.

Mit in den Text gedruckten Holzschnitten.

Fünfte, stark vermehrte Auflage.

In Leinwand gebunden Preis M. 7,—.

Die

Pflanzenalkaloïde und ihre chemische Konstitution.

Von

Dr. Amé Pictet,

Privatdocent an der Universität Genf.

In deutscher Bearbeitung von Dr. Richard Wolffenstein.

In Leinwand gebunden Preis M. 6,—.

In Vorbereitung befindet sich:

Untersuchungen

über

Sehnervenveränderungen bei Arteriosclerose.

Von

Dr. med. Otto.

Mit 4 Tafeln in Lichtdruck.

Preis ca. M. 4,—.

Zu beziehen durch jede Buchhandlung.

Verlag von Julius Springer in Berlin N.

Die Compensirung der Klappenfehler des Herzens.

Versuch einer mathematischen Theorie.

Von

Dr. Benno Lewy,

Assistenzarzt an der inneren Poliklinik des jüdischen Krankenhauses zu Berlin.

Preis M. 3,—.

Aerztliche Erfahrungen

über die

Malaria der Tropen-Länder.

Gesammelt von

Dr. Ludwig Martin,

K. bayer. Hofrath und approb. Arzt für Deutschland und Niederländisch-Indien.

Preis M. 1,60.

Die Malaria-Krankheiten

unter specieller

Berücksichtigung tropenklimatischer Gesichtspunkte.

Auf Grund von in Kaiser Wilhelms-Land (Neu-Guinea) gemachten Beobachtungen

bearbeitet von

Dr. O. Schellong,

Arzt in Königsberg.

Mit in den Text gedruckten Abbildungen und 9 lithographirten Tafeln.

Preis M. 5,—.

Chemie

der

menschlichen Nahrungs- und Genussmittel.

Von

Dr. J. König,

o. Hon.-Professor der Kgl. Akademie und Vorsteher der agrik.-chem. Versuchsstation in Münster i.W.

Erster Theil:

Chemische Zusammensetzung der menschlichen Nahrungs- und Genussmittel.

Nach vorhandenen Analysen mit Angabe der Quellen zusammengestellt.

Mit einer Einleitung über die Ernährungslehre.

Dritte, sehr vermehrte und verbesserte Auflage.

Mit in den Text gedruckten Abbildungen.

In Leinwand gebunden Preis M. 25,—.

Zweiter Theil:

Die menschlichen Nahrungs- und Genussmittel,

ihre Herstellung, Zusammensetzung und Beschaffenheit, ihre Verfälschungen und deren Nachweis.

Dritte, sehr vermehrte und verbesserte Auflage.

Mit 358 in den Text gedruckten Holzschnitten.

In Leinwand gebunden Preis M. 30,—.

Zu beziehen durch jede Buchhandlung.

Verlag von Julius Springer in Berlin N.

Seit 1887 erscheinen:

Therapeutische Monatshefte.

Herausgegeben von

Dr. Oscar Liebreich

unter Redaction von

Dr. A. Langgaard und **Dr. S. Rabow.**

Preis für den Jahrgang von 12 Heften M. 12,—.

Die „**Therapeutischen Monatshefte**“ sollen dem in bemerkenswerther Weise gesteigerten Interesse für alle Fragen, welche die Therapie betreffen, und dem Verlangen nach einem Organe, welches *in streng wissenschaftlicher Weise* den *Bedürfnissen des practischen Arztes auf dem Gebiete der Therapie* entspricht, Rechnung tragen.

Die grosse Fülle neuer Heilmethoden und Mittel, welche die beiden letzten Decennien zu Tage gefördert haben und das voraussichtlich in Zukunft noch schneller anwachsende Material verlangen eine sorgfältige Sichtung, da einerseits bei den physiologisch-pharmakodynamischen Untersuchungen mancher Arzneimittel der wünschenswerthe Zusammenhang mit der Therapie nicht immer genügend gewahrt wurde, andererseits es auch an Beispielen nicht fehlt, dass neue Arzneimittel und Heilmethoden in die Praxis ohne die erforderliche Vorprüfung oft nicht zum Vortheil eintraten.

Originalartikel therapeutischen Inhalts aus der Feder bewährter Kliniker und Fachgenossen bilden den Anfang eines jeden Heftes der „Therapeutischen Monatshefte“.

Daran schliessen sich *Mittheilungen* über Verhandlungen und Discussionen therapeutischer Fragen aus *Vereinen des In- und Auslandes*, *Referate* und *Besprechungen* aus allen Gebieten der Therapie.

Den *neueren Arzneimitteln* und *Heilmethoden* wird die ihnen gebührende Berücksichtigung geschenkt und auch die *Toxikologie* wird in einem besonderen Abschnitte behandelt.

Soweit *legislatorische Fragen* für die Therapie Interesse darbieten, sollen auch diese im Auge behalten werden. — Ausserdem dürften *practische Notizen und empfehlenswerthe Arzneiformeln* von manchem Leser als eine dankenswerthe Beigabe aufgenommen werden.

Was der Arzt und Forscher sich nur mit vieler Mühe und grossem Zeitverlust aus einer grossen Anzahl von Büchern, Journalen und Zeitschriften zusammensuchen muss, um bezüglich der wichtigsten therapeutischen Fragen nur einigermassen informirt zu sein, bringen die allmonatlich erscheinenden „Therapeutischen Monatshefte“ in geeigneter Form.

Bei der zweckmässigen und practischen Anordnung werden dieselben mit jedem abgeschlossenen Jahrgang einen fast erschöpfenden Jahresbericht über alle therapeutischen Zeit- und Streitfragen bilden.

Mitte jeden Monats erscheint ein Heft von 3—5 Bogen Umfang.

Veröffentlichungen des Kaiserlichen Gesundheitsamtes.

Wöchentlich eine Nummer.

Preis halbjährlich M. 5,—.

Arbeiten aus dem Kaiserlichen Gesundheitsamte.

Beihefte zu den Veröffentlichungen des Kaiserlichen Gesundheitsamtes.

Erster Band.	Mit 13 Tafeln und in den Text gedruckten Holzschnitten . . .	Preis M. 26,—.
Zweiter Band.	Mit 6 Tafeln und in den Text gedruckten Holzschnitten . . .	= = 22,—.
Dritter Band.	Mit Abbildungen im Text, 30 Tafeln und einem Titelbilde . .	= = 30,—.
Vierter Band.	Mit Abbildungen im Text	= = 18,—.
Fünfter Band.	Mit 14 Tafeln und Abbildungen im Text	= = 28,—.
Sechster Band.	Mit 6 Tafeln und Abbildungen im Text	= = 23,—.
Siebenter Band.	Mit 22 Tafeln und in den Text gedruckten Abbildungen . .	= = 36,—.
Achter Band.	1. Heft. Mit 7 Tafeln und in den Text gedruckten Abbildungen .	= = 16,—.
	2. Heft. Mit 3 Tafeln	= = 9,—.

Die größeren wissenschaftlichen Arbeiten ꝛc. aus dem Kaiserlichen Gesundheitsamte erscheinen unter obigem Titel in zwanglosen Heften, welche zu Bänden von 40—50 Bogen vereinigt werden.

Die Abonnenten der „Veröffentlichungen“ können diese „Arbeiten“ zu einem um 20% ermäßigten Preise beziehen.

Zu beziehen durch jede Buchhandlung.